

Luxación aislada de cabeza de radio en adultos. Caso clínico.

N. SAUS MILÁN, D. MIFSUT MIEDES, F. GOMAR SANCHO

SERVICIO DE CIRUGÍA ORTOPÉDICA Y TRAUMATOLOGÍA. HOSPITAL CLÍNICO UNIVERSITARIO DE VALENCIA

Resumen. Presentamos el caso de un varón de 32 años que sufrió tras traumatismo directo de baja energía en el codo, cuyo estudio radiográfico demostró una luxación anterior aislada de cabeza de radio. Tras la imposibilidad de reducción cerrada se realizó un estudio mediante TAC y RM llegando a la conclusión de que se trataba de una luxación crónica. La evolución fue favorable sin tratamiento recuperando la movilidad completa del codo.

Isolated dislocation of the radial head in an adult. Case report.

Summary. We report a 32 year old man after low-energy direct trauma at the elbow is diagnosed with isolated anterior dislocation of head of radio. We performed a literature review of published cases, its etiology and treatments.

Correspondencia:

Natalia Saus Milán.

Servicio COT. Hospital Clínico Universitario de Valencia.

Av. Blasco Ibáñez nº17.

e-mail: natasaus@hotmail.com

Introducción

La luxación aislada de la cabeza de radio sin fractura añadida en adultos es una patología excepcional. Existen menos de 30 casos publicados en la literatura médica, y existiendo controversias sobre su etiología y tratamiento, planteado siempre el diagnóstico diferencial entre luxación aguda, crónica y congénita^{1,2}.

Caso clínico

Paciente varón de 32 años, sin antecedentes médicos ni quirúrgicos de interés que acudió al Servicio de Urgencias de Traumatología tras accidente casual presentando traumatismo directo sobre miembro superior derecho a nivel del codo, provocado por caída desde su propia altura, golpeándose en el codo derecho en flexión. A la exploración física presentaba una leve tumefacción del codo con dolor a la palpación en olécranon y cara externa, sin afectación clínica neurovascular distal. La movilidad del codo presentaba una extensión completa, flexión limitada 30° y pronosupinación discretamente limitada.

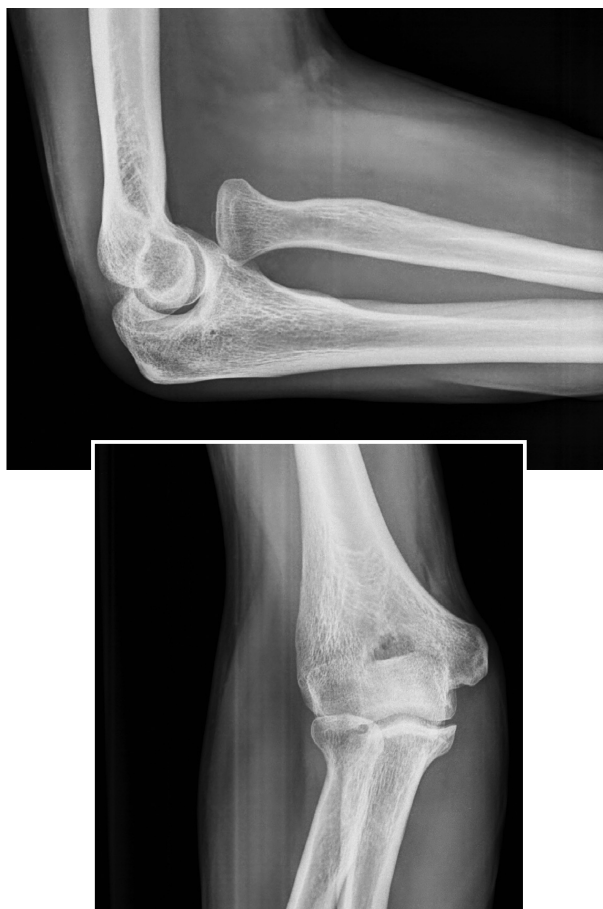

Figura 1. Imagen de radiografía simple de codo en lateral y anteroposterior, donde se observa la luxación anterior aislada de la cabeza de radio.

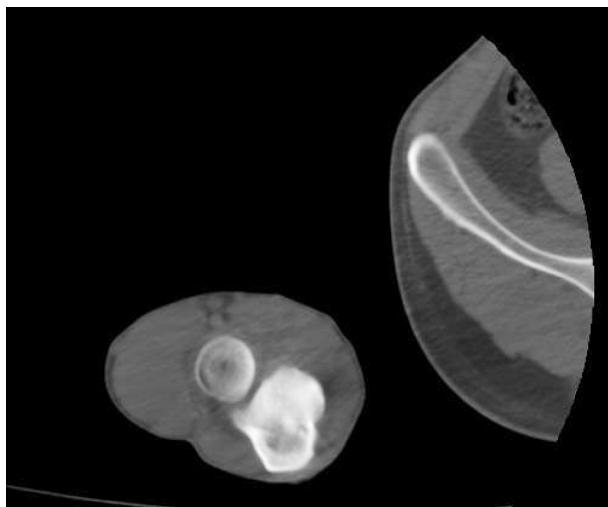


Figura 2. Imagen de TAC de codo en corte axial donde se aprecia la luxación de la cabeza de radio.

En la radiografía antero-posterior y perfil de codo derecho (Fig. 1), se observó una luxación anterior aislada de la cabeza radial sin trazos de fractura añadidos. Se interrogó nuevamente al paciente que negó el haber teni-

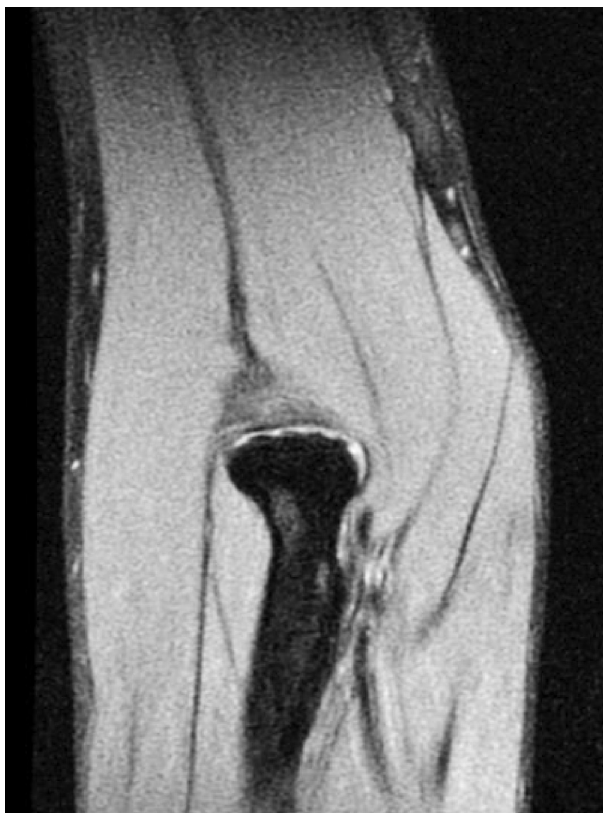

Figura 4. Imagen de RNM (STIR supresión grasa) corte coronal, donde se observa mínimo edema de partes blandas.

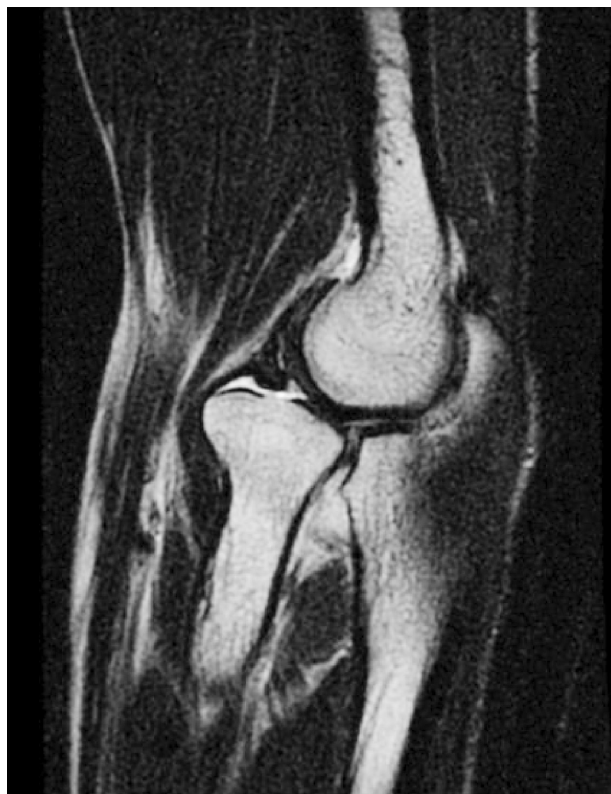

Figura 3. Imagen de RNM (Spin Eco potenciada en T2) del codo en corte sagital donde se aprecia la luxación anterior y pérdida de concavidad de la cabeza de radio.

do lesiones o antecedentes traumáticos en la infancia. Ante la sospecha y posibilidad de que existiera una fractura oculta no diagnosticada en la radiografía se solicitó una tomografía axial computarizada (TAC) (Fig. 2) donde se pudo confirmar el diagnóstico de luxación aislada de la cabeza de radio y ausencia de trazos de fractura. En Urgencias se intentó la reducción cerrada bajo control radioscópico sin éxito, por lo que, para determinar si se trataba de una lesión reciente o crónica se solicitó estudio mediante resonancia magnética (RM), observándose una escasa afectación de partes blandas en el codo y pérdida de concavidad de la cabeza del radio (Fig. 3 y 4).

Dada la buena funcionalidad del miembro afecto, considerando que se trataba de una lesión crónica, se decidió la abstención terapéutica y control en consultas externas. La evolución fue a la desaparición del dolor y recuperación, prácticamente completa, del arco de movilidad.

Discusión

La luxación aislada de la cabeza de radio, descrita por primera vez por Wiley y cols³ en 1974, es una enti-

Tabla 1: Casos publicados de luxación aislada anterior de cabeza de radio.

Autores	Tipo	Mecanismo	Lesiones asociadas	Tratamiento	Resultados
Novotny ¹⁴ 1970	Anterior	desconocido	-	Reducción cerrada	No recidiva
Salama ¹⁵ 1976	Anterior	Hiperpronación	-	Reducción cerrada	No recidiva
Jakim ⁷ 1990	Anterior	Hiperpronación	-	Reducción cerrada	No recidiva
Kong ⁹ 1993	Anterior	Hiperpronación	Laceración ligamento anular	Reparación ligamento anular	No recidiva
Bonatus ¹⁶ 1995	Anterior	Hipersupinación	Fractura cabeza radial Masson I	Reducción cerrada	No recidiva
Takami ¹⁷ 1997	Anterior	Traumatismo directo	Avulsión ligamento anular	Reducción cerrada	Subluxación anterior de la cabeza radial

dad poco frecuente, con menos de treinta casos publicados en 30 años⁴. La luxación posterior es la más frecuente, y se produce por un mecanismo de hiperpronación⁵⁻⁹, en cambio existen pocos casos de luxaciones aisladas anteriores publicados hasta la fecha (Tabla 1).

Algunos autores sugieren que la luxación aislada de la cabeza de radio se puede asociar con el antecedente de una luxación congénita de la cabeza de radio¹⁰, por el contrario, otros consideran que podría estar relacionada con antecedentes familiares¹¹.

La presencia de una luxación de cabeza de radio en el adulto plantea siempre el diagnóstico diferencial entre una luxación congénita, una luxación crónica tras una lesión equivalente a la fractura-luxación de Monteggia con deformidad plástica del radio, o una luxación traumática. La interpretación de la radiografía simple es fundamental; se han descrito unos criterios radiológicos que permiten distinguir si se trata de una luxación postraumática, donde la longitud del radio es normal, cabeza y cuello normales y sin anomalía morfológica del cúbito y del cóndilo humeral, en cambio en la luxación congénita el radio es de mayor longitud, con pérdida de concavidad de la cabeza del radio, cuello en "palo de tambor", hipoplasia del cóndilo humeral y afectación morfológica del cúbito^{12,13}. En nuestro caso no se cumplían criterios de luxación congénita, solo se observó una pérdida de concavidad de la cabeza del radio, por lo que se sospechó que se trataba de una lesión crónica. La TC y la RM son pruebas complementarias reservadas para evaluar la existencia tanto de lesiones de partes blandas como lesiones óseas asociadas, y en nuestro caso la RM nos ayudó a evidenciar una escasa afectación de partes blandas con discreto edema. Por no presentar características clínicas y radiológicas de una luxación aguda, ni observar los cambios radiológicos propios de una luxación congénita,

consideramos que nuestro caso se trataba de una luxación crónica desde la infancia.

En cuanto al tratamiento, existen diferentes opciones: si se trata de una luxación aguda debe intentarse la reducción cerrada, reservando el abordaje quirúrgico para los casos de irreductibilidad o cuando existen lesiones concomitantes asociadas. En los casos de luxación traumática inveterada las opciones quirúrgicas pueden ser la exéresis de la cabeza radial (indicándose únicamente en adultos), plastias del ligamento anular, con resultados no muy exitosos o bien realizando osteotomías de cúbito con o sin manipulación de la cabeza radial, que actualmente presentan buenos resultados.

En los casos de lesiones crónicas, la mayoría de las veces no es posible su reducción, como en el caso descrito, por lo que la abstención terapéutica es una buena opción, dada la escasa repercusión funcional que suelen presentar.

Bibliografía:

1. Koulali-Idrissi K, Rafai M, Largab A, Trafeh M. Isolated dislocation of the radial head in an adult (case report and literature review). *Chir Main* 2005; 24:103-5.
2. Obert L, Huot D, Lepage D, Garbuio P, Tropet Y. Isolated traumatic luxation of the radial head un adults: report of a case and review of the literature. *Chir Main* 2003; 22:216-9.
3. Wiley JJ, Pegington JJ, Horwich JP. Traumatic dislocation of the radius at the elbow. *J Bone Joint Surg* 1974; 56-B: 01-7.
4. Watanabe K, Iwabu S, Hosoya T. Traumatic isolated anterior dislocation of the radial head in an adult: a case report. *J Shoulder Elbow Surg* 2005; 14:554-6.
5. Gleason TF, Goldstein WM. Traumatic recurrent posterior dislocation of the radial head. A case report. *Clin Orthop* 1984; 184:186-9.
6. Heidt Jr RS, Stern PJ. Isolated posterior dislocation of the radial head. A case report. *Clin Orthop* 1982; 168:136-8
7. Jakim I, Sweet MB. Isolated traumatic posterior dislocation of the radial head. *S Afr. Med J* 1990; 78:665-7.
8. Jones JR, Smith SG. Isolated traumatic posterior dislocation of the radial head: a case report. *Injury* 1985; 16:307-8.
9. Kong KC. Irreducible isolated dislocation of the radial head in a skeletally mature teenager. A case report. *Arch Orthop Traum Surg* 1993; 12:304-5
10. Strojan Z. Traumatic dislocation of the radius at the elbow. *J Bone Joint Surg.* 1974; 56:501-7.
11. Rethnam U, Yesupalan R, Bastawrous S. Isolated radial head dislocation, a rare injury: a case report in the presence of major distal radius and ulna injury. *Journal of Medical Case Reports* 2007, 1:38. <http://www.jmedicalcasereport.com/content/1/1/38>
12. Almquist EE, Gordon LH, Blui AI. Congenital dislocation of the head of radius. *J Bone Joint Surg* 1969; 51-A:1118-27
13. Mac Farland B. Congenital dislocation of the head of the radius. *Br J Surg* 1936; 24:41-9.
14. Novotny F, Florian M. Posttraumatic isolated dislocation of the radial head. *Acta Chir Orthop Traumatol Cech* 1970; 37:284-6.
15. Salama R, Wientroub S, Weissman SL. Recurrent dislocation of the head of the radius. *Clin Orthop.* 1977; 125:156-8.
16. Bonatus T, Chapman MW, Felix N. Traumatic anterior dislocation of the radial head in an adult. *J Orthop Trauma* 1995;9:441-4.
17. Takami H, Takahashi S, Ando M. Irreducible isolated dislocation of the radial head. *Clin Orthop* 1997; 345:168-70.