

# Pseudotumor tras cirugía de revisión por rotura de cabeza cerámica en una artroplastia total de cadera con par cerámica-cerámica. Caso clínico.

M<sup>a</sup>. J. SANGÜESA-NEBOT, F. CABANES SORIANO, R. FERNÁNDEZ GABARDA, C. VALVERDE MORDT.  
SERVICIO DE CIRUGÍA ORTOPÉDICA Y TRAUMATOLOGÍA. HOSPITAL ARNAU DE VILANOVA DE VALENCIA.

**Resumen.** Se presenta un caso clínico con una importante y precoz metalosis, tan solo tres meses después de la revisión de una artroplastia total de cadera primaria par cerámica-cerámica, en la que se había roto la cabeza cerámica, y en la revisión se sustituyó por un par metal-polietileno. Catorce meses después apareció un pseudotumor causado por la metalosis por rotura de la cabeza metálica, por lo que se realizó una nueva revisión utilizando un par metal-metal preservando el vástago femoral que estaba perfectamente anclado aunque el cono Morse tenía una pequeña agresión. Dos años después de esta última cirugía los resultados son satisfactorios.

Pseudotumor after revision surgery due to ceramic head fracture in a total hip arthroplasty with ceramics-ceramics pair. Case report.

**Summary.** We report a case presenting an important and early metallosis. Three months after a total hip arthroplasty primary using ceramic-ceramic pair, the patient sustained ceramic head fracture was revised to a metal-on-polyethylene articulation. Fourteen months later, a metallosis pseudotumor caused by the fracture of the metal head was observed. The patient was then revised to a metal-metal pair preserving the femoral component since it was well anchored while the Morse cone connection had a small impact. Two years after the last surgery the results are satisfactory.

---

## Correspondencia:

M<sup>a</sup> J Sangüesa Nebot  
Servicio de Traumatología y Cirugía Ortopédica.  
Hospital Arnau de Vilanova.  
C/ San Clemente nº 27  
46015. Valencia.  
e-mail: mjsanneb@hotmail.com

## Introducción

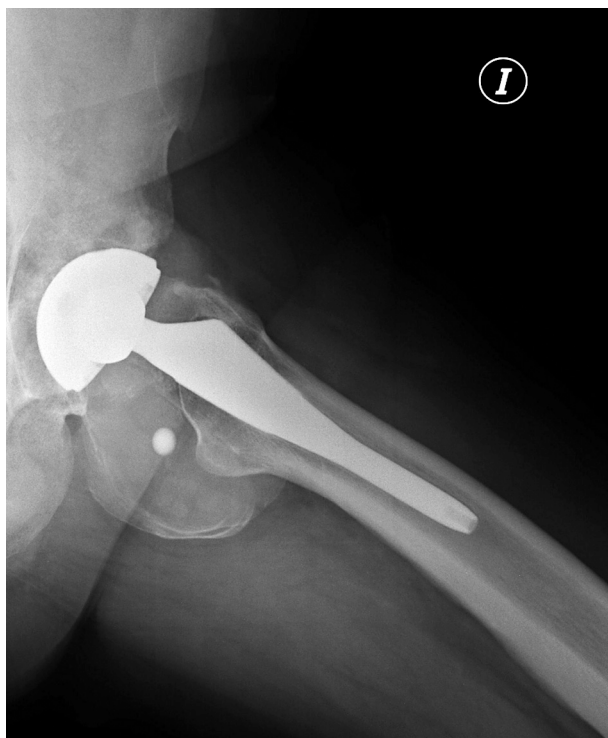Aunque la rotura del inserto cerámico en una artroplastia total de cadera es actualmente una complicación poco frecuente que oscila entre del 0 al 1%<sup>1</sup>, cuándo se presenta, es extremadamente seria. Su tratamiento debe ser meticuloso para evitar complicaciones posteriores<sup>2,3</sup>.

## Caso clínico

Se trata de un varón de 27 años de edad, de 173 cm de altura y 85 kg de peso, al que con el diagnóstico de

coxartrosis juvenil de cadera izquierda, se implantó una prótesis total de cadera no cementada con par de fricción cerámica-cerámica. El paciente retomó su actividad habitual, y catorce meses después consultó por dolor de aparición súbita y dificultad para caminar, sin antecedente traumático. Una radiografía simple mostraba la rotura de la cabeza femoral cerámica.

Durante la cirugía de revisión se vio que el vástago femoral estaba bien anclado al hueso, y que tenía una muy ligera alteración en el cono Morse; en aquel momento se decidió tras retirar la cabeza rota y el inserto acetabular cerámico, el uso de una cabeza femoral de cromo-cobalto y un inserto acetabular de polietileno de alto peso molecular. Tres meses después de esta cirugía de revisión, el paciente estaba asintomático pero en el control radiográfico se veía una masa pseudoquística "calcificada" en la parte posterior de la cadera. La ima-




**Figura 1.** Radiografía simple axial que muestra la masa quística "calcificada" y una pequeña masa de características metálicas en su interior.

gen permaneció sin cambios durante once meses, tras los cuales apareció una pequeña imagen de apariencia metálica en el interior de la masa "calcificada" (Fig. 1).

Se solicitó un angio-TAC que no mostraba problemas vasculares, y confirmaba la masa articular calcificada de 77x84x39 mm.

Se planteó una segunda cirugía de revisión a través de un abordaje posterolateral, y se observó una masa de metalosis masiva encapsulada y en el interior una peque-



**Figura 2.** Cabeza femoral de cromo-cobalto deformada y rota.

ña lámina metálica de aproximadamente 1 cm de diámetro; la cabeza femoral metálica estaba totalmente deformada e incluso rota procediendo de ella la lámina metálica desprendida (Fig. 2). Se retiró dicha cabeza. El inserto de polietileno también tuvo que retirarse porque estaba deteriorado y con pequeñas partículas metálicas incrustadas; el implante acetabular no mostraba alteraciones y se dejó en su sitio. El inserto femoral permanecía fuertemente unido a hueso y aunque el cono Morse no estaba perfecto se decidió mantener ese vástago femoral y colocar una cabeza femoral metálica de 36 mm con un inserto acetabular metálico, dejando así un par metal-metal.

Dos años después el paciente trabaja de forma habitual, y permanece asintomático clínicamente y sin alteraciones radiológicas.

## Discusión

Debemos ser extremadamente cuidadosos al realizar una revisión de artroplastia total de cadera tras la rotura de una cabeza femoral cerámica.

El primer paso en esta cirugía de rescate consiste siempre en realizar una resección de la sinovial tan amplia como sea posible para quitar la mayor cantidad de detritus cerámicos<sup>4</sup>.

La cuestión más importante es la selección de las superficies de carga en el nuevo implante<sup>2,5</sup>. El material elegido debe ser lo más duro posible para evitar que las partículas cerámicas microscópicas que aún después de la resección amplia puedan permanecer, provoquen una rápida abrasión de las superficies. Las durezas en la escala Vickers de los materiales de que disponemos son: óxido de aluminio 2000, aleación de cromo-cobalto 240-450, aleación de acero inoxidable 170-350<sup>6</sup>.

Al ser la cerámica mucho más fuerte que los materiales metálicos frente al detritus cerámico microscópico, se ha propuesto el uso de pares de fricción cerámica-cerámica y también cerámica-polietileno. Dado que es imposible retirar todas las partículas cerámicas y que al final éstas se verán incluidas en el polietileno<sup>6-8</sup>, algunos autores defienden el par cerámica-cerámica como de elección en este tipo de revisiones<sup>9</sup>. En cualquier caso, para utilizar una cabeza femoral cerámica, el vástago femoral debe conservar un cono Morse sin daños en su superficie de relación con el inserto cerámico<sup>9</sup>, pues si hay alteraciones se aumenta el riesgo de posibles nuevas roturas de la cabeza cerámica<sup>1,2</sup> con resultados catastróficos<sup>1,2,4</sup>. Es muy frecuente que los fragmentos de cerámica rota hagan muescas en el cono Morse; por ello, si el cono está dañado, puede ser necesario quitar el vástago

go, lo cual puede ser problemático si éste está bien anclado al hueso. Una alternativa puede ser colocar un adaptador metálico al vástago<sup>9</sup> y sobre él, la cabeza cerámica.

Otros autores defienden que imperfecciones microscópicas en el cono del vástago no dañarían una cabeza metálica, y sugieren dejar el vástago firmemente anclado en su sitio y utilizar una cabeza femoral metálica<sup>2,7</sup>. Entraríamos ya en la discusión sobre el uso de cabezas metálicas en estos casos: la utilización de una cabeza femoral de acero inoxidable se ha rehusado por su desgaste precoz con metalosis periprotésica y un rápido fracaso de la artroplastia de revisión si se utiliza en la misma un implante acero inoxidable-polietileno<sup>6</sup>. Parece que las partículas cerámicas que son demasiado pequeñas para ser discernidas por el ojo humano, permanecen en las partes blandas y la articulación tras la cirugía de revisión<sup>9</sup>, y si se utiliza un inserto acetabular de polietileno estas partículas pueden incrustarse en el mismo como se ve en estudios con microscopio electrónico<sup>2,6</sup>; y ya que estas partículas son más duras que el acero inoxidable, puede verse un rápido e importante deterioro del

implante de este material. Las cabezas femorales se deforman ampliamente y el estudio de la superficie de las mismas con microscopia electrónica puede mostrar partículas de cerámica en algunos casos<sup>5</sup>.

Cuando se sugiere el uso de par de fricción con cabeza femoral de cromo-cobalto sobre inserto acetabular de polietileno, es porque el cromo-cobalto es más duro que el acero inoxidable, y por tanto, más resistente a la abrasión<sup>5</sup>. Pero en 2006 se publicó un caso clínico que describía un importante deterioro de una cabeza femoral de cromo-cobalto por partículas de alumina<sup>8</sup>. En cuanto a la dureza de los dos metales, realmente es muy parecida.

Parece que no hay un sistema de revisión óptimo para una prótesis total de cadera con el inserto cerámico roto. Por ello autores como Hummer<sup>3</sup> y Kohn<sup>7</sup> incluso llegan a decir que el par de fricción cerámica-cerámica no debería utilizarse en pacientes jóvenes hasta que se describiese el ideal para su revisión en caso de rotura; frente a todos aquellos que lo defienden como el par de fricción ideal.

---

#### Bibliografía:

1. Toni A, Terzi S, Sudanese A et al. Fracture of ceramic components in total hip arthroplasty. *Hip International* 2000; 10:49-56.
2. Kempf I, Semlitsch M. Massive wear of a steel ball head by ceramic fragments in the polyethylene acetabular cup after revision of a total hip prosthesis with fractured ceramic ball. *Arch Orthop Trauma Surg* 1990; 109:284-7.
3. Hummer CD, Rothman RH, Hozack WJ. Catastrophic failure of modular zirconia-ceramic femoral head components after total hip arthroplasty. *J Arthroplasty* 1995; 10:848-50.
4. Masonis JL, Bourne RB, Ries MD et al. Zirconia femoral head fractures. A clinical and retrieval analysis. *J Arthroplasty* 2004; 19:898-905.
5. Allain J, Roudot-Thoraval F, Delecrin J et al. Revision total hip arthroplasty performed after fracture of a ceramic femoral head: A multicenter survivorship study. *J Bone Joint Surg* 2003; 85-A:825-30.
6. Allain J, Goutallier D, Voisin MC et al. Failure of a stainless-steel femoral head of a revision total hip arthroplasty performed after a fracture of a ceramic femoral head. A case report. *J Bone Joint Surg* 1998; 80-A:1355-60.
7. Kohn D, Pape D. Extensive intrapelvic granuloma formation caused by ceramic fragments after revision total hip arthroplasty. *J Arthroplasty* 2007; 22:293-6.
8. Hasegawa M, Sudo A, Uchida A. Cobalt-chromium head wear following revision hip arthroplasty performed after ceramic fracture- a case report. *Acta Orthopaedica* 2006; 77:833-5.
9. Matziolis G, Perka C, Disch A. Massive metallosis after revision of a fractured ceramic head onto a metal head. *Arch Orthop Trauma Surg* 2003; 123:48-50.