

Artroplastia "De la Caffinière" en pacientes afectados de artrosis trapecio-metacarpiana. Seguimiento a 15 años

L. M. ROMERO MUÑOZ, S. AMILLO GARAYOA.

DEPARTAMENTO DE CIRUGÍA ORTOPÉDICA Y TRAUMATOLOGÍA. UNIVERSIDAD DE NAVARRA

Resumen. Presentamos un estudio descriptivo retrospectivo de 13 pacientes afectados de artrosis-trapecio metacarpiana intervenidos con artroplastia De la Caffinière en el departamento de Cirugía Ortopédica y Traumatología de la Clínica Universitaria de Navarra con un seguimiento medio de 14,2 años. La edad media de los pacientes fue de 56 años (rango 30 a 76 años). En 12 casos fueron mujeres y en una ocasión un varón. Los resultados funcionales son excelentes. Las complicaciones observadas durante el seguimiento ha sido el aflojamiento del componente trapecial (15-25%). La artroplastia De la Caffinière como tratamiento de la artrosis trapecio-metacarpiana muestra resultados excelentes en pacientes de 60 años con baja demanda funcional y un estadio III de Eaton en la articulación trapecio-metacarpiana. Las movilizaciones asépticas observada en nuestro estudio son asintomáticas y no requirieron tratamiento médico o quirúrgico siendo bien tolerada por los pacientes.

"De la Caffinière" arthroplasty in patients with trapeziometacarpal osteoarthritis. A 15 years follow up.

Summary. We report a descriptive retrospective study of 13 De la Caffinière trapezium-metacarpal cemented prostheses implanted for painful TMC arthrosis in the Department of Orthopedics of the University Clinic of Navarra with an average follow-up of 14,2 years. The middle ages of the patients were 56 years old (range 30 to 76 years). In 12 cases they were women and in one case a male. The functional results are excellent. The complications observed during the follow-up has been the loosening of the trapezium component (15-25 %). De la Caffinière arthroplasty as treatment of the degenerative TMC arthrosis shows excellent results in 60-year-old patients with low functional demand and a stadium III of Eaton. The aseptic mobilization observed in our study are asymptomatic and they did not need medical or surgical treatment being well tolerated by the patients.

Correspondencia:
Dr. Santiago Amillo
Clínica Universitaria de Navarra.
Departamento de Cirugía Ortopédica y Traumatología.
Avenida de Pío XII, 36.
31008. Pamplona. Navarra.
samillo@unav.es

Introducción

La artrosis trapecio-metacarpiana (TMC) constituye la principal causa de dolor y limitación de la movilidad del pulgar en el adulto, siendo una patología frecuente en mujeres postmenopáusicas entre la quinta y sexta décadas de edad, con una prevalencia de 10 a 1 con respecto a hombres¹.

La articulación TMC es una articulación bicóncava-convexa en silla de montar con una mínima constricción ósea, siendo después de la interfalángica proximal (IFP) la segunda localización en patología artrósica². La etiología es multifactorial, pero se ha implicado la degeneración del ligamento oblicuo posterior de la articulación TMC en el posible desarrollo de la artrosis.

La clínica que presenta el paciente afecto de artrosis TMC es la limitación de la amplitud del agarre y una pérdida de la pinza lateral en actividades cotidianas, con dolor en la base del pulgar.

El pulgar contribuye con un 40% a la funcionalidad de la mano y las fuerzas transmitidas sobre la articulación TMC son unas 10 a 15 veces mayores cuando realizamos la pinza entre el pulgar e índice.

La restauración de la función del pulgar sin dolor es el objetivo del tratamiento. Tras el fracaso del tratamiento médico es cuando se plantea el tratamiento quirúrgico. Una amplia amalgama de tratamientos quirúrgicos se han descrito en la literatura para alcanzar los objetivos antes mencionados, tales como la reconstrucción ligamentosa, reconstrucción del ligamento con interposición, trapezectomía, artrodesis, artroplastia de reemplazo con silastic y la artroplastia total³⁻⁵.

La artroplastia total pretende reducir el dolor, mantener el rango de movilidad, proporcionar pinza y fuerza digital duraderas, así como alcanzar la longitud normal del pulgar.

El objetivo del estudio es valorar los resultados de más de 14 años de seguimiento con artroplastia de la Caffinière y para ello presentamos una serie de prótesis de la Caffinière, implantadas en nuestro departamento en pacientes afectos de artrosis TMC dolorosa.

Material y métodos

Realizamos un estudio descriptivo retrospectivo de pacientes afectos de artrosis TMC, intervenidos con artroplastia de la Caffinière en el Departamento de Cirugía Ortopédica y Traumatología de la Clínica Universitaria de Navarra.

De las 40 prótesis de la Caffinière implantadas, en el periodo comprendido entre 1982 y 1998, se revisaron las artroplastias con datos suficientes con más de 10 años de seguimiento.

Se excluyeron los pacientes afectos de artrosis escavo-trapecio-trapezoidea, enfermedad inflamatoria subyacente, alta demanda funcional y con un stock óseo de trapecio insuficiente.

La enfermedad la definimos como limitación en el agarre y una pérdida de la pinza lateral en actividades cotidianas, con dolor en la base del pulgar y signos radiográficos de artrosis TMC.

De las 40 prótesis implantadas, 17 reunían las condiciones para este estudio, pero solo en 13 pacientes se pudo realizar el seguimiento completo.

Nuestra serie incluye 12 mujeres y 1 varón, con una edad media de 56 años (rango de 30 a 70 años). Siendo la mano derecha la causante en un 56% de los casos y siendo bilateral en un 25%. En todos los pacientes de la serie, la etiología era artrósica.

Los pacientes fueron valorados preoperatoriamente por el mismo especialista en cirugía de mano que posteriormente realiza la intervención, mediante radiografía anteroposterior y oblicuas de mano valorando el grado de artrosis según la clasificación radiográfica de Eaton y Littler para la artrosis TMC. Todos los pacientes fueron

intervenidos por el mismo cirujano, especialista en cirugía de mano.

La técnica quirúrgica consistió en realizar un abordaje dorso-radial mediante una incisión longitudinal sobre la articulación TMC. Tras disecar y rechazar las ramas sensitivas del nervio radial, se separa el tendón abductor largo del pulgar y se identifica la cápsula articular de la TMC que se disecciona y retrae para poder cerrar después de la articulación. Una vez expuesta la articulación, se realiza el lecho de la cúpula en el trapecio con la ayuda de una fresa y después se realiza una osteotomía de resección a 5mm de la base del primer metacarpiano. Se realizan tres perforaciones en el lecho del trapecio y una vez comprobada la adaptación de la prótesis se procede a su cementación. Se comprueba la estabilidad del montaje, se sutura la cápsula y se cierra superficialmente. No se utilizan drenajes. Se inmoviliza la articulación TMC con una férula digital corta del pulgar durante 3 semanas. Posteriormente, se indica una pauta de ejercicios con movilidad activa y pasiva del pulgar y de la muñeca y con incremento gradual de la intensidad hasta completar tres meses de la intervención.

Tras un seguimiento de media de 14,2 años (rango de 10 a 26 años) la evolución del resultado clínico se realizó mediante comparación con la mano contralateral.

Nos pusimos en contacto telefónico con 17 pacientes a los que se les realizó una encuesta consultando si requirieron tratamiento médico durante su evolución y si en la actualidad realizaban su actividad laboral sin limitaciones. Se les invitó a que acudieran a nuestro centro para control evolutivo, para el cual se realizaron radiografías anteroposterior y oblicuas de manos y una exploración clínica de la mano. Aceptaron voluntariamente participar en el estudio 13 pacientes, los cuatro pacientes restantes denegaron la invitación a la revisión por lejanía de su lugar de origen a nuestro centro.

En las radiografías se valoró la presencia o ausencia de signos de osteolisis de ambos componentes protésicos, acortamientos trapecio-metacarpiano mediante el método de Van Cappelle⁶ presencia de luxaciones y control del centrado del componente trapecioide respecto al metacarpiano. En la exploración de mano se valoró la movilidad y dolor de la mano intervenida respecto a la mano contralateral.

Resultados

Todos los pacientes incluidos en el estudio presentaron un grado III de Eaton y Littler. El dolor en la escala analógica visual pasó de 7.83 preoperatoriamente a 0 postoperatoriamente en los 13 pacientes.

El rango de movilidad medio de la mano intervenida mediante artroplastia de la Caffinière, siendo comparada con la mano contralateral, fue de 38°, flexión 7° y extensión 29°.

No se han observado en nuestra serie complicaciones descritas en la literatura. La totalidad de los pacientes realizaban su actividad laboral y doméstica sin limitaciones. (Fig. 1 y 2)

Radiológicamente el centraje de la prótesis era correcto en el 100% de los casos. En el 23% se observó un acortamiento del metacarpiano según los criterios de Van Capelle⁶ (Fig. 1). En un 25% de los casos se observó osteolisis moderada a severa en el componente trapecoide y en un 15% osteolisis moderada en el componente metacarpiano.

Discusión

El tratamiento más adecuado para la artrosis TMC es aquel que combina la disminución del dolor trapecio-metacarpiano, fuerza en el pulgar junto con una articulación estable y móvil. Dada la alta frecuencia de esta patología en mujeres postmenopáusicas, con tasas de bilateralidad en torno al 20%, es una patología que precisa de un tratamiento eficaz⁷.

Una vez agotado el tratamiento médico con férula o infiltraciones, que varían desde los seis meses al año se procede al tratamiento quirúrgico. De los métodos de tratamientos quirúrgicos descritos se han realizado gran cantidad de procedimientos quirúrgicos a lo largo de la historia como parte del tratamiento de la rizartrrosis. De esta manera según el grado de afectación ósea en la articulación trapecio-metacarpiana destacamos: osteotomía del primer metacarpiano (Wilson 1983), reconstrucción ligamentosa, trapecectomía (Gervis 1949) aislada o combinada con técnica de estabilización (Eaton 1973), artrodesis articulación trapecio-metacarpiana (Müller 1949), artroplastia de interposición, artroplastia con implante de silicona y por último la artroplastia total^{7,8}.

La prótesis total TMC tiene el objetivo de reconstruir dicha articulación aportando estabilidad, movilidad indolora y mantenimiento de la longitud normal del primer radio de la mano. Caffinière diseña su prótesis cementada en 1973, a esta le siguen Linscheid y Dobyns en 1979, Braun en 1982 y Ferrari y Steffee en 1986. Ledoux introduce su prótesis cementada en 1994. Una de las artroplastias de la articulación TMC más ampliamente utilizada y estudiada ha sido la prótesis cementada de la Caffinière⁹. De la Caffinière publica sus resultados en 1973, desde entonces han sido muchos los investigadores que han publicado sus resultados con este implante, sin

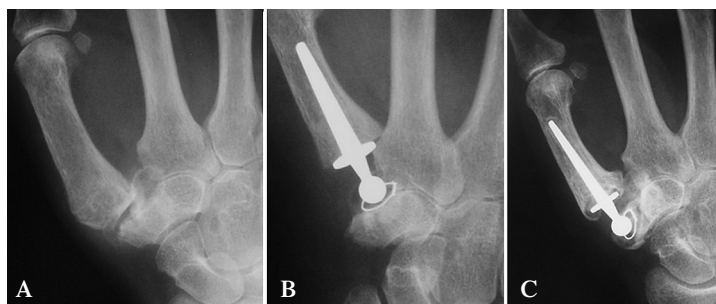


Figura 1:
A) Radiografía anteroposterior prequirúrgica de mano derecha observando artrosis trapecio-metacarpiana tipo III de Eaton y Littler.
B) Radiografía anteroposterior al año de la intervención de mano derecha con un centraje correcto de componente trapecial y vástago, sin presencia de acortamiento de primer metacarpiano ni signos radiográficos de osteolisis.
C) Radiografía anteroposterior de mano derecha 20 años postcirugía en el que se muestran signos de osteolisis moderada de componente de vástago y trapecial, acortamiento de primer metacarpiano, sin un correcto centraje. La paciente se encuentra asintomática.

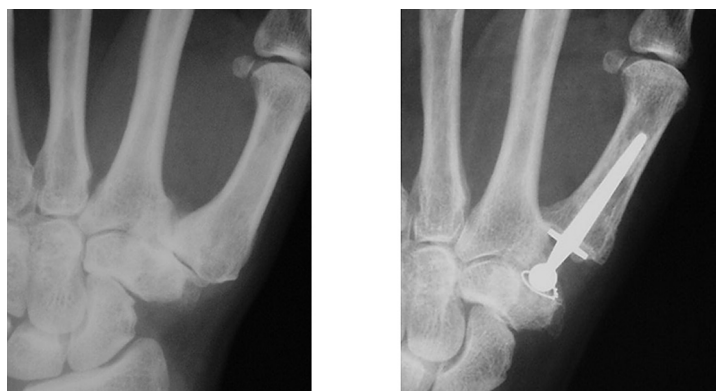

Figura 2: Radiografía anteroposterior de mano izquierda con prótesis De la Caffinière. 15 años de evolución satisfactoria.

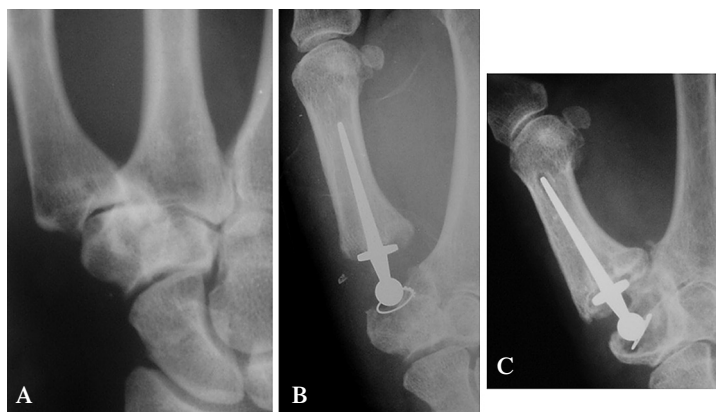


Figura 3:
A) Radiografía anteroposterior prequirúrgica de mano derecha observando artrosis trapecio-metacarpiana tipo III de Eaton y Littler.
B) Radiografía anteroposterior al año de la intervención mediante prótesis De la Caffinière en mano derecha con un centraje correcto del componente trapecial y vástago, sin acortamiento de primer metacarpiano.
C) Radiografía anteroposterior de mano derecha 26 años postcirugía en el que se muestran signos de osteolisis severa en componente trapecial. La paciente realiza su vida diaria de manera asintomática.

Estudio	Año publicación en la serie	Nº pacientes	Años de evolución
Cappelle	1999	77	8.5
Nicholas	1992	20	10
De la Caffinière	1979	29	10
Beckstyns	1988	28	4

Tabla 1: Estudios previos de evolución de prótesis De la Caffinière.

embargo son series con un periodo corto de seguimiento (Tabla 1).

La prótesis de la Caffinière ofrece buenos resultados como muestra el trabajo obtenidos por Van Cappelle y cols, en el que se observa un resultado clínico bueno en 77 prótesis implantadas con un seguimiento de 8.5 años⁶ y el trabajo de Sondergaard y cols con un 82% de buenos resultados sobre un total de 22 implantes estudiados¹⁰. Las complicaciones descritas en las prótesis TMC son las movilizaciones dolorosas, infección, luxación, fracturas y desgaste del polietileno, si bien es cierto la principal complicación descrita en los distintos estudios realizados es el aflojamiento del componente insertado en el trapecio¹¹, siendo éste el que con más frecuencia se afloja como se observa en el trabajo de Van Cappelle y cols, con 16 pacientes afectos de movilizaciones asépticas fundamentalmente del componente trapezoidal con polietilenos de alta densidad. Nicholas y cols en su serie de 20 pacientes con implantación de artroplastia cementada de Caffinière, con un seguimiento de 1 a 10 años observan un 10% de malos resultados. Cappelle y cols en un trabajo realizado en el año 1999 sobre 61 prótesis de la Caffinière refieren un 72% de buenos resultados y un 44% de aflojamiento principalmente del trapecio y un 26% de revisiones¹².

En nuestra serie todas las artroplastias son cementadas por los resultados obtenidos en trabajos como el de Wachtl y cols comparando la artroplastia total TMC cementada (Caffinière) y la no cementada (Ledoux) en 84 pacientes observando una supervivencia del implante Ledoux de 58.9% a los 16 meses de seguimiento y de 66.4% a los 68 meses en el caso de la Caffinière¹³. Los aflojamientos observados eran del 46% en cúpula de los Ledoux y del 28% de las Caffinière. En 10 casos se requirió la revisión del implante. Wachtl y cols observan los resultados obtenidos con la implantación de la prótesis trapecio-metacarpiana por rizartrosis no cementada con dolor en un 75% de los pacientes con una movilización aséptica en un 83% y luxación en un 17% con un seguimiento de 25.3 meses. De esta manera los autores no recomiendan esta técnica como tratamiento de la artrosis trapeciometacarpiana¹³.

Todas las artroplastias de nuestra serie fueron cementadas con un resultado excelente, resultado comparable a la serie de Boeckstyns y cols con un 93% de buenos resultados sobre un total de 31 implantes con un seguimiento de 4 años de evolución, así como el realizado por Sondergaard y cols con un 82% de buenos resultados¹², nuestra incidencia de osteolisis del componente del cotilo es del 25% siendo asintomáticos en todos ellos, con una incidencia del 15% menor en osteolisis del vástago. Esta serie de aflojamientos no requirieron una cirugía de revisión, al igual que otros estudios como el realizado por De Smet y cols, en el que observan un 44% de aflojamientos en 43 implantes de la Caffinière con un seguimiento de 26 meses, sin cirugías de revisión¹⁴. Badia y cols obtienen una cirugía de revisión por un aflojamiento post-traumático en 25 pacientes con un seguimiento medio de 59 meses¹⁵.

La revisión de la prótesis de la Caffinière se obtiene con buenos resultados mediante la retirada de la artroplastia y plastia de suspensión con palmar mayor¹⁶.

Conclusiones

La artroplastia total de la Caffinière como tratamiento quirúrgico a la artrosis trapecio-metacarpiana demuestra unos resultados excelentes en pacientes de 60 años con baja demanda funcional y un estadio III de Eaton en la articulación trapecio-metacarpiana. Las movilizaciones asépticas observadas en nuestro estudio (15-25%) son asintomáticas y no requirieron tratamiento médico o quirúrgico siendo bien toleradas por los pacientes.

Bibliografía:

1. **Armstrong AL, Hunter JB, Davis TR.** The prevalence of degenerative arthritis of the base of the thumb in postmenopausal women. *J Hand Surg [Br]* 1994; 19: 340-1.
2. **Van Heest, A.** Artrosis carpometacarpiana del pulgar. *J Am Acad Orthop Surg [Ed Esp]* 2008; 7: 222-33.
3. **Lins RE, Gelberman RH, McKeown et al.** Basal joint arthritis: trapezectomy with ligament reconstruction and tendon interposition arthroplasty. *J Hand surg* 1996; 21- A: 202-209.
4. **Davis TR, Brady O, Dias JJ.** Excision of the trapezium for osteoarthritis of the trapeziometacarpal joint: a study of the benefit of ligament reconstruction or tendon interposition. *J Hand Surg* 2004; 29, 1069-77.
5. **Freedman DM, Eaton RG, Glickel Z.** Long-term results of volar ligament reconstruction for symptomatic basal joint laxity. *J Hand Surg* 2000; 25-A: 297-304.
6. **Van Cappelle H.** Long-term results and loosening analysis of De la Caffinière replacement of the trapeziometacarpal joint *J Hand Surg [Am]* 1999; 24:476-82.
7. **Badía A.** Total joint arthroplasty for the arthritic thumb carpometacarpal joint. *Am J Orthop* 2008; 37(Suppl 1): 4-7.
8. **Wolock BS, Moore JR, Weiland AJ.** Arthritis of the basal joint of the thumb: a critical analysis of the treatment options. *J Arthroplasty* 1989; 4: 65-78.
9. **De la Caffinière J-Y.** Prothèse totale trapèzo-metacarpienne. *Rev Chir Orthop* 1973; 59:299-308.
10. **Sondergaard L, Konradsen L.** Long-term follow-up of the cemented Caffinière prosthesis for trapezio-metacarpal arthroplasty. *J Hand Surg* 1991; 16B: 428-30.
11. **Braun RM.** Total joint replacement at the base of the thumb-preliminary report. *J Hand Surg* 1982; 7:245-51.
12. **Van Capelle HG, Elzenga P, Van Horn JR.** Long-term follow-up of the cemented Caffinière prosthesis for trapeziometacarpal arthroplasty. *J Hand Surg* 1999; 24- A: 476-482.
13. **Wachtl SW, Guggenheim PR, Sennwald GR.** Cemented and non-cemented replacements of the trapeziometacarpal joint. *J Bone Joint Surg Br.* 1998; 80:121-5.
14. **De Smet, W. Sione.** Total joint arthroplasty for osteoarthritis of the thumb basal joint. *Acta Orthop Belg* 2004; 70: 19-24.
15. **Badía A, Sambandam SM.** Total joint arthroplasty in the treatment of advanced stages of thumb carpometacarpal joint osteoarthritis. *J Hand Surg [Am]* 2006; 31:1605-14.
16. **De la Caffinière J-Y.** Long-term results of total trapeziometacarpal prostheses in osteoarthritis of the thumb. *Rev Chir orthop* 1991; 77:312-21.