

# Sinovitis villonodular pigmentada: dificultad diagnóstica y terapéutica

L. PINO ALMERO, F. ALMEIDA HERRERO, R. LÓPEZ LOZANO, A. SILVESTRE MUÑOZ, F. GOMAR SANCHO.

SERVICIO DE CIRUGÍA ORTOPÉDICA Y TRAUMATOLOGÍA. HOSPITAL CLÍNICO UNIVERSITARIO DE VALENCIA. DEPARTAMENTO DE CIRUGÍA. FACULTAD DE MEDICINA. UNIVERSIDAD DE VALENCIA.

**Resumen.** La sinovitis villonodular pigmentada (SVNP) es una proliferación benigna, localmente agresiva del tejido sinovial, caracterizada por depósitos de hemosiderina, que afecta con mayor frecuencia a la rodilla y a pacientes adultos jóvenes. Entre 1985 y 2007 se han tratado en nuestro servicio 9 pacientes con SVNP, 8 formas difusas y una localizada, siendo la rodilla la localización más frecuente (7 casos). El tratamiento realizado en todos los casos fue sinovectomía abierta anterior, asociando sinoviortesis con Y90 en uno de los casos. Se detectó un caso de recidiva, localizado en la rodilla, que requirió la realización de una segunda sinovectomía abierta. Un paciente requirió una artroplastia total de rodilla a los 3 años de la sinovectomía. El principal problema es su alta tasa de recidivas debido a la dificultad para una sinovectomía completa del tejido afectado.

## Pigmented villonodular synovitis: diagnostic and therapeutic difficulty

**Summary.** Pigmented villonodular synovitis (SVNP) is a benign proliferative disorder, locally aggressive of the synovium, characterized by haemosiderin deposits, and affects the knee most often and young adults patients. Between 1985 and 2007, 9 patients with SVNP were treated in our service, 8 diffuse forms and one localized, and most frequent location was the knee (7 cases). Anterior open synovectomy was the treatment in all cases, combined with Y 90 synoviorthesis in one of cases. One case of recurrence was detected, involving the knee, and second open synovectomy was required. One patient required a total knee arthroplasty within 3 years after the synovectomy. Its high rate of recurrence is the main problem due to difficulty to complete synovectomy of the affected tissue.

---

### Correspondencia:

L. Pino Almero  
Servicio de COT  
Hospital Clínico Universitario de Valencia  
Av. Blasco Ibáñez nº 17  
e-mail: laupialm@yahoo.es

### Introducción

El término de SVNP fue introducido por primera vez por Jaffe, Lichtenstein y Sutro<sup>1</sup> en 1941, concluyendo que se trataba de una respuesta inflamatoria a un agente desconocido, descartando su naturaleza maligna, tal y como se creía previamente.

Es una enfermedad lentamente progresiva y localmente agresiva con dos formas de presentación, una nodular o localizada, que es más frecuente en los dedos, y una difusa, más frecuente en la rodilla. Se debe sospechar en pacientes jóvenes, entre la tercera o cuarta década de la vida, con síntomas vagos monoarticulares.

Esta patología plantea dos problemas principales. Por un lado, su dificultad diagnóstica debida a su clínica insidiosa e inespecífica, que suele provocar una demora importante en su diagnóstico. Dado que en las radiografías simples, en sus fases iniciales, no suelen encontrarse hallazgos patológicos, la resonancia magnética se convierte en una prueba de imagen de elección cuando se sospecha una SVNP. Sin embargo, para su diagnóstico definitivo sigue siendo necesario el estudio anatomopatológico.

El segundo problema que plantea es la recidiva. El tratamiento de elección es el quirúrgico, pero dada su alta tasa de recidivas, fundamentalmente en las formas difusas, existen otros tratamientos adyuvantes, como la radioterapia externa o la radiosinoviortesis, que intentan controlar localmente la enfermedad.

Se presenta un estudio descriptivo retrospectivo de los casos de SVNP tratados en nuestro servicio entre

1985 y 2007. Por último, se realiza una revisión de la literatura, comparando nuestra serie con la de otros autores, para decidir el mejor abordaje diagnóstico y terapéutico, así como el seguimiento de esta rara enfermedad.

**Casuística**

A través de la revisión de las historias clínicas y las pruebas de imagen de los pacientes se recogieron los datos reflejados en la tabla 1.

En todos los casos se realizaron dos pruebas de imagen previamente a la cirugía, radiografías convencionales y resonancia magnética.

El diagnóstico definitivo de SVNP se realizó mediante el estudio anatomopatológico de una muestra de tejido sinovial afectado obtenida mediante biopsia en el momento de la cirugía.

El tratamiento realizado en todos los casos fue quirúrgico, individualizado en función de la localización de la lesión, tipo de afectación y la existencia o no de recidiva posterior.

Se presentan 9 casos de SVNP. La edad media fue de 44 años [rango: 21-69]. El sexo predominante fue el femenino (5 casos).

En 8 casos se trataba de una forma difusa y en 1 de una forma nodular. La articulación afectada con mayor frecuencia fue la rodilla (7 casos), un caso en el hombro y otro en muñeca.

El tiempo medio transcurrido desde la aparición de los primeros síntomas hasta el diagnóstico definitivo fue de 18 meses.

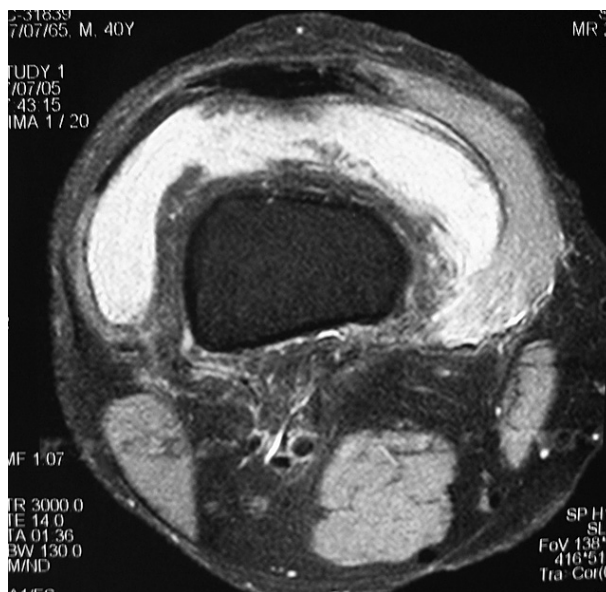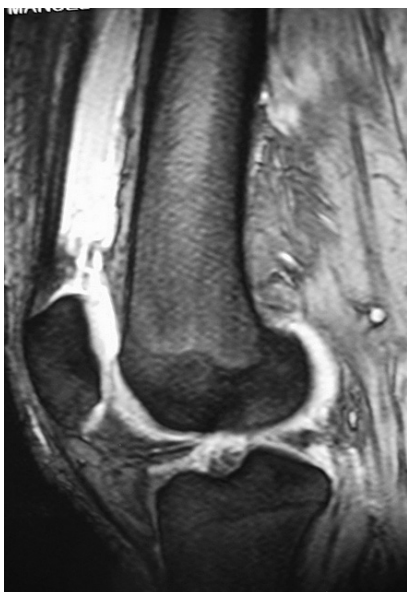Datos recogidos
Edad (años) en momento de presentación
Sexo
Enfermedades concomitantes
Antecedente traumático
Articulación afectada
Lateralidad
Síntomas y signos clínicos
Tiempo transcurrido hasta diagnóstico de SVNP
Pruebas complementarias
Tipo de lesión (nodular/difusa)
Tratamiento realizado
Recidiva
Situación actual del paciente tras el tratamiento

Tabla 1

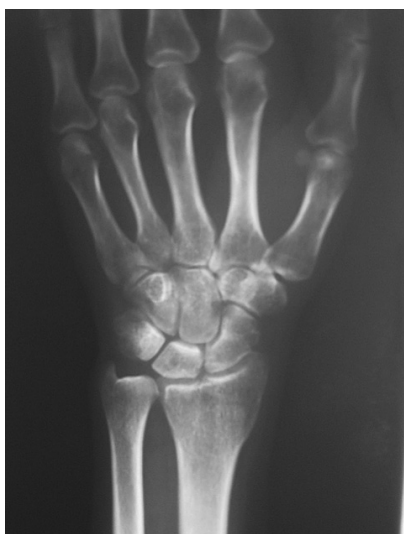En ninguno de los casos se detectó un antecedente de traumatismo previo.

Clínicamente, los casos de rodilla se manifestaron en todos los pacientes en forma de episodios de derrames articulares y hemartros de repetición, evidenciados por artrocentesis en el servicio de urgencias, junto con la existencia de dolor persistente.

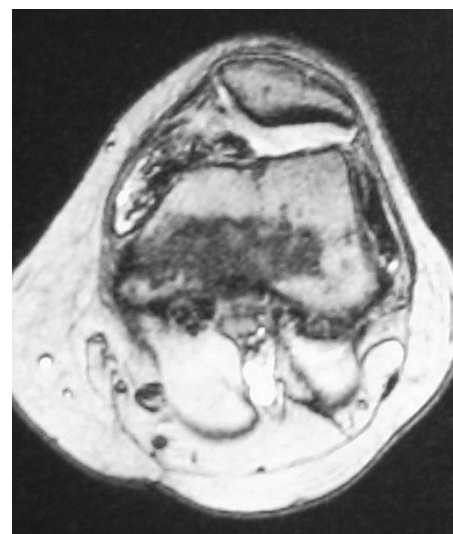
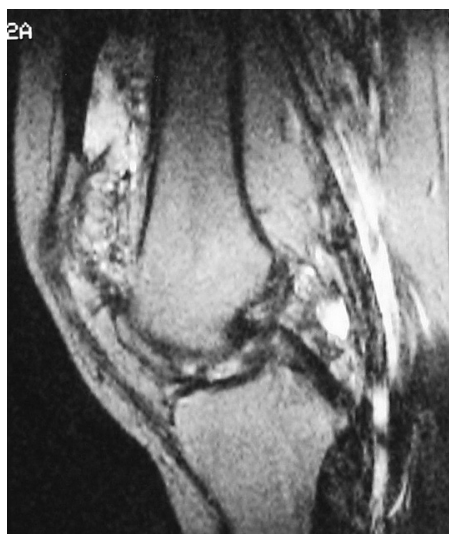Inicialmente, dos casos se diagnosticaron como otras patologías. Un caso fue diagnosticado inicialmente como meniscopatía por la existencia de una clínica de dolor



**Figuras 1A y 1B.** Imágenes de RM correspondientes a un paciente varón de 40 años, diagnosticado inicialmente como tumoración de origen vascular a nivel de la rodilla. Se aprecia derrame articular con hematoma intramuscular en la región del vasto intermedio y proliferación de la membrana sinovial.



**Figura 2.** Radiografía simple de muñeca de una paciente con SVNP en la que se puede apreciar una imagen de tumoración a nivel de partes blandas a nivel de los estiloides cubital.



**Figuras 3A y 3B.** Imágenes de RM correspondientes a un paciente con SVNP de rodilla, en las que se aprecia un derrame articular con engrosamiento de la sinovial y focos de disminución de intensidad de señal debidos al depósito de hemosiderina.

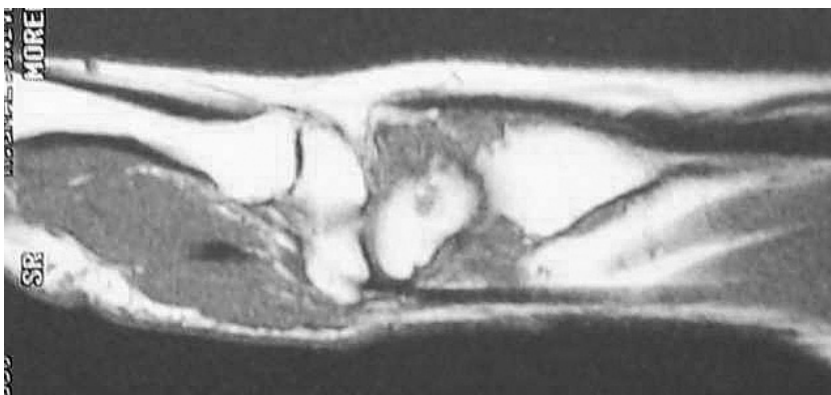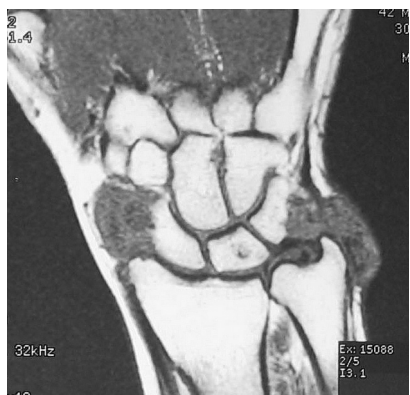con bloqueos y derrames de repetición, por lo que se le realizó previamente una meniscectomía parcial artroscópica. El otro paciente que presentaba dolor, tumefacción e impotencia funcional de rodilla sin antecedente traumático de 2 años de evolución, que acudió a urgencias en varias ocasiones por hemartros de repetición, fue diagnosticado inicialmente como tumoración de origen vascular. En el estudio con RM, angio-RM y arteriografía, se apreciaba un hematoma intramuscular en la región del vasto intermedio (Fig. 1A y 1B) destacando en los estudios vasculares un aumento de la circulación a nivel de la arteria geniculada externa.

Tras la realización de radiografías simples, en solo dos casos se observó la presencia de signos de artrosis

tricompartimental mientras que en el resto no se observaron hallazgos patológicos.

En la RM se apreciaba derrame articular con engrosamiento de la sinovial, y focos de disminución de la intensidad de señal tanto en T1 como en T2, correspondientes a los depósitos de hemosiderina (Fig. 2A y 2B).

El tratamiento en todos los pacientes fue quirúrgico. Se realizó una sinovectomía abierta subtotal por medio de un abordaje parapatelar medial del compartimento anterior en los casos de SVNP difusa, y en la forma nodular se realizó una resección vía artroscópica. En ningún caso se realizó un abordaje posterior. En uno se realizó previamente un abordaje artroscópico, puesto que la patología que se sospechaba era una meniscopatía, y ante



**Figuras 4A y 4B.** Imágenes de RM de una paciente con SVNP localizada en la muñeca, en las que se aprecian varias zonas de proliferación de la sinovial a nivel de estiloides cubital, con afectación del piramidal-pisiforme, estiloides radial y escafoides.

los hallazgos intraoperatorios (Fig. 3A, 3B y 3C), se tomó una muestra de la membrana sinovial para su estudio anatómo-patológico que confirmó el diagnóstico de SVN. Posteriormente, el paciente se reintervino, realizándose una sinovectomía abierta anterior con perforaciones a nivel rotuliano por la presencia de condromalacia, seguida a los 6 meses de instilación intraarticular con Ytrio 90.

Tras un seguimiento medio de 5 años de evolución, 3 de los 7 casos se encuentran totalmente asintomáticos, 3 presentan dolores ocasionales, y 1, debido a las lesiones avanzadas que existían en el cartílago articular, requirió la implantación de una prótesis total tras tres años de evolución. Se detectó un caso de recidiva, realizando una sinovectomía abierta ampliada al año de la intervención. En la RM de control, dos casos presentaban restos de sinovial hiperplásica, pero sin clínica acompañante.

El caso localizado en la muñeca se diagnosticó inicialmente como ganglión, por la presencia de una tumoración dolorosa a la palpación en la cara dorsal de la estiloides cubital de larga evolución. Radiográficamente se apreciaba una imagen de tumoración a nivel de partes blandas (Fig. 4), y en la RM, varias zonas de proliferación de la sinovial a nivel de estiloides cubital, con afectación del piramidal-pisiforme, estiloides radial y escafoides (Fig. 5A y 5B). Se realizó una sinovectomía abierta con resección de la tumoración localizada a nivel cubital distal. Actualmente la paciente se encuentra asintomática.

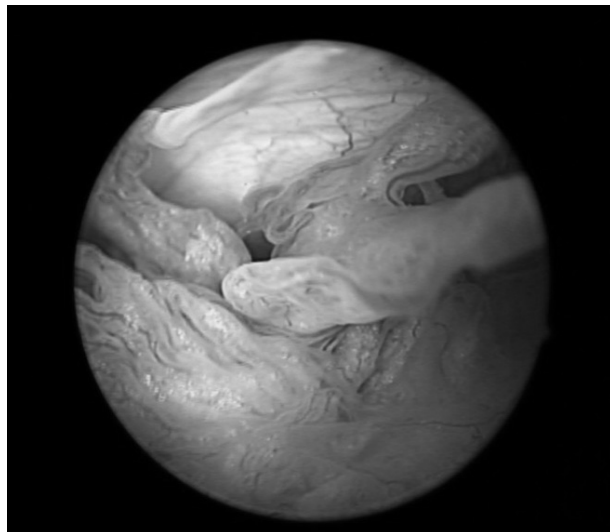
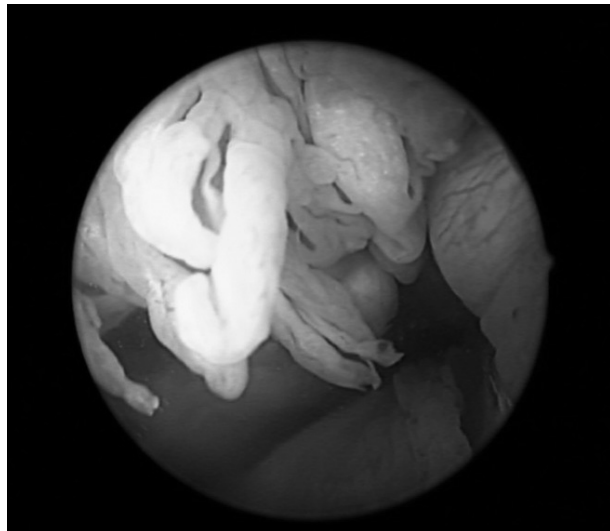
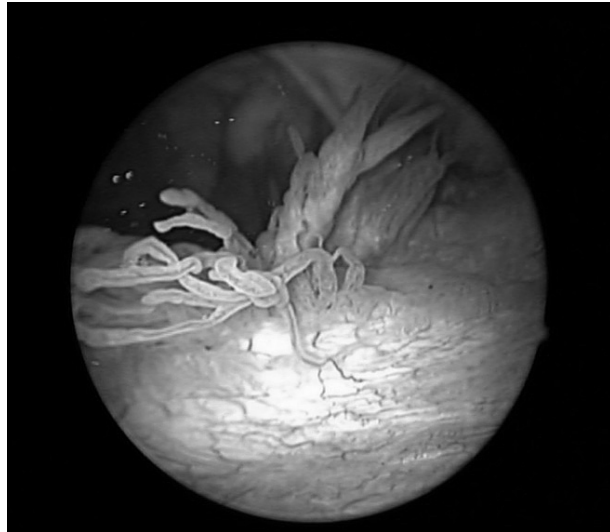
El caso localizado en el hombro, presentaba en la RM signos avanzados de artrosis glenohumeral, con lesiones quísticas subcondrales en la cabeza humeral, rotura completa del manguito de los rotadores, y bursitis subacromial y subdeltoidea con derrame. Se realizó una sinovectomía abierta asociando una acromioplastia anterior. El paciente actualmente sigue con dolor persistente, con limitación de la movilidad (abducción de 40° y rotaciones bloqueadas), sin que se aprecie en la RM de control nuevas áreas de proliferación sinovial.

Los resultados anteriores se resumen en la tabla 2.

## Discusión.

La SVN es una patología poco frecuente. Su incidencia media anual se ha estimado que es de 1,8 pacientes por millón de habitantes<sup>2</sup>. Los dos problemas principales que supone esta patología es la dificultad para su diagnóstico precoz, y su alta tasa de recidivas, que, según la literatura, es del 33 al 46% en las formas difusas<sup>3</sup> y del 5 al 29% en la forma nodular<sup>4</sup>.

Para realizar un diagnóstico precoz es fundamental la sospecha clínica. Según Bhimani<sup>5</sup>, sería altamente



**Figuras 5A, 5B y 5C.** Hallazgos artroscópicos de un paciente diagnosticado inicialmente de meniscopatía. Se aprecia una proliferación de la membrana sinovial, cuyo estudio anatomopatológico confirmó el diagnóstico de SVN.

Nº paciente	Edad (años)	Sexo	Localización	Tipo	Tratamiento	Recidiva	Reintervención	Tiempo seguimiento (años)
1	69	Mujer	Rodilla	Difusa	Sinovectomía abierta subtotal	No	Artroplastia total	10
2	21	Mujer	Rodilla	Difusa	Sinovectomía abierta subtotal	Si	Sinovectomía ampliada	5
3	27	Hombre	Rodilla	Difusa	Sinovectomía abierta subtotal Sinoviortesis con Y90	No	No	4
4	65	Hombre	Rodilla	Difusa	Sinovectomía abierta subtotal	No	No	3
5	26	Hombre	Rodilla	Difusa	Sinovectomía subtotal abierta	No	No	4
						No Restos de hemosiderina en zona posterior		
6	41	Hombre	Rodilla	Difusa	Sinovectomía subtotal abierta	No	No	3
7	61	Mujer	Hombro	Difusa	Acromioplastia anterior y sinovectomía abierta	No	No	6
8	43	Mujer	Muñeca	Difusa	Sinovectomía subtotal abierta	No	No	11

Tabla 2

sugestivo de esta enfermedad el caso de un paciente, en la tercera o cuarta década de la vida, con dolor monoarticular, de características mecánicas, a veces con exacerbaciones intensas debidas a la presencia de hemartros. En su serie la media de retraso en el diagnóstico fue de 4,4 años.

Otra clave importante en el diagnóstico precoz es la RM. Según Byers<sup>6</sup>, el 76% de los casos pueden ser diagnosticados con una RM preoperatoria, y además permite la detección de recidivas en pacientes asintomáticos.

En cuanto a su localización, aunque lo más frecuente es que afecte a la rodilla, en la literatura se describen localizaciones menos comunes como el codo<sup>7-9</sup>, muñeca<sup>10-12</sup>, hombro<sup>13,14</sup>, tobillo y pie<sup>15-17</sup> y raquis cervical<sup>18</sup> entre otras. Dentro de la rodilla, el compartimento anterior es el más frecuentemente afectado. Sin embargo, existen casos descritos en localizaciones poco frecuentes, como el compartimento posterolateral<sup>19</sup>, el ligamento cruzado posterior<sup>20</sup> y la zona femoropatelar<sup>21</sup>.

Parece claro que el tratamiento de la SVNP es fundamentalmente quirúrgico y su objetivo es eliminar la máxima cantidad posible de tejido sinovial enfermo. La discusión que se plantea en su tratamiento, sobre todo en la rodilla, es el tipo de abordaje. La mayoría de los auto-

res coinciden en que la artroscopia proporciona una vía de abordaje menos agresiva que la artrotomía abierta, y además, es también una herramienta válida para su diagnóstico, puesto que permite la visualización directa y la obtención de muestras de tejido para el análisis histológico<sup>22</sup>. El problema es que es más difícil conseguir una sinovectomía completa para evitar la recidiva. Por otro lado, la sinovectomía abierta, puede producir rigidez y dolor, y requiere un largo periodo de recuperación. Por estos motivos, la mayoría de los autores recomiendan la vía artroscópica para las formas nodulares<sup>23-26</sup>, pero en las formas difusas se plantea la controversia.

Chin<sup>27</sup>, considera que el abordaje artroscópico para la forma difusa tiene un alto índice de recidivas y proporciona pobres resultados en pacientes con SVNP difusa extraarticular de rodilla. Shabat<sup>28</sup> concluye que la sinovectomía artroscópica en casos difusos, tiene un alto riesgo de recurrencia en comparación con la sinovectomía abierta.

Por otro lado, Chin<sup>29</sup> aporta una técnica estandarizada combinada de sinovectomía abierta anterior y posterior, para pacientes con SVNP difusa de rodilla recurrente. Obtiene excelentes resultados funcionales y clínicos, con una recidiva del 18% detectada por RM. Según este

autor, la resección completa de todo el tejido parece ser la clave para prevenir la recurrencia. En la misma línea, Ohnuma<sup>3</sup> realiza un abordaje posterior con excisión completa de la bursa combinado con una sinovectomía anterior. Recomienda la excisión completa de las lesiones periarticulares para disminuir el alto riesgo de recurrencia y ejercicios continuos pasivos inmediatamente tras la cirugía para prevenir la disminución del rango de movimiento.

Entre los defensores de la vía artroscópica, Louisia<sup>30</sup> ofrece como alternativa a la sinovectomía abierta posterior, la técnica de "*back and forth*" que consiste en una sinovectomía artroscópica anterior, combinada con un abordaje artroscópico posterior para retirar partes de sinovial que son difíciles de acceder a través de un abordaje artroscópico convencional.

Si revisamos los resultados obtenidos en la literatura con distintos métodos de tratamiento, en cuanto a recidivas encontramos que Pinaroli<sup>31</sup> no tuvo ningún caso de recidiva en las formas nodulares tras la cirugía abierta, pero sí, en la mitad de las formas difusas en un plazo de 37 meses. De los 14 casos de SVNP de rodilla presentados por Bahiri<sup>32</sup>, tratados todos con excisión quirúrgica completa, asociando en cuatro casos sinoviortesis, 4 de ellos presentaron recidiva a los 10 meses.

Durr<sup>33</sup> en su serie de 20 casos realizó en 4 sinovectomía total, en 2 sinovectomía subtotal, en 8 resecciones artroscópicas, en 4 resecciones de lesiones extraarticulares y en 2 artroplastia. Tras la cirugía, 17 se encontraban libres de enfermedad. Un paciente requirió una segunda sinovectomía dorsal tras sinovectomía ventral de rodilla y otro presentó enfermedad recurrente tras la resección de una lesión nodular de rodilla. También se debe destacar el estudio de 80 pacientes presentado por Byers<sup>6</sup> en 1968, con un 46% localizados en rodilla y un 33% en los dedos. El tratamiento realizado fue en los dedos excisión local, con una recidiva del 27%; en las formas nodulares de rodilla, excisión, con un 15% de recidivas; y en las formas difusas de rodilla, sinovectomía extensa, con un 46% de recidivas.

Por último, Chiari<sup>4</sup> refiere en su estudio de 42 pacientes una tasa de recidiva del 23% en un tiempo medio de 26 meses, y concluye que las recurrencias fueron más frecuentes en el tipo difuso que en el nodular y en las grandes articulaciones que en los dedos. Como tratamiento realizó, en 28 casos excisiones tumorales, en 12 sinovectomías y en 2 artroplastias totales.

Ante estos resultados se deduce que en las formas nodulares se puede conseguir una excisión completa de la lesión, pero, en las formas difusas, la sinovectomía

total es difícil de alcanzar con un daño articular aceptable, y en muchos casos casi imposible. Por lo tanto, se ha intentado asociar otras modalidades de tratamiento para reducir esta alta tasa de recidiva local, como la radiosinoviortesis o ablación radiactiva de la sinovial con componentes radionúclidos y la radioterapia externa a bajas dosis<sup>34, 35</sup>.

Ward<sup>36</sup> recomienda la resección quirúrgica seguida de sinoviortesis a los 2 meses con el isótopo coloidal cromo P32 (2.5- 6mCi). En su serie de 9 pacientes, el isótopo P32 consiguió el control local en todos los casos excepto en uno. Shabat<sup>28</sup> utiliza Ytrio 90 (15-25 mCi), 6-8 semanas tras la cirugía. De sus 10 casos de SVNP difusa, 9 no presentaban lesiones óseas ni recidiva y en uno se estabilizó la enfermedad, describiendo como posibles efectos secundarios del Y90 la radionecrosis de los tejidos blandos extraarticulares y la diseminación de la radioactividad al resto del cuerpo por los nódulos linfáticos. Franssen<sup>37</sup> también utiliza el Y90 (185 MBq) en su estudio de 8 rodillas observando en un 50% de los casos una mejoría clínica de la sinovitis, demostrada mediante gammagrafía y artroscopia, concluyendo que el Y90 en casos en los que la sinovectomía quirúrgica ha fracasado tiene mejores resultados en rodillas con SVNP en actividad, y que incluso cuando se obtienen buenos resultados clínicos, 6 meses después del tratamiento con Y90, todavía persisten áreas de SVNP. En nuestra serie, solo en un caso se utilizó la radiosinoviortesis con Y90, consiguiendo el control de la enfermedad.

La radioterapia externa también se ha utilizado como tratamiento adyuvante para reducir esta alta tasa de recidivas. Tselis<sup>38</sup> presenta un caso recidivado en muñeca tras la primera sinovectomía, tratado con radioterapia fraccionada (36 Gy) a las 7 semanas de la segunda cirugía, consiguiendo el control de la enfermedad. Lee<sup>39</sup> presenta 7 casos de SVNP difusa localizado a nivel del pie y tobillo realizando una sinovectomía quirúrgica seguida de radioterapia fraccionada (35 Gy), mejorando la función y disminuyendo el dolor en 6 casos, mientras que sólo 1 caso permanecía sintomático. Berger<sup>40</sup> confirma en su artículo la eficacia y la seguridad de la radioterapia externa postoperatoria para la forma difusa, y la recomienda ante la sospecha o existencia de enfermedad residual.

Wu y Pritsch<sup>41</sup> recomiendan un tratamiento bimodal de sinovectomía abierta con radioterapia externa para formas difusas de rodilla con componente extraarticular. También se ha descrito la irradiación previa a la excisión quirúrgica para disminuir la tasa de recurrencias y preservar mejor la función de la articulación<sup>42</sup>. Blanco<sup>43</sup>

concluye en su estudio que la sinovectomía parcial artroscópica con radioterapia a bajas dosis proporciona buenos resultados sin complicaciones significativas en todos sus pacientes. Recomienda también la radioterapia adyuvante tras la sinovectomía radical. Por último, en un artículo publicado recientemente, Nassar<sup>44</sup> concluye que una combinación de cirugía de resección tanto por vía anterior como posterior, con radioterapia de haz externo postoperatoria adyuvante en el tratamiento de la SVNP difusa de rodilla es un método de tratamiento fiable con buenos resultados en lo que respecta a la incidencia de recidiva local y el resultado funcional.

Actualmente existe la teoría de que la resorción ósea y la destrucción de cartílago que caracteriza a la SVNP podrían estar relacionadas con la expresión de citoquinas proinflamatorias. En este sentido, se pueden encontrar artículos que plantean el tratamiento con anticuerpos anti-TNF alfa (anti Factor de Necrosis Tumoral alfa).

Kroot<sup>45</sup> presenta un caso en rodilla resistente al tratamiento con sinovectomía abierta y sinoviortesis con Y90, en el que encontró en muestras tisulares, la expresión del TNF alfa, por lo que decidió tratarlo con anticuerpos anti-TNF alfa monoclonales (Infliximab) a dosis de 5 mg/kg, 2, 6, 14 y 20 semanas después, y luego bimensual hasta 54 semanas, consiguiendo controlar la enfermedad. Fiocco<sup>46</sup> también presenta dos casos de SVNP severa

difusa de rodilla resistentes al tratamiento, tratados con inyección intraarticular de un antagonista del TNF alfa (Etanercept), a dosis de 12,5 mg semanalmente, durante 4 semanas, seguida de sinovectomía artroscópica extendida y de 25 mg de Etanercept durante 4 semanas más, consiguiendo una disminución de la proliferación sinovial y de la actividad de la enfermedad, así como una recuperación funcional sostenida, sin ningún efecto adverso.

Existen también estudios genéticos que plantean la posibilidad de un tratamiento potencial de la SVNP en relación con la expresión de genes similares a los que producen la activación de los macrófagos responsables de la destrucción local, de manera que la proliferación de la sinovial se mantendría por una resistencia a la apoptosis<sup>47</sup>.

En conclusión, es importante realizar un diagnóstico y tratamiento precoz de esta patología para minimizar la destrucción articular, y así conseguir el objetivo principal a largo plazo, que es evitar la necesidad de reemplazo articular en un paciente que suele ser joven. Además, dependiendo del patrón de crecimiento, la extensión de la enfermedad y la articulación afectada, la terapia debe ser elegida con cuidado y a veces, se deben combinar distintas formas de tratamiento si se quiere alcanzar un resultado libre de recidiva.

---

#### Bibliografía:

1. Jaffe HL, Lichtenstein L, Sutro CJ. Pigmented villonodular synovitis, bursitis, and tenosynovitis. *Arch Pathol* 1941; 31:731-65.
2. Myers BW, Masi AT. Pigmented villonodular synovitis and tenosynovitis: A clinical epidemiologic study of 166 cases and literature review. *Medicine (Baltimore)* 1980; 59:223-38.
3. Ohnuma M, Sugita T, Kawamata T, Hosaka M, Yoshizumi Y, Umehara J. Pigmented villonodular synovitis of the knee with lesions of the bursae. *Clin Orthop Relat Res* 2003; 414:212-8.
4. Chiari C, Pirich C, Brannath W, Koth R, Trieb K. What affects the recurrence and clinical outcome of pigmented villonodular synovitis. *Clin Orthop Relat Res* 2006; 450:172-8.
5. Bhimani MA, Wenz JF, Frassica FJ. Pigmented villonodular synovitis: keys to early diagnosis. *Clin Orthop Relat Res* 2001; 386:197-202.
6. Byers PD, Cotton RE, Deacon OW, Lowy M, Newman PH, Sissons HA, Thomson AD. The diagnosis and treatment of pigmented villonodular synovitis. *J Bone Joint Surg Br* 1968; 50:290-305.
7. Geiger EV, Reize P, Wehrmann M, Wulker N. Radial and ulnar neuropathy due to pigmented villonodular synovitis of the elbow. *J Shoulder Elbow Surg* 2006; 15:8-10.
8. Akkaya T, Ersozlu S, Ozgur AF, Tandogan NR. A case of pigmented villonodular synovitis of the elbow joint with bone invasion. *Acta Orthop Traumatol Turc* 2006; 40:169-72.
9. Wyatt MC, Rolton N, Veale GA. Pigmented villonodular synovitis of the elbow with a fenestrated fossa. *J Orthop Surg (Hong Kong)* 2009; 17:127-9.
10. El Andaloussi Y, Fnini S, Bendriss A, Largab A. Pigmented villonodular synovitis of the wrist invading bone. Case report. *Chir Main* 2006; 25:100-2.
11. Tselis N, Heyd R, Zamboglou N. Pigmented villonodular synovitis of the distal radioulnar joint. *Strahlenther Onkol* 2006; 182:247-51.
12. Carpintero P, Serrano J, Garcia-Frasquet A. Pigmented villonodular synovitis of the wrist invading bone- a report of 2 cases. *Acta Orthop Scand* 2000; 71:422-8.
13. Chiffolot X, Ehlinger M, Bonomet F, Kempf JF. Arthroscopic resection of pigmented villonodular synovitis pseudotumor of the shoulder: a case report with three year follow-up. *Rev Chir Orthop Reparatrice Appar Mot* 2005; 91:470-5.

14. **Toro FG, Paulos J A, Fuentes DL, Sancy KL.** Total shoulder arthroplasty in pigmented villonodular synovitis: a case report. *J Shoulder Elbow Surg* 2002; 11:188-90.
15. **Sharma H, Jane MJ, Reid R.** Pigmented villonodular synovitis of the foot and ankle: Forty years of experience from the Scottish bone tumor registry. *J Foot Ankle Surg* 2006; 45:329-36.
16. **Ganse B, Behrens P, Gellissen J, Kruger S, Benthien JP.** Localized nodular pigmented villonodular synovitis of the upper ankle joint-diagnosis and treatment. *Z Rheumatol* 2006; 65:231-4.
17. **Saxena A, Perez H.** Pigmented villonodular synovitis about the ankle: a review of the literature and presentation in 10 athletic patients. *Foot Ankle Int* 2004; 25:819-26.
18. **Parmar HA, Sitoh YY, Tan KK, Teo J, Ibet SM, Hui F.** MR imaging features of pigmented villonodular synovitis of the cervical spine. *AJNR Am J Neuroradiol* 2004; 25:146-9.
19. **Stubbs AJ, Higgins LD.** Pigmented villonodular synovitis of the knee: disease of the popliteus tendon and posterolateral compartment. *Arthroscopy* 2005; 21:893.
20. **Kim RS, Lee JY, Lee KY.** Localized pigmented villonodular synovitis attached to the posterior cruciate ligament of the knee. *Arthroscopy* 2003; 19:32-5
21. **Edwards MR, Tibrewal S.** Patello-femoral joint pain due to unusual location of localised pigmented villonodular synovitis- a case report. *Knee* 2004; 11:327-9.
22. **Parikh SN, Chen AL, Ergas E.** Localized pigmented villonodular synovitis: arthroscopic diagnosis and management of an "invisible" lesion. *Arthroscopy* 2002; 18:E31
23. **Akgun I, Ogut T, Kesmezacar H, Dervisoglu S.** Localized pigmented villonodular synovitis of the knee. *Orthopedics* 2003; 26:1131-5.
24. **Rauh PB, Bernard J, Craig DM.** Pigmented villonodular synovitis of the knee: average five-year follow-up of arthroscopic treatment. *J South Orthop Assoc* 2002; 11:88-92.
25. **Calmed J, Hernandez-Hermoso J, Gine J, Jimeno F.** Localized pigmented villonodular synovitis in an unusual location in the knee. *Arthroscopy* 2003; 19:144-9.
26. **Asik M, Erlap L, Altinel L, Cetik O.** Localized pigmented villonodular synovitis of the knee. *Arthroscopy* 2001; 17:E23.
27. **Chin KR, Brick GW.** Extraarticular pigmented villonodular synovitis: a cause for failed knee arthroscopy. *Clin Orthop Relat Res* 2002; 404:330-8
28. **Shabat S, Kollender Y, Merimsky O, Isakov J, Flusser G, Nyska M, Meller I.** The use of surgery and yttrium 90 in the management of extensive and diffuse pigmented villonodular synovitis of large joints. *Rheumatology* 2002; 41:1113-8.
29. **Chin KR, Barr SJ, Winalski C, Zurakowski D, Brick GW.** Treatment of advanced primary and recurrent diffuse pigmented villonodular synovitis of the knee. *J Bone Joint Surg Am* 2002; 84:2192-202.
30. **Louisia S, Charrois O, Beaufils P.** Posterior "back and forth" approach in arthroscopic surgery on the posterior knee compartments. *Arthroscopy* 2003; 19:321-5.
31. **Pinaroli A, Ait Si Selmi T, Servien E, Neyret P.** Surgical management of pigmented villonodular synovitis of the knee: Retrospective analysis of 28 cases. *Rev Chir Orthop Reparatrice Appar Mot* 2006; 92:437-47.
32. **Bahiri R, Hassikou H, Amine B, Bahri A, Wahbi S, El Manaouar AM, Hajjaj-Hassouni N.** Pigmented villonodular synovitis. *Presse Med* 2005;34:649-50.
33. **Durr HR, Stabler A, Maier M, Refior HJ.** Pigmented villonodular synovitis. Review of 20 cases. *J Rheumatol* 2001; 28:1620-30.
34. **Byers PD, Cotton RE, Deacon OW, Lowy M, Newman PH, Sissons HA, Thomson AD.** The diagnosis and treatment of pigmented villonodular synovitis. *The Journal of Bone and Joint Surgery* 1968; 50:290-305.
35. **Mendenhall WM, Mendenhall CM, Reith JD, Scarborough MT, Gibbs CP, Mendenhall NP.** Pigmented villonodular synovitis. *Am J Clin Oncol* 2006; 29:548-50.
36. **Ward WG, Boles CA, Ball JD, Cline MT.** Diffuse pigmented villonodular synovitis: preliminary results with intralesional resection and p32 synoviorrhesis. *Clin Orthop Relat Res* 2007; 454:186-91.
37. **Franssen MJ, Boerbooms AM, Karthaus RP, Buijs WC, Van de Putte LB.** Treatment of pigmented villonodular synovitis of the knee with yttrium-90 silicate: prospective evaluations by arthroscopy, histology, and Tc99m pertechnetate uptake measurements. *Annals of the Rheumatic Diseases* 1989; 48:1007-13.
38. **Tselis N, Heyd R, Zamboglou N.** Pigmented villonodular synovitis of the distal radioulnar joint. *Strahlenther Onkol* 2006; 182:247-51.
39. **Lee M, Mahroof S, Pringle J, Short SC, Briggs TW, Cannon SR.** Diffuse pigmented villonodular synovitis of the foot and ankle treated with surgery and radiotherapy. *Int Orthop* 2005; 29:430-5.
40. **Berger B, Ganswindt U, Bamberg M, Hehr T.** External beam radiotherapy as postoperative treatment of diffuse pigmented villonodular synovitis. *Int J Radiat Oncol Biol Phys* 2007; 67:1130-4.
41. **Wu CC, Pritsch T, Bickels J, Wienberg T, Malawer MM.** Two incision synovectomy and radiation treatment for diffuse pigmented villonodular synovitis of the knee with extra-articular component. *Knee* 2007; 14:99-106.
42. **Segler CP.** Irradiation as adjunctive treatment of diffuse pigmented villonodular synovitis of the foot and ankle prior to tumor surgical excision. *Med Hypotheses* 2003; 61:229-30.
43. **Blanco CE, Leon HO, Guthrie TB.** Combined partial arthroscopic synovectomy and radiation therapy for diffuse pigmented villonodular synovitis of the knee. *Arthroscopy* 2001; 17:527-31.
44. **Nassar WA, Bassiony AA, Elghazaly HA.** Treatment of diffuse pigmented villonodular synovitis of the knee with combined surgical and radiosynovectomy. *HSS J* 2009; 5:19-23.
45. **Kroot EJA, Kraan MC, Smeets TJM, Maas M, Tak PP, Wouters JMGW.** Tumour necrosis factor alpha blockade in treatment resistant pigmented villonodular synovitis. *Annals of the Rheumatic Diseases* 2005; 64:497-499.
46. **Fiocco U, Sfriso P, Oliviero F, Sovran F, Scagliori E, Pagnin E, Vezzu M, Cozzi L y cols.** Intra-articular etanercept treatment for severe diffuse pigmented villonodular knee synovitis. *Reumatismo* 2006; 58:268-74.
47. **Finis K, Sultmann H, Ruschhaupt M, Buness A, Helmchen B, Kuner R, Gross ML, Fink B, Schirmacher P, Poustka A, Berger I.** Analysis of pigmented villonodular synovitis with genome-wide complementary DNA microarray and tissue array technology reveals insight into potential novel therapeutic approaches. *Arthritis Rheum* 2006; 54:1009-19.