

Toracoplastia expansiva en el tratamiento de la escoliosis congénita torácica con malformaciones vertebrales asociadas a fusión costal.

PELLICER GARCÍA V. , LUCAS GARCÍA F., BAS HERMIDA T., BAS HERMIDA P., MIRANDA CASAS L.

SERVICIO DE CIRUGÍA ORTOPÉDICA Y TRAUMATOLOGÍA. HOSPITAL UNIVERSITARIO LA FE, VALENCIA.

Resumen. Se presenta el caso clínico de un paciente varón de 3 años de edad con escoliosis congénita torácica en el contexto de un síndrome de VACTERL, que presentaba defectos múltiples de segmentación vertebral con fusión costal asociada, en el que se realizó una toracoplastia expansiva mediante un sistema protésico vertical expandible de titanio de distracción costal, consiguiéndose una corrección indirecta de la escoliosis, favoreciendo el desarrollo torácico y pulmonar en la concavidad de la curva, y retrasando la instrumentación con fusión vertebral.

Expansion thoracoplasty in treatment of thoracic congenital scoliosis with spinal deformities and rib fusion

Summary. This paper reports on a 3-year-old patient with congenital thoracic scoliosis in the context of a VACTERL's syndrome, who had many spinal segmental defects with ribs fusion associated, in which an expansion thoracoplasty was made by means of a vertical expandable prosthetic titanium rib. An indirect correction of the scoliosis was achieved allowing the thoracic and respiratory development in the concavity of the curve and, thus, postponing the instrumentation with spinal fusion.

Correspondencia:

Vicente Pellicer García

Plaza Ramón Contreras nº10, puerta 2.

46019. Valencia.

Correo electrónico: vipegar@hotmail.com

Introducción

La escoliosis congénita es una deformidad tridimensional de la columna, debida a anomalías vertebrales (fallos en la formación y/o segmentación), dando lugar a un desequilibrio en el crecimiento longitudinal de la columna.

Una proporción importante de los pacientes con escoliosis congénita presentan anomalías asociadas. En la escoliosis congénita torácica con fusión costal se produce una constricción del hemitórax cóncavo, que afecta negativamente al desarrollo del sistema pulmonar y puede provocar un síndrome de insuficiencia torácica.

La toracoplastia expansiva permite expandir el hemitórax cóncavo, favoreciendo así el desarrollo pulmonar, y corregir indirectamente la escoliosis, sin necesidad de fusión espinal, sin limitar de este modo, el crecimiento longitudinal del paciente¹.

Caso Clínico

Se trata de un paciente varón de 3 años de edad con escoliosis congénita torácica en el contexto de un síndrome de VACTERL: Defectos vertebrales (V), atresia anal (A), fístula traqueoesofágica (TE), defectos renales (R), defectos cardiacos (C) y defectos de las extremidades (L).

El paciente presentaba defectos de segmentación múltiples y complejos, con hemivértebras T7 y T11 derechas, hemivértebra T9 izquierda, barras T3-T4 derechas y T10-T11 izquierda, con fusión costal posterior de las 10° y 11° costillas izquierdas (Fig. 1).

En conjunto presentaba una escoliosis dorsal superior izquierda, dorsal inferior derecha y dorsolumbar izquierda, con dimensiones T5-L1 60° Cobb y L1-L4 de 50° Cobb.

Dada las características de la escoliosis y del paciente, se planteó una instrumentación sin fusión vertebral mediante técnica de toracoplastia. Un aspecto fundamental en esta técnica es la realización de una osteotomía transversa de las costillas fusionadas en el hemitórax cóncavo (Fig. 2b), que en nuestro caso fueron las 10-11°

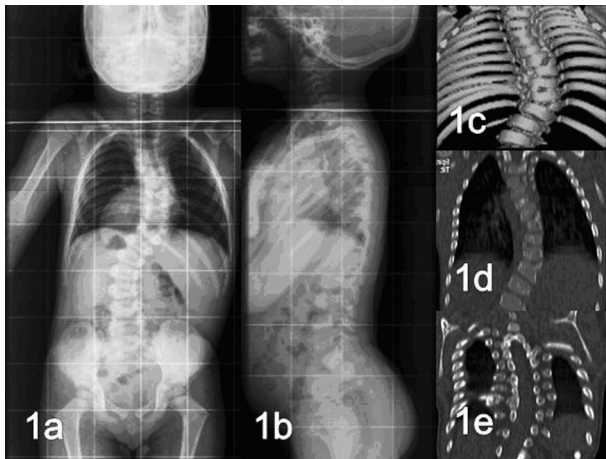


Figura 1. Escoliosis congénita torácica con malformaciones vertebrales y costales asociadas en un paciente varón de 3 años de edad. El estudio preoperatorio incluía radiografías en las proyecciones de frente (1a) y perfil (1b), estudio con tomografía computarizada y reconstrucción tridimensional de las anomalías encontradas (1c, 1d, 1e)

costillas izquierdas, aumentando la distancia intercostal mediante un distractor, que consiste en un implante protésico expandible verticalmente (VEPTR, Synthes®) (Fig. 2c a 2f). Se utilizaron dos dispositivos: el medial de corrección (más largo) desde la 6ª costilla izquierda hasta la vértebra lumbar L2 (fijada con tornillo transpedicular) y un dispositivo lateral de mantenimiento desde la 7ª costilla izquierda hasta 11ª-12ª costillas izquierdas.

Discusión

La caja torácica infravalorada durante largo tiempo, se considera en la actualidad, la cuarta dimensión de la escoliosis. Mantiene una relación estrecha con la columna

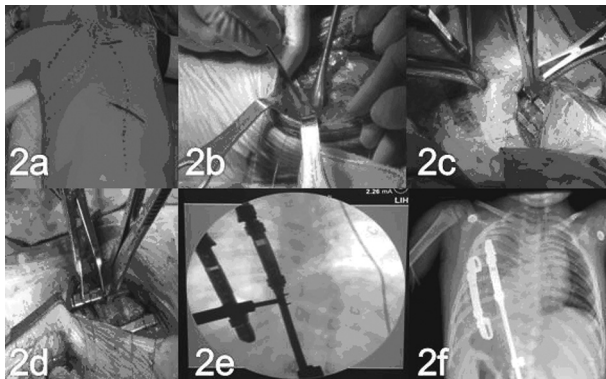


Figura 2. En esta serie de imágenes se aprecia la colocación del paciente sobre la mesa, y la planificación del abordaje (2a). Se observa la costotomía transversa (2b), la implantación del dispositivo (2c) y la aplicación de la distracción bajo control con intensificador de imagen (2d y 2e). Por último, el resultado postoperatorio (2f).

vertebral dorsal mediante las articulaciones costo-vertebrales y los ligamentos costo-transversos, que actúan como punto de anclaje de la parrilla costal durante los movimientos respiratorios. La altura del raquis torácico determina, a su vez, las dimensiones de la caja torácica^{2,3}.

Los pacientes con escoliosis torácica congénita, asociada a fusiones costales y a barras vertebrales, muestran una inexorable progresión de la curva sin tratamiento. Tradicionalmente, los niños que presentaban esta deformidad se trataban con fusión vertebral precoz o epifisiodesis convexa y artrodesis para prevenir la progresión de la curva, bajo la mentalidad de que era preferible un tronco corto equilibrado, que un tronco largo desequilibrado. Sin embargo, las técnicas de instrumentación vertebral con fusión, no sólo limitaban el crecimiento longitudinal de la columna, sino que también inhibían secundariamente el desarrollo de la caja torácica y del sistema pulmonar, conduciendo en un número importante de pacientes a un **síndrome de insuficiencia torácica**. Este síndrome se manifestaba por taquipnea en reposo, hipercapnia y hipoxemia, respiración diafragmática, fatigabilidad e infecciones respiratorias de repetición, con un aumento de la mortalidad⁴.

La toracoplastia expansiva supone un avance en el tratamiento de los pacientes con escoliosis congénita y anormalidades de la caja torácica. Permite corregir indirectamente la escoliosis mediante la distracción costal en el hemitórax cóncavo, favoreciendo así el crecimiento de la columna vertebral dorsal y el desarrollo de la caja torácica y del sistema pulmonar. El mayor beneficio de esta técnica se obtiene en aquellos pacientes menores de 2-3 años de edad, período considerado crítico para el desarrollo alveolar^{2,3}. Al tratarse de barras expandibles, permite su adaptación al crecimiento de la columna, precisándose habitualmente, dos alargamientos al año.

Se ha comprobado que la toracoplastia expansiva permite el crecimiento del raquis tanto en la concavidad como en la convexidad, aunque existan barras vertebrales en la concavidad (clásicamente consideradas sin potencial de crecimiento). No se conoce bien el mecanismo de actuación de esta técnica; tal vez, la distracción costal en el hemitórax cóncavo permita reducir la presión ejercida sobre el ápex de la concavidad y favorecer así su desarrollo, por el principio de Heuter-Volkman^{1,5}.

A partir de volúmenes obtenidos mediante tomografía computarizada, se ha objetivado un aumento significativo de la longitud, anchura y profundidad de la caja torácica, en aquellos pacientes en los que se ha practicado una toracoplastia expansiva⁶, lo que probablemente, se traduzca en mayor desarrollo pulmonar.

En conclusión, la toracoplastia expansiva es una técnica quirúrgica de gran utilidad, en pacientes con escoliosis torácica congénita asociada a anomalías de la caja torácica, al permitir el control indirecto de la deformidad, el desarrollo torácico y pulmonar y posponer una

eventual instrumentación vertebral definitiva con fusión, una vez completada la maduración pulmonar del paciente. Sin embargo, es una técnica quirúrgicamente exigente, cuyas indicaciones no están claramente delimitadas y cuyos resultados a largo plazo aún no se conocen.

Bibliografía:

1. Campbell RM, Hell-Vocke AK. Growth of the thoracic spine in congenital scoliosis after expansion thoracoplasty. *J Bone Joint Surg Am* 2003; 85-A: 409-20.
2. Campbell RM, Smith MD, Hell-Vocke AK. Expansion thoracoplasty: the surgical technique of opening-wedge thoracostomy. *Surgical technique. J Bone Joint Surg Am* 2004; 86-A: 51-64.
3. Campell RM, Smith MD, Mayes TC, Mangos J, Willey-Courand DB, Kose N, Pinero R, Alder M, Duong HL, Surber J. The effect of opening wedge thoracostomy on thoracic insufficiency syndrome associated with fused ribs and congenital scoliosis. *J Bone Joint Surg Am* 2004; 86-A:1659-74.
4. Campell RM, Smith MD, Mayes TC, Mangos J, Willey-Courand DB, Kose N, Pinero R, Alder M, Duong HL, Surber J. The characteristics of thoracic insufficiency syndrome associated with fused ribs and congenital scoliosis. *J Bone Joint Surg Am* 2003; 85-A: 399-408.
5. McMaster MJ. Congenital scoliosis caused by a unilateral failure of vertebral segmentation with contralateral hemivertebra. *Spine* 1998; 23: 998-1005.
6. Bush CH, Kalen V. Three-dimensional computed tomography in the assessment of congenital scoliosis. *Skeletal Radiol* 1999; 28: 632-7.