

# Artroplastia de superficie en coxartrosis secundaria a epifisiolisis de cadera. Detalle técnico.

D. MIFSUT MIEDES, E. FRANCO PERIS, M. TUROWICZ  
SERVICIO DE CIRUGÍA ORTOPÉDICA Y TRAUMATOLOGÍA. HOSPITAL DE ALMANSA

**Resumen.** La artroplastia de superficie en cadera se ha venido indicando con mayor frecuencia para el tratamiento de la coxartrosis en pacientes jóvenes. Se trata de una técnica quirúrgica exigente, que puede verse dificultada cuando existe una mayor deformidad de la cabeza femoral. Presentamos un caso clínico de un varón de 58 años con coxartrosis secundaria a epifisiolisis de cabeza de fémur. Describimos una modificación de la técnica quirúrgica con la colocación de la aguja guía bajo radioscopia y de forma percutánea, previo al abordaje de la cadera. Se analizan los resultados clínico-radiológicos y se revisa la literatura.

Surface arthroplasty of the hip coxarthrosis secondary to hip epiphysiolysis. Technical details.

**Summary.** Surface arthroplasty of the hip has been indicated more frequently for treatment of coxarthrosis in young patients. This is a demanding surgical technique, which can be difficult when there is a greater deformity of the femoral head. We report a case of a man aged 58 with coxarthrosis secondary to epiphysiolysis head of the femur. We describe a modification of the surgical technique for the placement of the wire guide under fluoroscopy and percutaneously, previously to the approach of the hip. Clinical and radiological results and review the medical literature were considered.

---

Correspondencia:  
Damián Mifsut Miedes  
C/ Cristo 41  
46687 Albalat de la Ribera (Valencia)  
e-mail: mifsut\_dam@gva.es

## Introducción.

La artrosis de cadera secundaria a epifisiolisis de cabeza femoral durante la fase de crecimiento, así como otras afecciones del tipo enfermedad de Legg-Calvé-Perthes, displasia de Meyer, etc., pueden provocar deformidades anatómicas sobre la cabeza del fémur, que pueden complicar la cirugía mediante artroplastia de superficie<sup>1-3</sup>. Estas deformidades alteran de forma precoz la biomecánica de la cadera, provocando la disminución o pinzamiento del espacio articular y la degeneración de la misma en edades tempranas (3<sup>a</sup>-4<sup>a</sup> década de la vida).

En la actualidad, el tratamiento de la coxartrosis en pacientes jóvenes mediante artroplastias de superficie está adquiriendo una mayor popularidad. Esta cirugía requiere una técnica quirúrgica precisa, sobre todo en el buen posi-

cionamiento del vástago a nivel del cuello femoral, siendo mayores las exigencias técnicas cuando nos encontramos con deformidades anatómicas en cabeza y cuello femorales. Dichas deformidades, nos pueden inducir a error al colocar la guía del vástago femoral con la técnica quirúrgica habitual. Por ello, proponemos una variación de dicha técnica en los casos de mayor dificultad como en el que presentamos a continuación, permitiendo de este modo un posicionamiento exacto del implante.

## Caso clínico.

Varón de 58 años, pintor de profesión, que consultó por dolor y claudicación en pierna derecha, que le impedía realizar sus actividades diarias y le incapacitaba para el desarrollo de su profesión. No refería ningún antecedente de interés, no recordaba ningún episodio de artritis ni coxalgia en la infancia o adolescencia.

A la exploración, y siguiendo la escala de valoración funcional de Merlé D'Aubigné<sup>4</sup> (Tabla 1), en cuanto al dolor, movilidad y habilidad para caminar, observamos los siguientes valores preoperatoriamente:

Dolor	Puntaje
Ningún dolor	6
Dolor leve e inconstante, actividad normal	5
Dolor leve al caminar, cede con el reposo	4
Dolor tolerable, actividad limitada	3
Dolor severo al caminar, impide toda actividad	2
Dolor severo, incluso en la noche	1
Dolor intenso y permanente	0
<b>Marcha</b>	
Normal	6
Cojera leve. Sin bastón	5
Largo tiempo con un bastón, corto tiempo sin bastón, cojera	4
Con bastón, menos de una hora, muy difícil sin bastón, cojera severa	3
Solamente con dos bastones	2
Solamente con dos muletas	1
Ninguna marcha	0
<b>Movilidad</b>	
Flexión mayor de 90 grados, abducción hasta 30 grados	6
Flexión entre 89° y 90°, abducción hasta 15°	5
Flexión entre 60 y 80°	4
Flexión entre 40 y 60°	3
Flexión menor de 40°	2
Ningún movimiento. Dolor o ligera deformidad	1
Anquilosis en mala posición	0

Tabla 1. Escala de valoración funcional de cadera de Merle-d'Aubigné-postel

**Valoración funcional (Tabla 2)**

El dolor y la habilidad para caminar son mucho más importantes que la movilidad, por ello estos parámetros se multiplican por dos.

Además, presentaba disimetría de EEII con un acortamiento de un centímetro en la pierna afecta.

El estudio radiológico mostró una coxartrosis evolucionada, secundaria a epifisiolisis de la cabeza femoral, en retroversión. (Fig.1 y 2).

Los parámetros radiológicos medidos pre y postoperatoriamente fueron la relación cuello/cabeza femoral y "offset" anterior, posterior y lateral de la cabeza femoral.

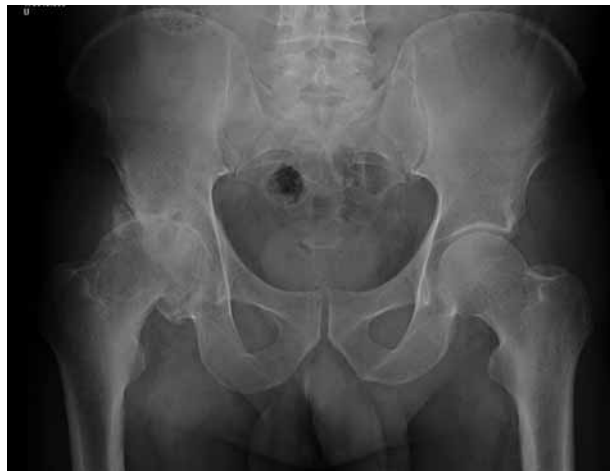

Figura 1. Imagen radiológica anteroposterior prequirúrgica de pelvis.

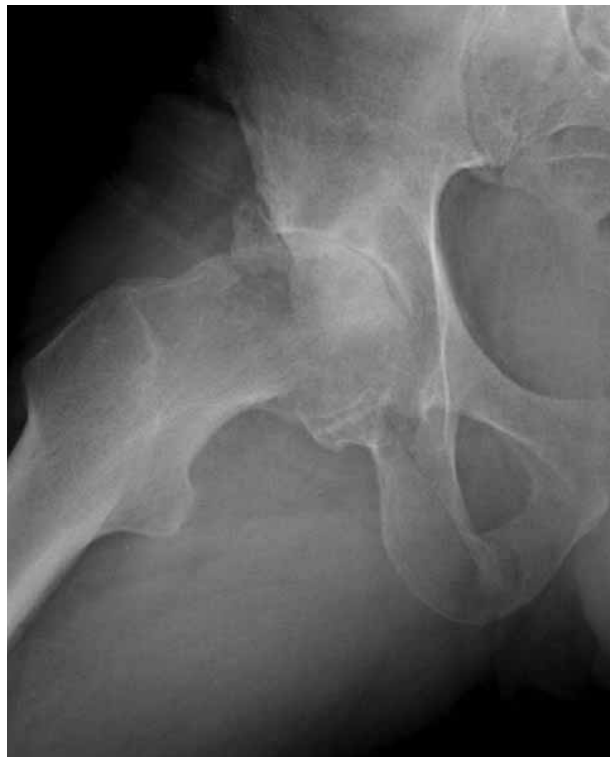

Figura 2. Imagen radiológica axial prequirúrgica cadera derecha.

VARIABLE	PUNTAJE (a) PREOPERATORIO	PUNTAJE (b) POSTOPERATORIO	DIFERENCIA (b_a)	PONDERACIÓN DE LA VARIABLE (c)	TOTAL (b-c) x c
DOLOR	2	6	3	2	6
MARCHA	3	6	3	2	6
MOVILIDAD	6	6	1	1	1
<b>TOTAL</b>					<b>13</b>

Tabla 2. Valoración funcional

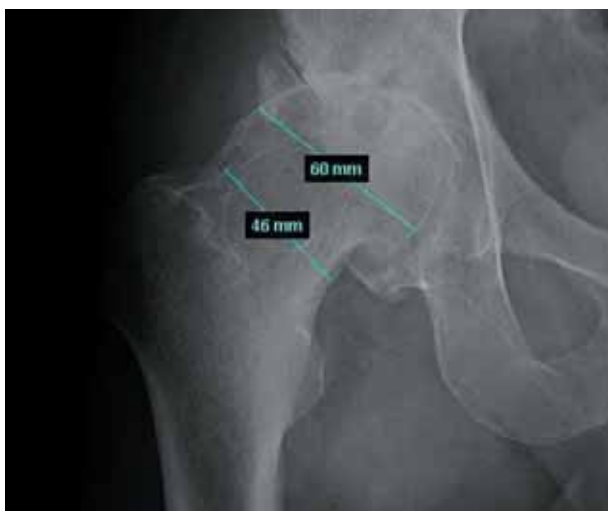

Figura 3. Relación cabeza-cuello femoral.

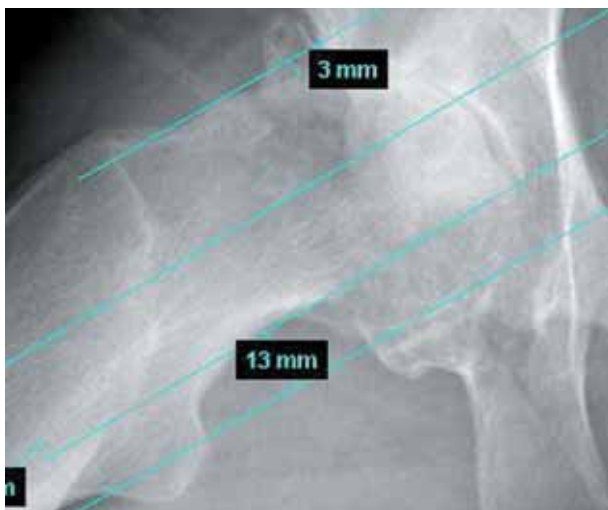


Figura 4. Offset anterior y posterior en radiografía axial.

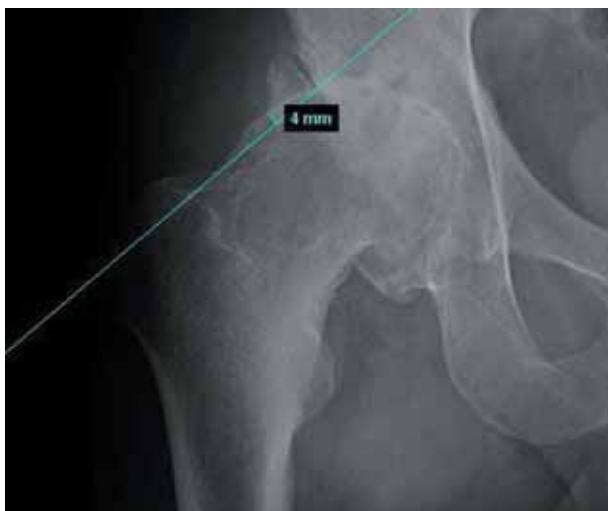

Figura 5. Offset superior en radiografía anteroposterior.

Para la medición del diámetro de la cabeza y cuello femoral se utilizó el programa informático *Ikonos*. La relación cabeza/cuello se calculó dividiendo el diámetro de la cabeza por la anchura del cuello en su punto medio<sup>5</sup>, (Fig. 3).

El "offset" fue medido tal como lo describe Eijer<sup>6</sup> y cols en radiografía axial de cadera para el "offset" anterior y posterior y radiografía anteroposterior para el "offset" lateral, (Fig. 4 y 5).

También se evaluó la congruencia articular en radiografía anteroposterior utilizando los siguientes criterios:

0. Congruente: Bastante esfericidad de la cabeza y espacio articular constante.
1. Leve incongruencia: parte de la cabeza por fuera, pero siguiendo el contorno acetabular.
2. Moderada incongruencia: Cabeza aplanada, solo permite el movimiento en el plano sagital.
3. Severa incongruencia: Inversión de la curvatura de la cabeza, con gran discrepancia con el espacio articular.

Considerando en nuestro caso como una leve incongruencia.

Dada la edad del paciente y su voluntad de seguir desarrollando su actividad profesional, se consideró la posibilidad de implantar una artroplastia de superficie. Para su intervención se obtuvo el consentimiento informado del paciente. La técnica quirúrgica presentaba una mayor complejidad derivada de las secuelas de la epifisiolisis, por ello, decidimos colocar la aguja guía femoral, de forma percutánea, bajo radioscopia y previa al inicio de la cirugía abierta (Fig. 6). Con ello conseguimos centrar y colocar dicha aguja (3 mm de calibre) en la posición deseada. A continuación colocamos al paciente en decúbito lateral y procedimos al abordaje posterior de su cadera derecha. Tras la luxación de la cabeza femoral, hicimos progresar la aguja-guía y sobresalir por la cabeza del fémur, trabajando sobre ella en el fresado de la cabeza, y siguiendo posteriormente con la técnica habitual, (Fig. 7, 8, 9 y 10).

El implante fue del modelo CORMET cementado. El postoperatorio transcurrió sin incidencias, iniciando la deambulación a los dos días, siendo dado de alta hospitalaria a los 5 días.

El control radiológico postoperatorio se evaluó analizando la posición de los componentes según describe Amstutz<sup>7</sup> y cols, observando la corrección del "offset" anterior (de 3 mm pasó a 4 mm., posterior (de 13 mm pasó a 8 mm) y superior (de 4 mm pasó a 6 mm), (Fig. 12 y 13). La relación cabeza/cuello femoral pasó de 60/46 en preoperatorio, a 54/46 en postoperatorio.

El paciente siguió tratamiento rehabilitador, reincorporándose a su trabajo habitual a las 6 semanas. En la última revisión, con un tiempo de evolución de un año, la valoración funcional según la escala de Merle D'Aubigné<sup>4</sup> fue de:

Ningún dolor ..... 6 puntos

Deambulaci3n normal ..... 6 puntos

Movilidad: Flexi3n mayor de 90°, abducci3n hasta 30° ... 6 puntos. Con una calificaci3n de la mejoría funcional de Muy Buena Mejoría=12 o m3s puntos (13) (Tabla 2). Y con la correcci3n de la asimetría de EEII.

### Discusi3n.

Los sistemas de resuperficializaci3n o revestimiento en las artroplastias totales de cadera han observado recientemente un resurgimiento; con ellos se retira únicamente el cartilago desgastado de la cabeza femoral y se conserva el cuello y el n3cleo de la cabeza, sobre la cual se coloca el implante generalmente cementado, que únicamente reviste y reemplaza la porci3n articular de la cabeza femoral, funcionando sobre el cuello femoral natural y con un diámetro externo muy cercano al de la cabeza femoral original.

El acetábulo de revestimiento es de tipo metal contra metal, es de paredes delgadas (4-6 mm de espesor) y cuenta en su interior con una articulaci3n metal contra metal de cromo-cobalto de última generaci3n, y en su exterior, una capa de recubrimiento poroso de titanio con o sin hidroxiapatita para la osteointegraci3n.

Tiene la ventaja de ser el sistema m3s conservador en el fémur proximal, que en caso de fallar puede ser revisado a un sistema de v3stago femoral primario. La tecnología de revestimiento actual solo es posible con diseños metal contra metal<sup>8</sup>. Preocupan los posibles efectos sistémicos o carcinogénesis por la exposici3n a iones metálicos pertenecientes al desgaste del metal, aunque de momento no se han demostrado<sup>9,10</sup>.

La variaci3n observada en la incidencia de los diferentes cánceres sobre pacientes con artroplastia total de cadera, comparada con la poblaci3n general sugiere que otros factores desempeñan un papel m3s determinante en la aparici3n de cáncer que la propia artroplastia<sup>11</sup>.

La artroplastia de superficie se ha venido indicando últimamente con mayor frecuencia en el tratamiento de la coxartrosis en pacientes jóvenes, por los motivos anteriormente expuestos, la mayor conservaci3n del "stock" o reserva de hueso, la estabilidad articular y la posibilidad de convertirla en una artroplastia total de cadera.

Se trata de una intervenci3n que entraña una dificultad técnica en pacientes con una anatomía normal de la

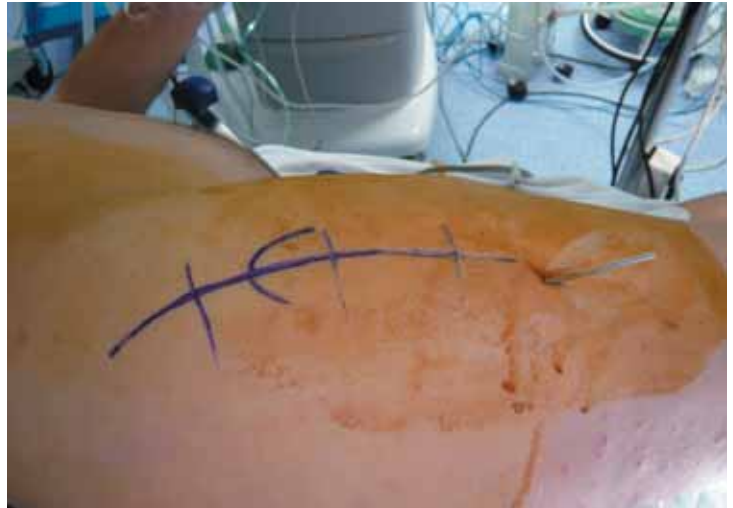

Figura 6. Imagen quirúrgica con aguja guía colocada percutáneamente.

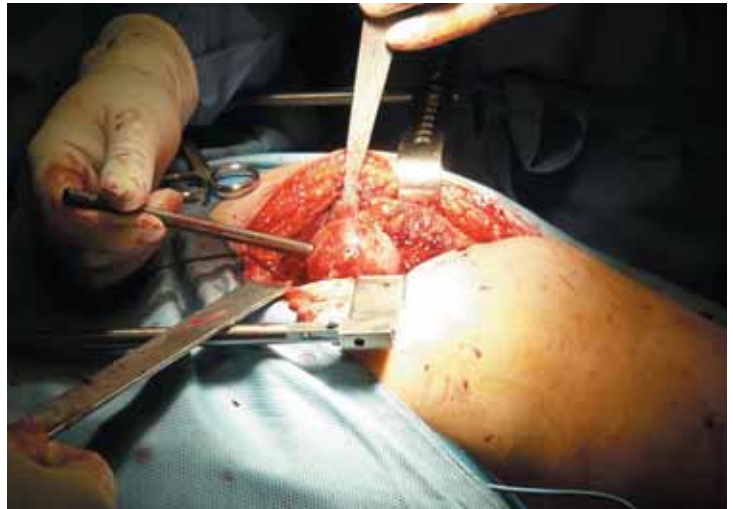

Figura 7. Técnica quirúrgica: instrumentaci3n sobre la aguja guía.

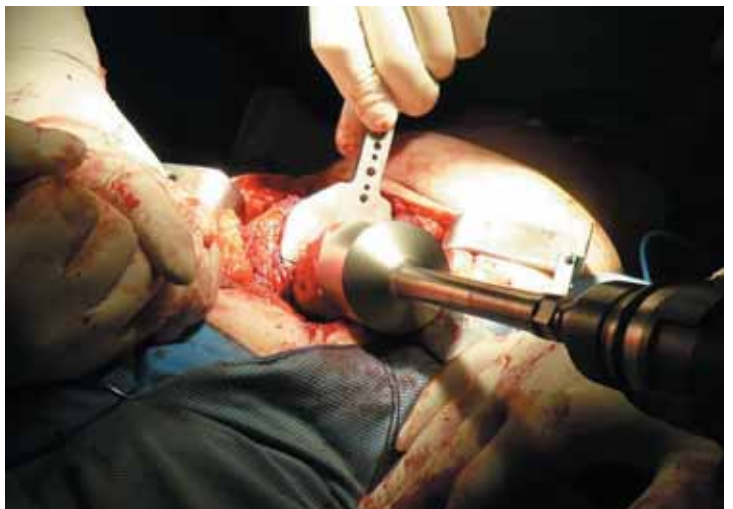

Figura 8. Técnica quirúrgica: fresado para reducci3n de la cabeza femoral.



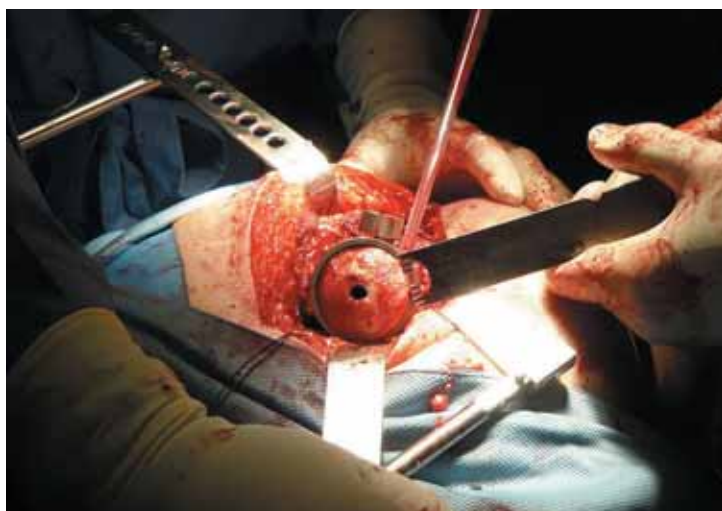

Figura 9. Técnica quirúrgica: corte superior sobre la cabeza femoral.

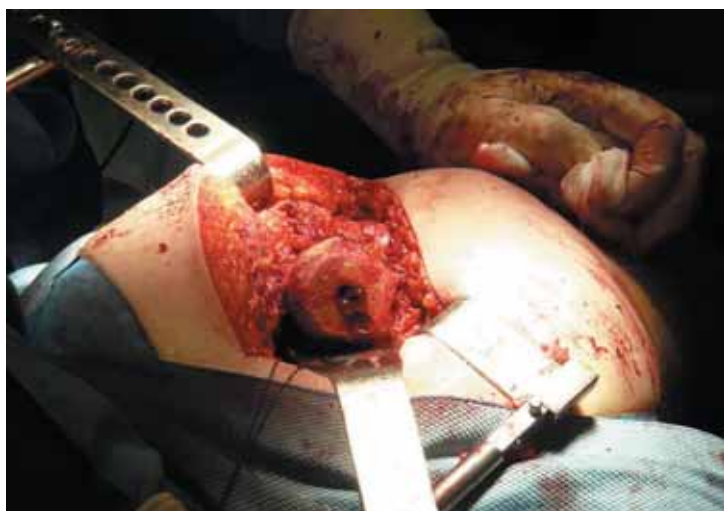

Figura 10. Técnica quirúrgica: Aspecto de la cabeza femoral tras finalizar su fresado

cabeza y cuello femorales, ya que es necesario mantener la integridad del cuello<sup>12,13</sup>. En los pacientes con una geometría aberrante de la cabeza y cuello femorales, debidas a enfermedad de Legg-Calvé-Perthes (LCP) o Epifisiolisis femoral proximal (EFP), este procedimiento es todavía más exigente.

Por ello, consideramos que para minimizar el riesgo de una mala orientación del implante femoral, podemos recurrir a la colocación bajo radioscopia de la aguja guía sobre la que se basa toda la instrumentación femoral,

siguiendo posteriormente los pasos habituales de la técnica quirúrgica, y evitando de este modo las desagradables sorpresas en los controles radiológicos postoperatorios. Posiblemente, en manos expertas no sea necesario variar o modificar la técnica quirúrgica, pero en caso de duda, hay que considerar como una buena opción la utilización del fluoroscopio, convirtiendo así una técnica difícil en otra menos complicada.

Los resultados obtenidos en nuestro caso pueden asimilarse a los publicados por otros autores como Ams-

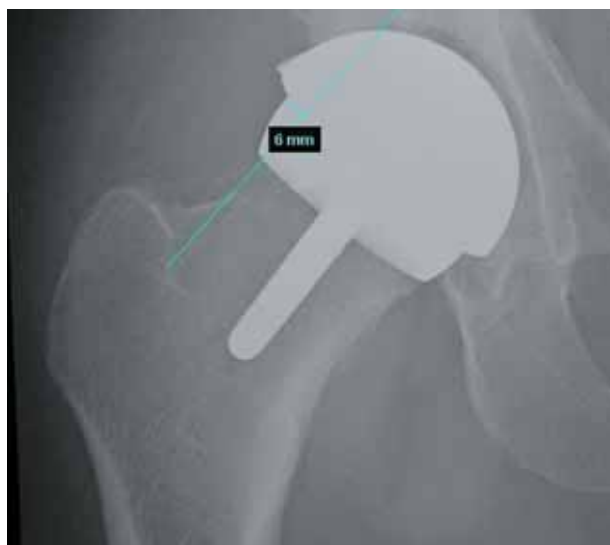

Figura 11. Imagen radiológica a los 3 meses de evolución, en anteroposterior, corrección offset superior.

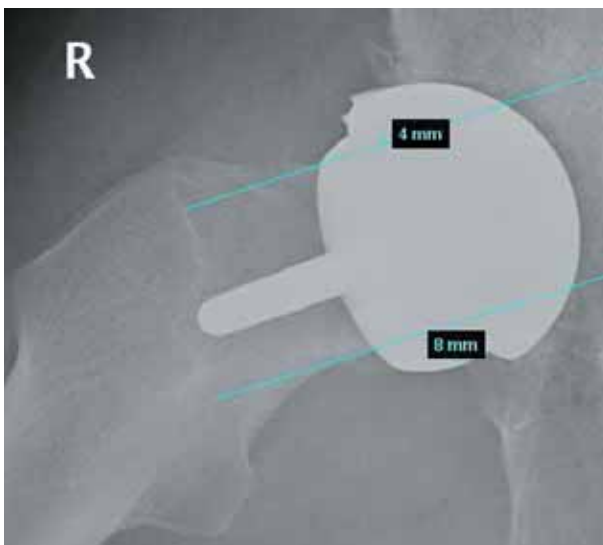


Figura 12. Imagen radiológica a los 3 meses de evolución en axial, corrección offset anterior y posterior.

tutz<sup>5</sup> y col, con una calificación de mejoría funcional considerada como muy buena, con una mejoría de 13 puntos en la escala de valoración de Merlé D'Aubigné; observando además, como a nivel radiológico se consiguió corregir el "offset" anterior, superior, y sobre todo el posterior, evitando así posibles pinzamientos fémoro-acetabulares.

Como conclusión, podemos afirmar que, de acuerdo con la mayoría de publicaciones sobre artroplastia de

superficie de cadera, dicha técnica es adecuada para el tratamiento de la coxartrosis, sobre todo en pacientes jóvenes. En nuestra opinión, consideramos que se trata de una técnica exigente y que en los casos de mayor deformidad de la cabeza femoral, puede resultar de gran ayuda la colocación bajo *escopia* de la aguja guía, sobre la que basaremos la instrumentación femoral.

---

#### Bibliografía

1. Catterall A. Legg-Calve-Perthes syndrome. Clin Orthop 1981;158:41-52.
2. Leunig M, Casillas MM, Hamlet M, Herche O, Nötzli H, Solngo T, Ganz R. Slipped capital femoral epiphysis: early mechanical damage to the acetabular cartilage by a prominent femoral metaphysis. Acta Orthop Scand 2000; 71:370-5.
3. Stulberg SD, Cooperman DR, Wallensten R. The natural history of Legg-Calve-Perthes disease. J Bone Joint Surg 1981;63-A:1095-108.
4. D'Aubigne RM, Kerboull M, Gardes JC, Postel M. Evaluation of total arthroplasty of the hip. Presse Med 1970; 78:2457-61.
5. Amstutz HC, Su EP, Le Duff MJ. Surface Arthroplasty in young patients with hip arthritis secondary to childhood disorders. Orthop Clin N Am 2005; 36:223-30.
6. Eijer H, Podeszwa DA, Ganz R, Leunig M. Evaluation and treatment of young adults with femoro-acetabular impingement secondary to Perthes disease. Hip Int 2006; 16:273-80.
7. Amstutz HC, Beaulé PE, Dorey FJ, Le Duff MJ, Campbell PA, Gruen TA. Metal-on-metal hybrid surface arthroplasty: two to six-year follow-up study. J Bone Joint Surg 2004; 86-A:28-39.
8. Nishii T, Sugano N, Miki H, Takao M, Koyama T, Yoshikawa H. Five years results of metal-on-metal resurfacing arthroplasty in Asian patients. J Arthroplasty 2007;2 2:176-83.
9. Saito S, Ryu J, Watanabe M, Ishii T, Saigo K. Midterm results of Meta-sul metal-on-metal total hip arthroplasty. J Arthroplasty 2006; 21:1105-10.
10. Visuri TA, Pukkala E, Pulkkinen P, Paavolainen P. Cancer incidence and causes of death among total hip replacement patients: a review based on Nordic cohorts with a special emphasis on metal-on-metal bearings. Proc Inst Mech Eng (H) 2006; 220:399-407.
11. Pardo JV, Martínez JC, Sendra F, Palomares E. Determinación de los niveles en suero de cobalto y cromo en 17 pacientes tras el implante de una prótesis total de cadera con par metal-metal. Rev Ortop Traumatol 2008; 52:77-83.
12. Amstutz HC, Beaulé PE, Le Duff MJ. Hybrid metal on metal surface arthroplasty of the hip. Op Tech Orthop 2001; 11:253-62.
13. Amstutz HC, Grigoris P, Dorey FJ. Evolution and future of surface replacement of the hip. J Orthop Sci 1998; 3:169-86.