

Sarcoma sinovial sobre grave traumatismo de pie.

J.M. SALES PÉREZ, J. BERTRÁN PADRÓS, E. IZQUIERDO TORRES

SERVICIO DE TRAUMATOLOGÍA Y CIRUGÍA ORTOPÉDICA. UNIÓN DE MUTUAS. BARCELONA.

Resumen. El sarcoma sinovial es una neoplasia mesenquimal maligna poco frecuente, apareciendo como una tumoración profunda de crecimiento lento, con nulo o escaso dolor y poca alteración funcional por lo que el diagnóstico suele ser tardío. El antecedente traumático se ha registrado en algún caso sin probar relación etiológica. Se presenta el caso clínico de un varón de 56 años de edad, que sufrió un grave traumatismo en los pies con fractura de ambos calcáneos y II, III y IV MTT pie derecho más luxación articulación metatarso falángica del primer dedo. Tras la intervención mediante enclavijado sin exposición de los focos de lesión, la evolución de las fracturas fue buena, observando a los diez meses una tumoración en el dorso del pie derecho diagnosticada como sarcoma sinovial por biopsia. Tras el estudio de extensión de la neoplasia se objetivó afectación multisistémica y a pesar de los tratamientos instaurados el paciente falleció 3 meses después. Se discute la dificultad del diagnóstico diferencial.

Synovial sarcoma on serious traumatism of foot.

Summary. Synovial sarcoma is an unusual mesenchymal neoplasm, appearing as a deep tumour of slow growth, with none or rare pain and few functional disturbances. These features usually lead to a late diagnosis. Previous injury is present in some cases but there is no proven ethiological relation. We present a male, age 56, who suffered a serious feet injury leading to fracture of both calcaneus and II, III | IV MTT right foot with dislocation MTT-falangic of first finger. After surgery with closed Kirschner wires, the evolution was good. Ten months later a tumour appeared on the right foot, diagnosed as a synovial sarcoma after biopsy. The staging study showed multisystemic damage and the patient died 3 months later in spite of treatment. We address the difficulty of the differential diagnoses.

Correspondencia:

J. Miquel Sales Pérez
Unión de Mútuas. Barcelona.
Avd/ Josep Tarradellas 110-112, bajos.
08029 Barcelona.
e-mail: msales@uniondemutuas.es

Introducción.

El sarcoma sinovial es una neoplasia mesenquimal maligna poco frecuente, constituyendo entre el 8 y el 10 % de todos los sarcomas de tejidos blandos y el 6% de los tumores de tejidos blandos localizados en el pie y tobillo (1). Se presenta con más frecuencia entre la segunda y quinta décadas de la vida (1-4) con ligero predominio en varones y siendo infrecuente en la infancia (5).

Aparece en su mayor parte en extremidades inferiores (5) y el 14% se encuentran en el pie (4,6) en general a nivel extraarticular, en relación a tendones, vainas, bur-sas, ligamentos, fascias y membranas interóseas. Su origen en los tejidos sinoviales parece indicarse por sus rela-

ciones anatómicas, pero se ha sugerido que se origina en células mesenquimales pluripotentes lo que explicaría la posibilidad de formar calcificaciones (5). Son raros dentro de cavidades articulares, pudiendo encontrarse también en localizaciones sin estructuras sinoviales (región parafaríngea y abdomen) (4). Su crecimiento es lento hasta la aparición de una tumoración profunda e indolora o con dolor poco intenso, pudiendo incrementarse después de forma rápida. No suele dar importantes trastornos funcionales por lo que su diagnóstico suele ser tardío (1).

Debe realizarse diagnóstico diferencial con otras tumoraciones benignas en éstas localizaciones (ganglión, hemangiomas, condromas, miositis osificante, etc.) y con tumoraciones malignas (7). La evidencia de afectación linfática regional apoya el diagnóstico. El antecedente traumático se ha registrado en algún caso sin relación etiológica.

En el estudio radiográfico puede observarse una tumoración lobulada de los tejidos blandos en proximidad a una articulación, con calcificaciones irregulares

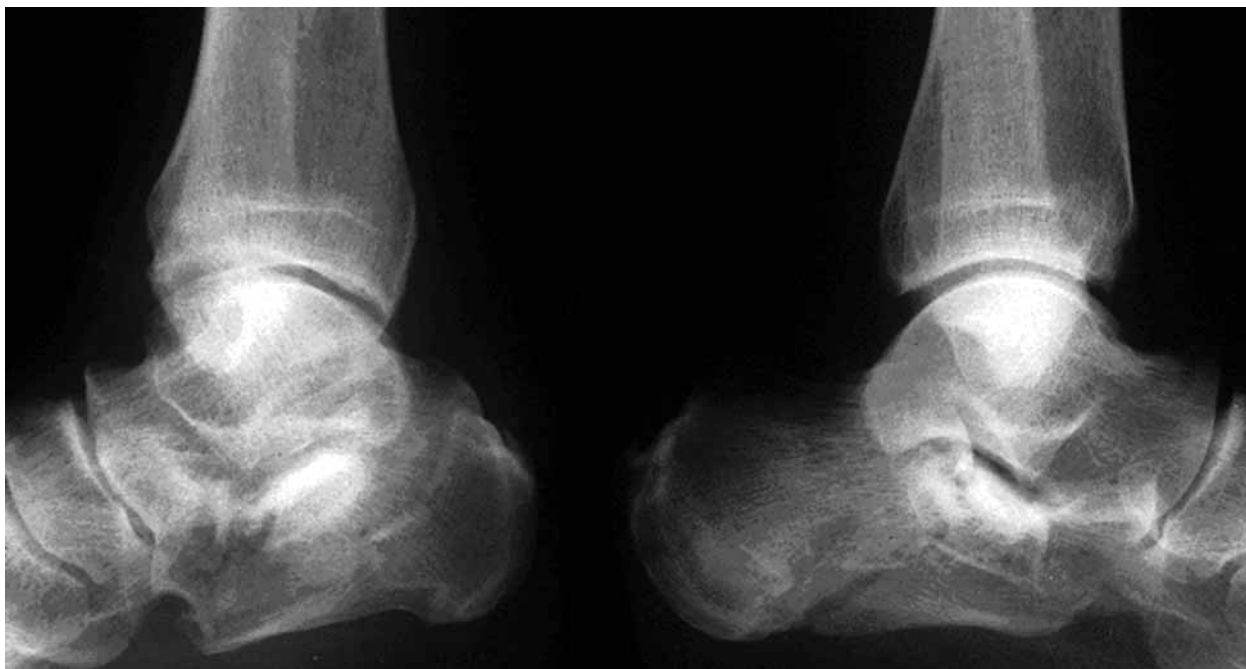

Figura 1: Fractura de ambos calcáneos.

alrededor del 20-30% de los casos (5). En caso de invasión tumoral en el hueso éste puede presentar destrucción franca entre el 5 y 20 % de los pacientes (3). La gammagrafía capta de forma marcada. La imagen en RNM es inespecífica y muestra una tumoración no homogénea con septos y en caso de invasión en vecindad infiltra los márgenes. Presenta señal baja en T1 y brillo homogéneo en T2 (8).

Macroscópicamente son masas redondeadas, multilobuladas, bien delimitadas por pseudocápsulas en fases iniciales o infiltrantes en fases avanzadas (9). Microscópicamente la tumoración es circunscrita en los estadios iniciales, infiltrando posteriormente las estructuras de vecindad, incluso el hueso. De coloración grisácea y de consistencia blanda a firme, con áreas hemorrágicas o quísticas y en ocasiones con zonas irregulares de calcificación. La biopsia por escisión deja contaminada la zona por residuos tumorales (9). La membrana sinovial está compuesta por dos tipos de diferenciación celular lo que origina los diferentes estructuras del sarcoma sinovial. El aspecto histológico es variable entre zonas de la misma tumoración y entre casos diferentes, debiendo examinarse múltiples secciones. Histológicamente han sido identificados 2 tipos fundamentales, uno bifásico y otro monofásico. El bifásico, es el más frecuente estando compuesto por estructuras epitelioides en forma de cordones sólidos o espacios irregulares, rodeados por

células cilíndricas, cuboides o poliédricas, originando un cuadro glandular o adenoide. Los espacios ocupados por líquido pseudosmucoide se colorean de rojo con el PAS por su contenido en mucoproteínas. Las formaciones epitelioides están separadas por células fusiformes de aspecto fibroblástico ricas en fibras de reticulina. En el tipo monofásico las formas epitelioides son raras o están ausentes y existen espacios irregulares llenos de líquido mucoide pudiendo haber focos irregulares de calcificación. Cuando existen dudas sobre el diagnóstico anatomopatológico para la planificación del tratamiento y establecer un pronóstico, puede recurrirse a la microscopía electrónica y a la inmunohistoquímica (en base a la prueba de la queratina y la vimentina). Más del 90% de los casos presentan alteraciones citogenéticas características (translocación cromosómica) que son atribuidas como causa del tumor.

Clínicamente la evolución es variable e impredecible, siendo las lesiones bifásicas más favorables. La edad del paciente, el tamaño de la tumoración, el grado histológico y el tiempo de la recidiva local son determinantes de las metástasis a distancia y supervivencia (4,10,11). Las lesiones de menos de 3 o 5 centímetros tienen mejor pronóstico. Las tasas de supervivencia a los 5 años van del 25% al 51% disminuyendo notablemente a los 10 años. Las metástasis son más frecuentes en pulmón (80%), ganglios linfáticos regionales (20%) y

menos frecuente en huesos y cerebro (5). La efectividad del tratamiento es difícil de evaluar porque la incidencia del sarcoma sinovial es baja y los protocolos de tratamiento diferentes. La resección simple tiene un riesgo de recidiva mayor al 50%, siendo indicada de forma clásica la amputación inmediata para evitar la recidiva. La combinación de cirugía (desde la resección amplia con escisión ganglionar regional a la amputación) y radioterapia para el control local más quimioterapia pre y postoperatoria si hay enfermedad metastásica, debe juzgarse dependiendo de la localización y el estadio, debiéndose realizar un enfoque multidisciplinar.

Caso clínico.

Varón de 56 años de edad, de profesión montador, que sufrió un accidente laboral con precipitación al vacío desde una altura de 8 metros. Presentó fractura de ambos calcáneos (Fig.1) y II, III y IV MTT pie derecho más luxación articulación metatarso falángica del primer dedo (Fig. 2). El calcáneo izquierdo con tres grandes fragmentos y hundimiento del ángulo de Böhler y de Gissane. El calcáneo derecho en cuatro fragmentos con hundimiento completo y gran ensanchamiento lateral. Gran edema de ambos pies sobre todo el derecho que

presentaba además flictenas generalizadas del dorso del pie. Se descartaron otras lesiones traumáticas en otras regiones.

Debido al estado general de la piel de ambos pies, con flictenas y gran edema, se realizó tratamiento percutáneo de ambos calcáneos por manipulación con clavo de Steinman (Fig. 3). La luxación de la articulación MTF se redujo manualmente y las fracturas subcapitales de los metatarsianos se enclavijaron con agujas de Kirschner percutáneas de forma directa desde la cara plantar del pie por imposibilidad de exposición quirúrgica dorsal (Fig. 4). Se realizó tratamiento antiinflamatorio, vacuna antitetánica, profilaxis antitrombótica, antibioticoterapia y elevación postural de las extremidades inmovilizadas con botinas de yeso.

La evolución aunque lenta, fue satisfactoria y aproximadamente a las 6 semanas se retiraron clavos y agujas, iniciando la rehabilitación. Se mantuvo la abstención de apoyo hasta los 3 meses de la fractura, empezando después la deambulacion con plantillas de soporte plantar. El resultado radiográfico fue bueno en metatarsianos pie derecho y calcáneo izquierdo y aceptable en el calcáneo derecho (Fig. 5). A la exploración movilidad prácticamente a límites en ambos pies, sin dolor, con pie izquier-

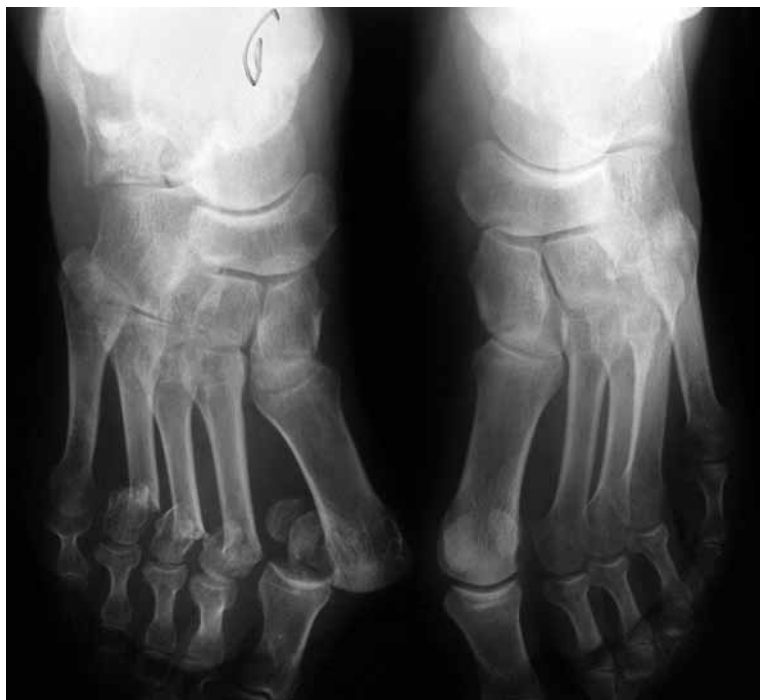

Figura 2: Fractura de metatarsianos pie derecho y luxación metatarso falángica del primer dedo.

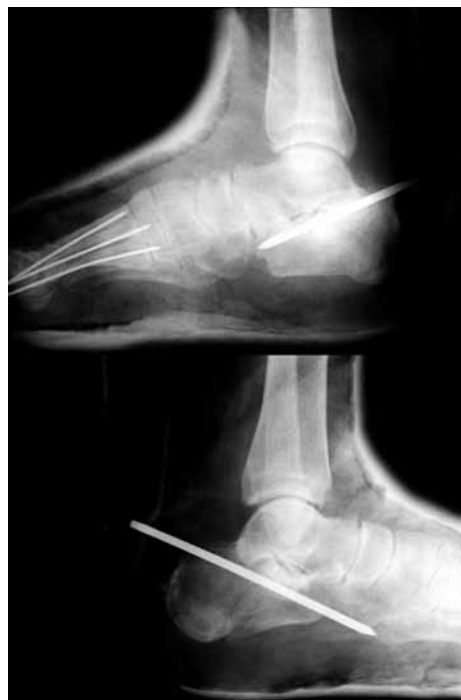

Figura 3: Tratamiento de ambas fracturas de calcáneo.

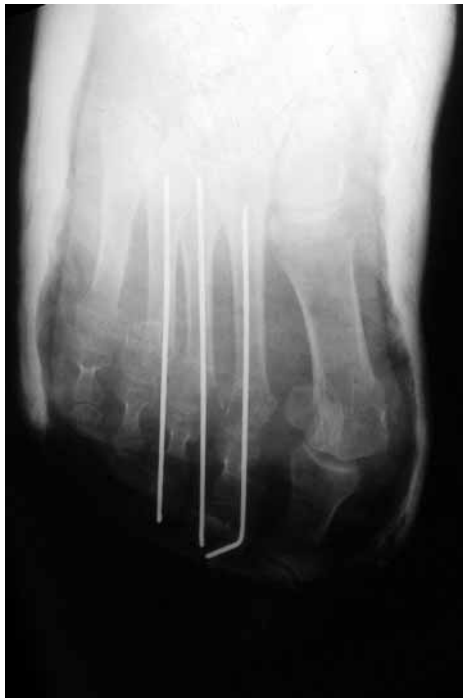

Figura 4: Control radiográfico postoperatorio de fracturas de metatarsianos pie derecho y luxación metatarso falángica del primer dedo.

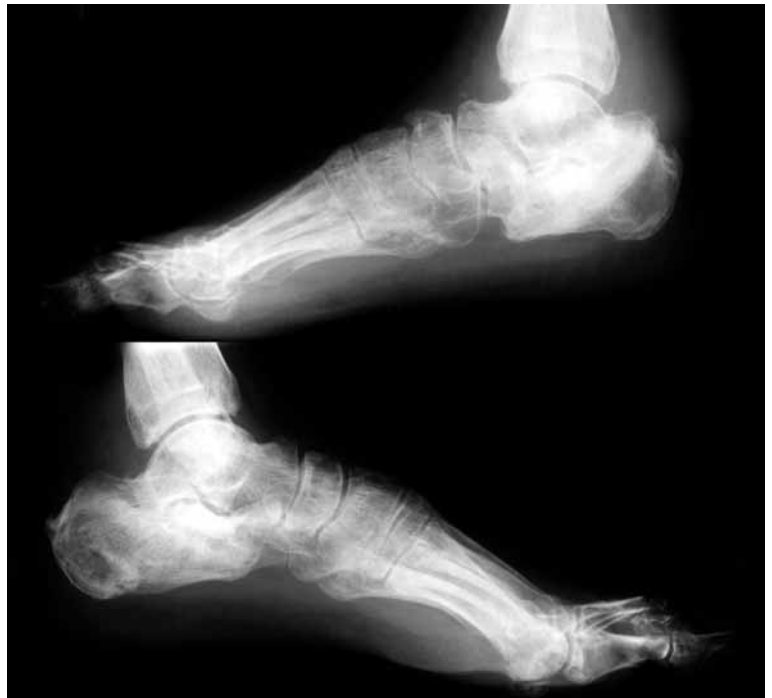

Figura 5: Resultado final radiográfico de las fracturas de calcáneo.

do de aspecto normal y talón ensanchado en pie derecho. La deambulación sin cojera e indolora hacía que el paciente estuviera satisfecho.

A los 10 meses de la fractura, aparece una sobreelevación indolora del dorso del pie derecho, sin fluctuación ni movilidad, ligeramente hiperémica, centrada en el segundo espacio intermetatarsal y de crecimiento lento. Se practica estudio radiográfico, apreciando desaparición de la mitad distal del II MTT con alguna calcificación residual (Fig. 6) y en gammagrafía ósea, captación en metatarsianos centrales del pie derecho. En estudio mediante RNM se observa imagen tumoral compatible con osteomielitis, sin poder descartar tumor de células gigantes. Fracturas consolidadas en III - IV metatarsianos (Fig. 7)

Se realiza biopsia para estudio anatómico patológico con obtención de un fragmento de 1,5 cm de diámetro de tejido parduzco y elástico con aspecto de carne de pescado. Conclusión del estudio anatómico patológico: Tumoraación maligna formada por una masa sólida de crecimiento polilobulado y expansivo, constituida por células grandes de citoplasma amplio y eosinófilo y núcleos gigantes con moderado pleomorfismo, vesiculosos con uno o varios nucleolos. Alto índice mitótico con numerosas mitosis aberrantes. Células dispuestas en nidos y fascículos gruesos, constituyendo una lesión sólida y

compacta. Focalmente identificando pigmento marrón anaranjado, situado en espacios vasculares y que podría corresponder con hemosiderina. No se identifican células gigantes multinucleadas. Lesión en contacto con los márgenes de resección (Fig. 8). Estudio inmunohistoquímico, muestra negatividad para anticuerpos CD34. Diagnóstico de sarcoma sinovial bifásico.

Se inicia estudio de extensión (TAC toracoabdominal) de la neoplasia objetivando afectación multisistémica (pulmonar y renal). A pesar de los tratamientos instaurados para controlar la tumoración antes de su abordaje quirúrgico (quimioterapia y radioterapia) el paciente fallece 3 meses después.

Discusión.

El interés de este caso clínico radica en la coincidencia en el tiempo y localización de los dos procesos, traumático y tumoral, lo que recuerda la necesidad de realizar en cualquier proceso, el diagnóstico diferencial sin excluir ninguna posibilidad por infrecuente. Aunque no son procesos frecuentes, la mayoría de casos publicados corroboran las características clínico diagnósticas ya descritas (12-14), pero el objetivo de presentación de nuestro caso es señalar la dificultad de diagnóstico diferencial al asociarse a un grave traumatismo del pie. En la actualidad, aunque es

aceptado que la acción de ciertos estímulos (genéticos, radiación, agentes químicos, etc.) predisponen a la aparición por metaplasia de células malignas, la etiología de estos tumores está todavía en discusión (5). El antecedente traumático recogido en la historia de algunos de los casos publicados (aproximadamente el 20%), no permite establecer relación directa del traumatismo con la formación del tumor. En nuestro caso, hemos de suponer que el proceso tumoral era preexistente al traumatismo y este pudo hacer que la evolución fuera más rápida a partir de entonces al producirse graves lesiones en los tejidos del compartimento en el que estaba localizado el tumor, aumentando su agresividad y posibilidad de diseminación.

Durante el tiempo controlado hasta el alta laboral, no se detectaron tumoraciones en el pie que hicieran pensar en otro diagnóstico y la posibilidad de una complicación del mismo proceso (osteomielitis sobre fractura intervenida) fue la primera posibilidad barajada, por lo que el índice de sospecha en un principio fue bajo. Ni el estudio de las radiografías iniciales ni las realizadas durante los controles postoperatorios evolutivos del tratamiento hasta la consolidación de las fracturas no mostraban nin-

guna sospecha de tumoración preexistente. El resto de pruebas complementarias practicadas hacían barajar también otros diagnósticos diferenciales, a pesar de que el paciente no refería molestias previas ni tumoración, siendo la biopsia la que determinó el diagnóstico definitivo como es habitual. La biopsia, aunque realizada de forma cuidadosa, aumenta la posibilidad de complicaciones al dejar contaminado también el acceso a la tumoración (15).

Las intervenciones realizadas al paciente para el tratamiento de las fracturas de los metatarsianos, se realizaron de forma directa percutánea desde la cara plantar, debido al gran edema y afectación de la integridad cutánea que desaconsejaba un acceso directo, no detectándose el proceso expansivo. De forma retrospectiva, pensamos que seguramente si las condiciones lo hubieran permitido, se hubiera realizado la intervención mediante enclavijado de las fracturas de los metatarsianos de forma retrógrada a través de incisiones en el dorso del pie y quizás se hubiera podido visualizar una tumoración expansiva en el espacio intermetatarsal dado que la evolución de esta tumoración es lenta hasta las fases finales

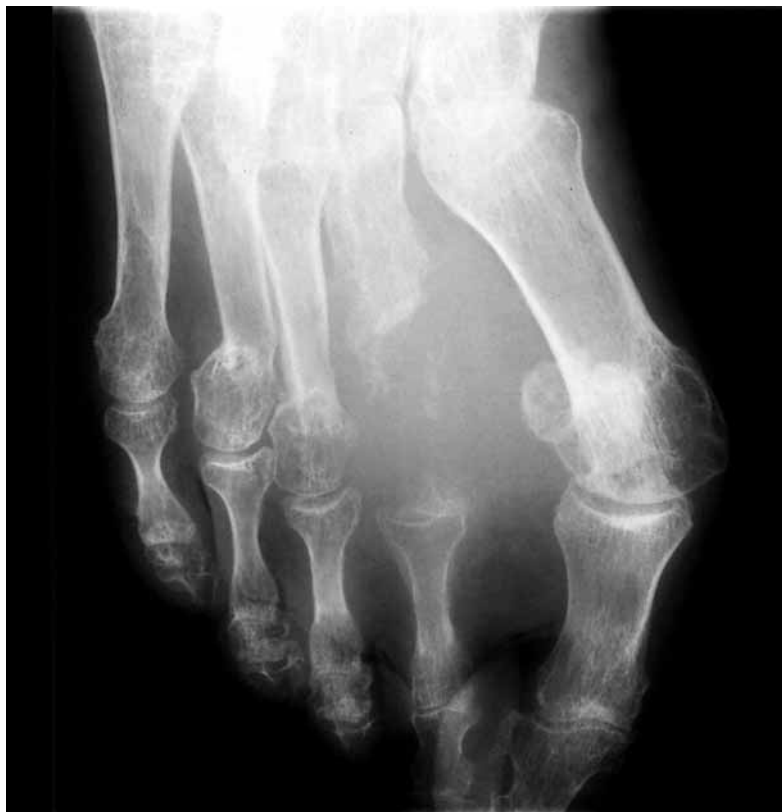

Figura 6: Estudio radiográfico de la tumoración del pie derecho, observando la afectación del II metatarsiano.

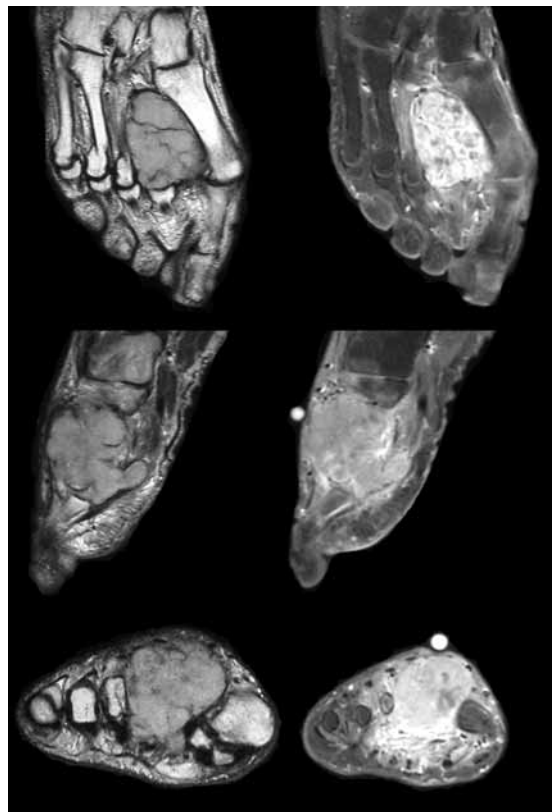


Figura 7: Imagen tumoral obtenida en diferentes planos mediante resonancia nuclear magnética en T1 y T2.

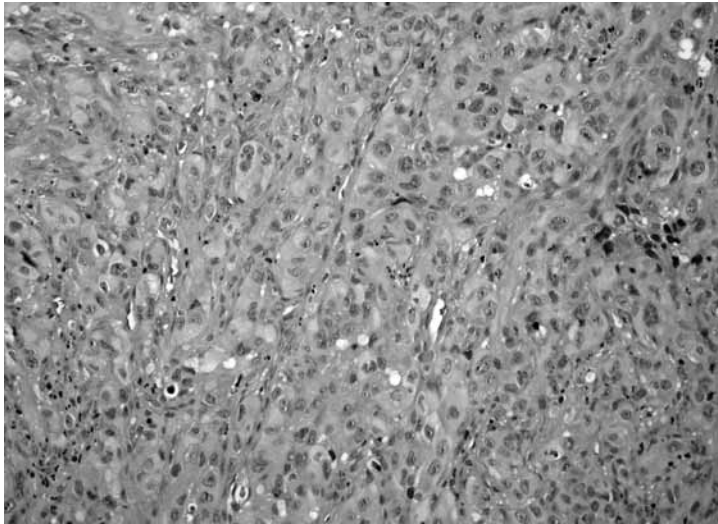


Figura 8: Imagen histológica de la tumoración (ver texto).

como se describe en la bibliografía. El retraso diagnóstico suele ser superior a un año (1,7) siendo la media en el tiempo de demora de 21 meses entre el inicio de los síntomas y el diagnóstico final (1). La ausencia de dolor y el edema generalizado de ambos pies en el momento de producirse el traumatismo, dificultó el diagnóstico. La rapidez de evolución de la enfermedad metastásica también ha sido recogida en la bibliografía en un alto porcentaje de casos, siendo con frecuencia los localizados

en el pie los que presentan mayor agresividad (2) con rápido crecimiento y aparición de metástasis.

El seguimiento del proceso fue transferido para continuación de tratamiento por los servicios de salud de la Seguridad Social al no tener relación directa con el traumatismo (proceso de contingencia común) y por precisar estos pacientes enfoque multidisciplinar por equipos entrenados en éstas patologías. El estudio de extensión realizado, objetivó la afectación a nivel regional y general reflejando un mal pronóstico como se demostró por el rápido fallecimiento del paciente a pesar de iniciar tratamiento con radioterapia en un intento de control local de la enfermedad y quimioterapia debido a la enfermedad metastásica. La suma de factores de mal pronóstico (localización, tamaño, metástasis pulmonares y renales, etc.) (4,10,11,16) no permitió realizar tratamiento quirúrgico para control del tumor primario, que en este caso hubiera sido indicación de amputación, pues la necesidad de una resección amplia con márgenes de seguridad así lo requería.

Bibliografía.

1. Scully SP, Temple HT, Harrelson JM. Synovial Sarcoma of the Foot and Ankle. *Clin Orthop* 1999; 364:220-6.
2. Bos, GD, Esther, RJ, and Woll, TS. Foot Tumors: Diagnosis and Treatment. *J Am Acad Orthop Surg* 2002; 10:259-70.
3. Enzinger FM, Weiss SW. Synovial sarcoma. En: *Soft tissue tumors*. 3rd ed. St. Louis. Mosby-Year Book 1995; 757-86.
4. Ferrari A, Gronchi A, Casanova M, Meazza C, Gandola L, Collini P y cols. Synovial sarcoma: a retrospective analysis of 271 patients of all ages treated at a single institution. *Cancer* 2004; 101:627-34.
5. Schajowicz F. Tumores y lesiones seudotumorales de huesos y articulaciones. Buenos Aires: Ed. Panamericanas. 1982. p. 553-61.
6. Johnston MR. Epidemiology of soft-tissue and bone tumors of the foot. *Clin Podiatr Med Surg* 1993; 10:581-607.
7. Scully SP, Temple HT, Harrelson JM. Synovial sarcoma of the foot and ankle. *Clin Orthop* 1992; 364:220-6.
8. Jones BC, Sundaram M, Kransdorf MJ. Synovial sarcoma: MR imaging findings in 34 patients. *AJR* 1993; 161:827-30.
9. Simon M., Enneking W. The Management of Soft-Tissue Sarcomas of the Extremities. *J Bone Joint Surg* 1976; 58-A:317-27.
10. Deshmukh R, Mankin HJ, Singer S. Synovial sarcoma: the importance of size and location for survival. *Clin Orthop* 2004; 419:155-61.
11. Skytting B. Synovial sarcoma. A Scandinavian Sarcoma Group Project. *Acta Orthop Scand* 2000; 291:1-28.
12. Marcos F, Juárez F, Albo M^I, Viana A. Gómez J, Moyano A. Sarcoma sinovial del pie. *Oncología* 2006; 29: 426-7.
13. Salamote J, Anderson MA. Synovial Sarcoma of the Foot: A Case Report. *Podiatry Int J* 2007; 2:1
14. Gómez Rodríguez N, Pintado García A, Ibáñez Ruán J, González Pérez M. Varón de 63 años con dolor y tumefacción retrocalcánea derecha. *Reum Clin* 2006; 2:107-9.
15. Mankin HJ, Mankin CJ, Simon MA. The hazards of the biopsy, revisited: For the Members of the Musculoskeletal Tumor Society. *J Bone Joint Surg* 1996; 78-A:656-63.
16. Skytting B, Meis-Kindblom JM, Larsson O, Virolainen M, Perfekt R, Akerman M, y cols. Synovial sarcoma. Identification of favourable and unfavourable histologic types. A Scandinavian Sarcoma Group Study of 104 cases. *Acta Orthop Scand* 1999; 70:543-54.