

Tratamiento de la hiperpresión ósea de la rótula mediante perforaciones óseas. Estudio experimental.

Treatment of patella intraosseous hipertensión with osseus drilling. Experimental study

ALMEIDA F, GOMAR F, SALA D

SERVICIO DE TRAUMATOLOGÍA Y CIRUGÍA ORTOPÉDICA. HOSPITAL CLÍNICO UNIVERSITARIO. DEPARTAMENTO DE CIRUGÍA. UNIVERSIDAD DE VALENCIA.

Resumen. La hiperpresión intraósea se ha postulado como una de las causas de dolor femoropatelar, y se ha propuesto las perforaciones óseas descompresivas como método de tratamiento. Con el objetivo de valorar la eficacia de la descompresión ósea hemos realizado un estudio experimental en ovejas. Se emplearon 12 ovejas de la raza merina con un peso medio de 60 kilogramos y una edad media de 4 años divididas en dos grupos. El grupo A se diseñó para demostrar que la descompresión rotuliana produce una disminución de la presión intraósea. Para ello se realizó un traumatismo controlado en ambas rótulas y posterior descompresión en la rótula izquierda siendo la rótula derecha el grupo control. El grupo B se diseñó para observar el efecto de la técnica de descompresión ósea por sí misma, en ausencia de hiperpresión mediante un traumatismo previo, realizándose la descompresión en la rótula izquierda siendo la derecha el grupo control. En ambos grupos se realizaron mediciones de presión al inicio del estudio, a las 6 semanas previa y tras realización de la descompresión y a los 4 meses realizándose el estudio histológico en ambas rótulas. Tras análisis estadístico de las cifras de presión en los distintos intervalos de tiempo, podemos concluir que la realización de perforaciones óseas no produce una disminución en las cifras de presión, tanto si existe o no un estado de hiperpresión previo. Desde el punto de vista anatomopatológico, dichas perforaciones no frenan ni revierten los cambios histológicos degenerativos y por último, la propia técnica de medición de la presión intraósea puede por sí misma constituir una agresión, pudiendo a largo plazo desencadenar alteraciones degenerativas.

Summary. Increased intra-osseous pressure has been postulated as one of the causes of patello-femoral pain, and therefore, decompression osseous drilling has been suggested as a treatment option. With the object of evaluating the efficacy of osseous decompression, we have performed an experimental study in sheep. We used twelve sheep from the merino race divided into two groups, all with an average weight of 60 kilograms and an average age of 4 years. Group A was designed to prove that patellar decompression produces a decrease in patellar pressures. Therefore, both patellae were traumatised in a controlled manner and the left patella was decompressed, leaving the right patella as the control group. Group B was designed to observe the effects of patellar decompression alone, in absence of hypertension through previous trauma, the left being decompressed and the right being the control group. In both groups, pressure measurements of pressure were conducted at the beginning of the study, six weeks previous and after accomplishment of the decompression. At 4 months, a histopathological study of both patellae was conducted. Following the statistical analysis of the pressure readings at the different time intervals, we conclude that osseous drilling does not decrease the pressure readings, regardless of the existence of a state of patellar hypertension. From the histopathological point of view, drilling does not slow or revert the histological degenerative changes, and lastly, the technique to measure the intraosseus pressure can itself constitute an aggression that can ultimately cause degenerative changes.

Correspondencia:
 Dr. Fernando Almeida
 Servicio de Traumatología y Cirugía Ortopédica
 Hospital Clínico Universitario de Valencia
 Av. Blasco Ibáñez 17
 46010 Valencia
 e-mail: falmeidah@gmail.com

Introducción. El dolor patelofemoral representa uno de los problemas clínicos más difíciles de enfocar desde el punto de vista terapéutico, por el escaso conocimiento de su fisiopatología. El aumento de presión intraósea rotuliana, relacionado con un aumento de la resistencia en el drenaje venoso, se ha postulado como una de las causas de dolor anterior en la rodilla.

Varios estudios ha puesto de manifiesto un aumento de presión intraósea en rótulas de pacientes con un síndrome de dolor femoropatelar (1-5). Una de las etiologías del dolor femoropatelar es el golpe directo sobre la rótula, sin daño estructural demostrable con los métodos diagnósticos habituales. En un trabajo previo (1) desarrollamos un modelo experimental de hiperpresión rotuliana en ovejas mediante un traumatismo directo controlado sobre la rótula de ovejas.

Se han descrito numerosas técnicas descompresivas, generalmente mediante perforaciones óseas, para el tratamiento de esta patología con resultados clínicos diversos y sin evidencias científicas de la eficacia de método.

El objetivo de este trabajo es ver la eficacia de las perforaciones óseas para disminuir una situación de hiperpresión ósea, provocada experimentalmente por traumatismo directo de la rótula, siguiendo nuestro modelo experimental (1). Por otro lado se ha estudiado el efecto de las perforaciones óseas sobre la presión de rotulas normales.

Material y Método. Se emplearon 12 ovejas de la raza merina con un peso medio de 60 kilogramos y una edad media de 4 años. Los animales fueron aportados por el Departamento de Ciencia Animal de la Universidad Politécnica de Valencia procedentes del programa de mejora ganadera. La estabulación de los animales se realizó en la granja que posee dicho Departamento, cumpliendo toda la normativa vigente de estabulación para animales de experimentación.

Se realizó un estudio comparativo, estableciendo dos grupos de animales, grupo A y B, siendo la variable dependiente la presión intraósea de la rótula.

El grupo A se diseñó para demostrar si la descompresión rotuliana mediante perforaciones produce una disminución de la hiperpresión intraósea provocada. Para ello, partiendo de un modelo experimental previo de provocación de hiperpresión rotuliana mediante traumatismo directo (1), se realizó un traumatismo controlado en ambas rótulas y posterior descompresión en la rótula izquierda siendo la rótula derecha el grupo control. El grupo B se diseñó para observar el efecto de la técnica de descompresión ósea por sí misma en rotulas normales, a las que no se provocó hiperpresión previa, realizándose la descompresión en la rótula izquierda siendo la derecha el grupo control (Fig. 1 y 2).

En ambos grupos se realizaron mediciones de presión al inicio del estudio, a las 6

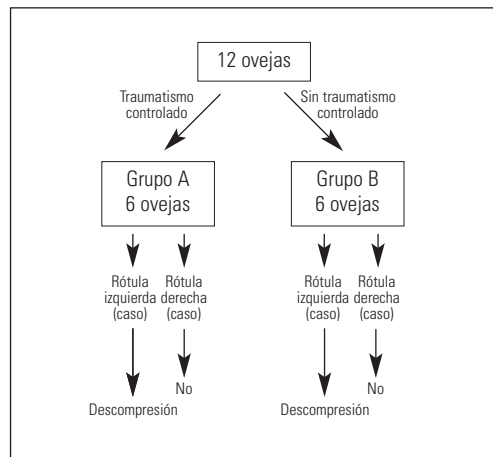


Figura 1. Modelo experimental

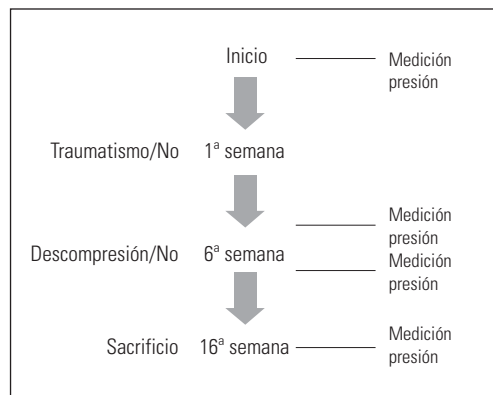


Figura 2. Esquema de trabajo.

semanas (antes y después de la descompresión ósea) y a los 4 meses, con posterior sacrificio de los animales y explante de ambas rótulas para su análisis histológico.

Los animales de anestesiaron administrando 2 cc de Rompun® IM. Además se administró 1mgr de Atropina, 2 gr de Metamizol como analgésico y 1gr de Cefazolina como profilaxis antibiótica.

La medición de la presión intraósea se realizó mediante un tornillo canulado penetrando por la cara anterior de la rótula, profundizando 15mm desde la superficie ósea, conectado a un sistema de perfusión heparinizada. La correcta posición a nivel intraóseo fue confirmado mediante registros de presión rítmicos que representan las variaciones de la presión sistémica, así como comprobando el aumento de presión que producía la inyección de suero salino. Para obtener un registro de presión continuo se diseñó un sistema mediante el cual la presión hidrostática es transformada en una señal analógica de voltaje a través de transductores de presión (Hexadin Combitrans Braun®), posteriormente es digitalizada registrando hasta 200 mediciones consecutivas mediante la aplicación de un programa informático (LabView 5.0) (Fig. 3).

En el grupo A del estudio, a la semana de la medición de presión inicial, se procedió a la realización del traumatismo controlado en ambas rótulas. Para ello, se construyó un marco metálico de 70 cm de alto y 50cm de ancho con una barra transversal a 30 cm (para poder colocar la pata trasera del animal apoyada) y sobre este un tubo fijo de PVC de 40cm de altura. En el interior del tubo un émbolo de hierro lastrado con 5 kg se deslizaba en caída libre desde dicha altura. Se colocaba la rodilla derecha flexionada sobre una barra transversal del marco para evitar el pistoneo de la pata al recibir el traumatismo y se aplicaba el tubo de PVC sobre la rótula (Fig. 4)

La descompresión ósea se realizó usando una broca de 2.7 mm a través de un doble abordaje, uno anterolateral y otro antero-medial, realizando 4 trayectos intraóseos en forma de "W" a o largo de la longitud de la

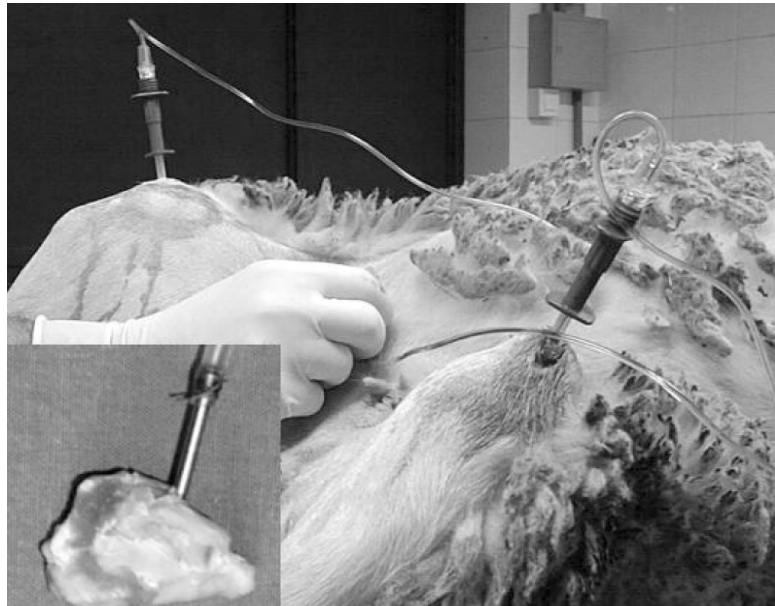


Figura 3. Técnica de medición de presión intraósea.

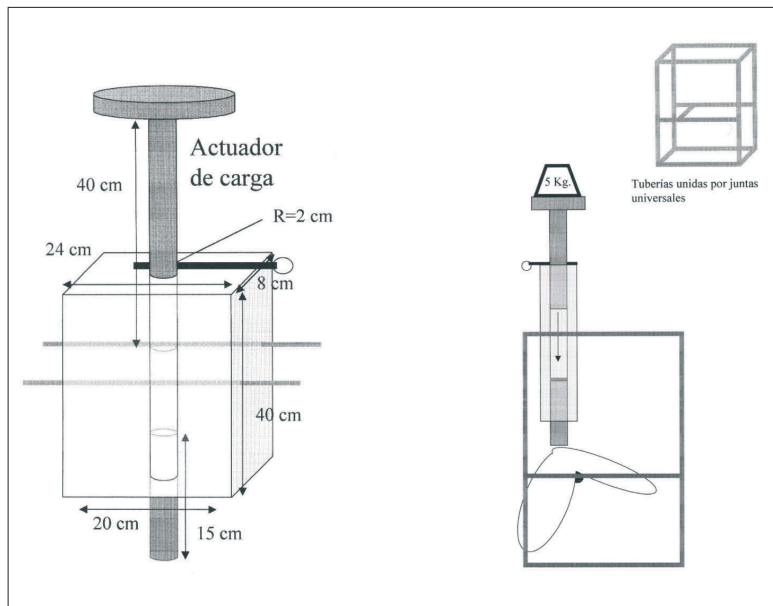


Figura 4. Representación del actuador de carga. Montaje del traumatismo controlado.

rótula. Se tuvo especial precaución en no dañar el hueso subcondral y cartílago articular, así como evitar la introducción de dicha broca a nivel intrarticular (Fig. 5)

A las 16 semanas de la medición basal, las ovejas fueron sacrificadas mediante inyección letal de pentotal IV. Se realizó el explante de ambas rótulas separándolas de partes blandas y sumergiéndolas en formaldehído al 10 %. Las piezas se decalcificaron

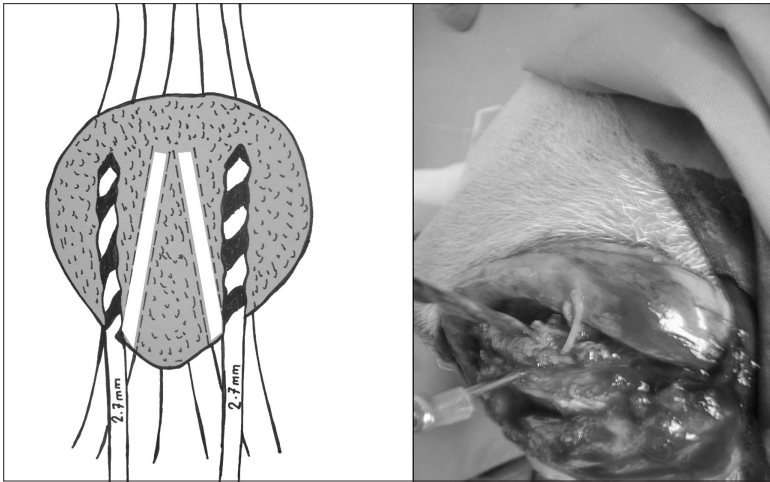


Figura 5. Método de perforaciones óseas mediante broca de 2,7 mm.

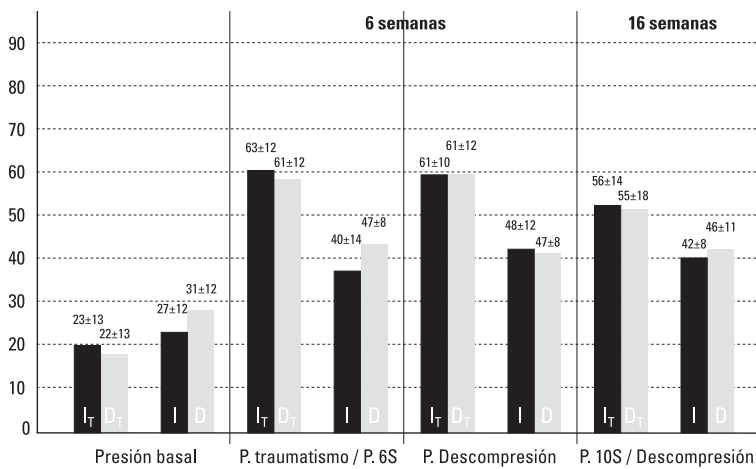


Figura 6. Datos de presión ósea registrada en los distintos intervalos de tiempo.

en ácido nítrico durante 3-4 días hasta conseguir su reblandecimiento comprobándose mediante presión digital. Se cortaron transversalmente en 7 porciones numeradas del 1 al 7, de proximal a distal, sometiénolas a deshidratación, inclusión en parafina y realizando cortes con microtomo de 5 mm, tiñéndolos con hematoxilina-eosina (H-E) y tricrómico de Masson.

El análisis estadístico de los resultados se realizó mediante el programa SPSS 12.0. Se empleó la prueba de la t de Student para variables apareadas para comparar las medidas de presión entre las rodillas

de un mismo animal y la prueba del análisis de la varianza de un factor utilizando como “post hoc” la prueba de Bonferroni y la prueba DMS para la comparación de las medidas entre los grupos, comprobándose la homogeneidad de la varianza mediante la prueba de Levene. El nivel de significancia alfa se estableció en 0,05. Histológicamente se valoró una serie de parámetros que representan las alteraciones degenerativas del cartílago rotuliano asociadas a un estado de hiperpresión intraósea, como son, la penetración vascular en la capa de cartílago calcificado, la duplicación de la línea de marea, las fisuras de superficie y las del cartílago calcificado, la desestructuración de la matriz condral y la pérdida de condrocitos, la presencia de vasos dilatados, la trombosis de fibrina y extravasación de eritrocitos en el hueso subcondral, así como una medición del grosor máximo y mínimo del cartílago.

Resultados. Se procedió a la retirada de 1 caso en el grupo sometido a un traumatismo controlado a las 16 semanas por éxitus y en el grupo en ausencia de hiperpresión hubo 2 infecciones de herida quirúrgica retirándose los especímenes a las 6 y 16 semanas del inicio del estudio.

En la medición de la presión intraósea, se obtuvieron en ambos grupos cifras de presión basal similares, en concordancia con las cifras referenciadas por otros autores (2-5), sin diferencias significativas entre las rótulas de cada caso (23+13; 22+13 y 27+12; 31+12).

Tras la realización de un traumatismo controlado en el grupo diseñado a tal efecto, en la medición a las 16 semanas, previa a las descompresiones óseas, se observó incremento significativo en las cifras de presión intraósea respecto a las cifras basales, sin diferencias significativas entre ambas rótulas (63+12; 61+12). En el grupo sin hiperpresión, se observó un incremento de las cifras de presión, respecto a los datos basales, aunque significativamente de menor cuantía que en el grupo con hiperpresión, justificado por la propia agresión que supo-

ne la realización de la medición de presión per se (40+14; 47+8);

Tras la descompresión ósea mediante perforaciones, de forma inmediata no se observaron diferencias en las cifras de presión intraósea significativas respecto a las cifras previas a la descompresión, e incluso en el grupo con cifras de presión más bajas, grupo sin hiperpresión, se observó un incremento discreto en la rótula sometida a la descompresión respecto a la rótula control, (61+10; 61+12 y 48+12; 47+8). A las 10 semanas de la descompresión se realizó una nueva medición, no observando diferencias significativas tanto entre las cifras de presión en las rótulas caso, pre y postdescompresión, así como entre las rótulas de un mismo espécimen (caso y control) (56+14; 55+18 y 42+8; 46+11). Las cifras de presión registradas en los distintos intervalos de tiempo se reflejan en la Figura 6.

El estudio histológico mostró signos evidentes de lesión en el cartílago articular en el grupo sometido a traumatismo controlado. En todos los casos se observó la presencia de una multiplicación de la línea de marea o tidemark, así como la presencia de un aumento en el número de vasos que penetran a través de la unión osteocondral desde el hueso a la zona basal del cartílago. A nivel tisular, se observó en más de la mitad de los casos, la presencia de una degeneración de la matriz extracelular que supone uno de los primeros estadios responsables de la progresiva degeneración del cartílago. Era evidente, en algunos casos, la presencia de una proliferación condrocítica con alteración de su disposición en hileras formando nidos como respuesta celular a la degeneración de la matriz, si bien, predomina la existencia de una disminución del número de condrocitos. Menos frecuente es el hallazgo, a nivel vascular, de estasis intravascular con agregaciones estructurales de eritrocitos que a veces se transforman en trombos de fibrina, así como la presencia de evaginaciones de tejido conectivo desestructurado en el cartílago calcificado que penetran en el cartílago radiado conjuntamente con los vasos sanguíneos (Fig. 7 y 8).

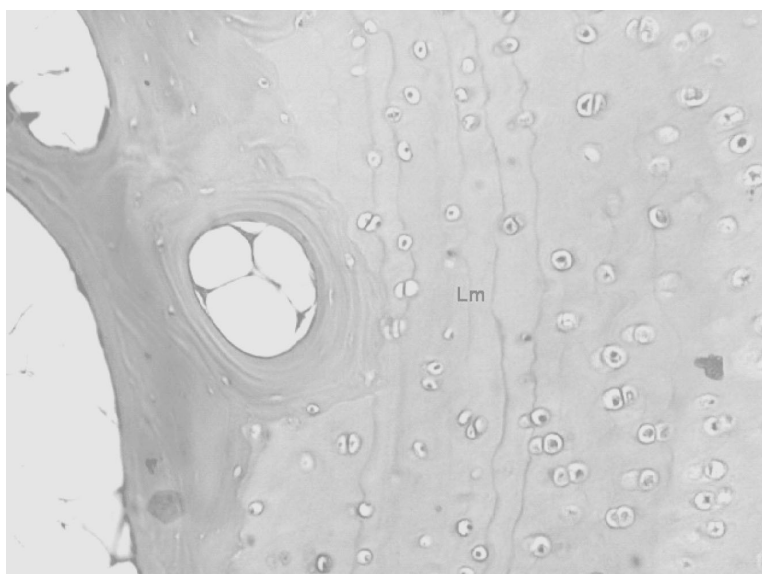


Figura 7. Presencia de duplicación de la línea de marea <Lm>.

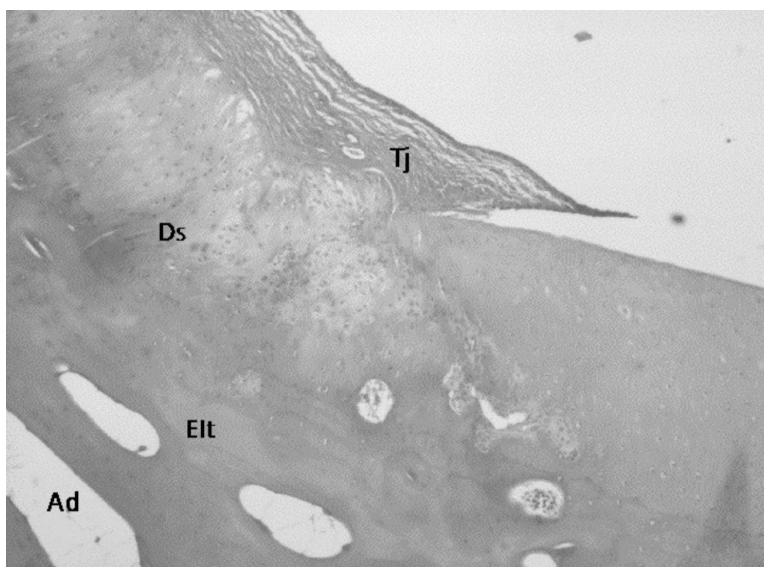


Figura 8. Cartílago desestructurado <Ds> con presencia de tejido conjuntivo colagenizado <Tj> y zonas con cartílago con estructura normal. Espacio intertrabecular óseo <Elt> con presencia de adipositos <Ad>.

Comparativamente con el grupo control, no se observaron diferencias significativas tras la realización de las perforaciones óseas en los hallazgos histológicos, por lo que dichas perforaciones no suponen una mejoría desde el punto de vista anatomopatológico, atribuyendo estas alteraciones a la realización de un traumatismo controlado y estado de hiperpresión.

En el grupo diseñado para la valoración del efecto de las perforaciones óseas por sí mismas en ausencia de traumatismo con-

trolado, se observó una menor incidencia de hallazgos histológicos sugestivos de cambios degenerativos. Se demostró en la mitad de los casos, una multiplicación de la línea de marea, siendo menos frecuente la presencia de alteraciones a nivel vascular y signos de desestructuración y muerte celular.

Discusión. Se eligió la oveja como animal de experimentación debido a las características vasculares de la rótula, en cuanto a irrigación y drenaje venoso, lo que permite producir fenómenos de hiperpresión intraósea similares al de los humanos.

La técnica de medición de la presión intraósea debe ser muy sensible y está influenciada por varios factores. Así, el material empleado, la posición de la rodilla, el tipo de anestesia influyen en los valores de registro de presión, variable que está sometida a una importante dispersión, por lo que se cuidó en el modelo experimental la adecuada calibración del sistema de medición de la presión y las condiciones de registro.

En nuestro diseño experimental usamos tornillos canulados que permiten evitar la fuga de líquido así como una obstrucción precoz del orificio por hueso creando un espacio muerto, obteniendo así una medición más fiable.

La relación que supuestamente existe entre el dolor femoropatelar y el aumento de la presión intraósea es el fundamento que justifica los tratamientos que hasta ahora se han realizado mediante descompresión. Dye, en un estudio anecdótico, experimentó dolor tras el efecto de la infusión de suero salino a presión en su rótula (6). Por otra parte, tanto la realización de una compresión manual a nivel de la grasa de Hoffa como tras una flexión mantenida se produce un incremento de la presión intraósea y ambos están relacionados con la aparición de dolor.

No se conoce ciertamente si el dolor rotuliano es producido directamente por la hiperpresión o si ésta forma parte de un conjunto de fenómenos patológicos que llevan a una degeneración del hueso subcondral y por lo tanto al dolor. Estudios de Rei-

man y Christensen describen una alta densidad de nervios en el hueso subcondral artroscópico de la cadera así como una proliferación vascular (7). Posteriormente, Badalante y Cherney observaron un incremento en el número de vasos en la unión osteocondral junto con la presencia de pequeños nervios mielinizados en rótulas (8). Levine y cols. en estudios sobre artrosis inducida describen una función importante del sistema nervioso periférico, especialmente de la sustancia P (9). Así, conocemos que se produce un incremento en la vascularización en rótulas asociadas a cambios degenerativos postulando que el incremento en la presión intraósea y el dolor resultante podría estar relacionado con la presencia de una proliferación vascular.

A nivel histológico, buscamos valorar el efecto que la realización de una descompresión ósea mediante perforaciones tiene tanto en ovejas con cambios degenerativos en el cartílago articular inducidos mediante un traumatismo articular como en ovejas con cartílago sano.

La realización de un traumatismo articular como precursor de la artrosis fue estudiado inicialmente por Hunter (10). Tras la aplicación de una simple o sucesivas cargas sobre una superficie articular se produce a nivel histológico una fibrilación del cartílago, alteraciones del hueso subcondral y una vascularización de la zona de cartílago calcificado. Existen diversos estudios experimentales que han demostrado la presencia de estas lesiones histológicas (11-15), destacando los realizados *in vitro* a nivel del cartílago rotuliano humano por Zimmerman (16). En nuestro estudio, la realización del traumatismo articular se basó en un modelo experimental diseñado en estudios previos realizados en nuestro Departamento (1).

En nuestro estudio, tras el análisis histológico de las muestras obtenidas, no se observó diferencias significativas entre la rótula sometida a descompresión y la rótula control en el grupo sometido a un traumatismo controlado, postulando así la ineficacia de las perforaciones como método de tratamiento para reparar las alteraciones histoló-

gicas inducidas, justificándose en cierta medida, por la gravedad de las lesiones observadas que se suponen irreversibles para cualquier tratamiento propuesto. En el grupo diseñado en ausencia de traumatismo, se observó la presencia de hallazgos histológicos degenerativos similares aunque en menor intensidad y en menor grupo de casos, justificándose porque tanto las perforaciones como la propia técnica de medición de la presión suponen un aumento en la carga articular que generan per se la aparición de signos de afectación del cartílago articular.

El aumento de presión intraósea, se puede producir por dos mecanismos patogénicos como son una dificultad en el drenaje venoso a través de las venas extraóseas así como por fuerzas de compresión o deformación sobre la rótula. Ambos mecanismos se implican en la patogénesis del dolor patelar mediante un incremento de la resistencia al flujo capilar y venoso del hueso rotuliano que se acompaña de una proliferación y dilatación vascular produciendo dolor mediante un incremento en el número de nervios que producen la liberación de neurotransmisores dolorosos.

La rótula es un hueso que se comporta como un compartimento estanco cuya irrigación sanguínea y drenaje venoso dependen exclusivamente de su red vascular periférica, a diferencia de las epífisis femorales y tibiales que están en continuidad con la diáfisis ósea.

Ante la teoría de la congestión venosa como mecanismo para producir una hiperpresión que se relaciona con la aparición clínica de dolor, se han propuesto distintos métodos de tratamiento quirúrgicos encaminados a disminuir las cifras de presión intraósea durante largos periodos de tiempo para conseguir una mejoría clínica.

Se describen tratamientos para disminuir la presión de contacto femoropatelar, cuyos primeros estudios fueron realizados por Maquet en 1976 mediante el avance de la tuberosidad tibial anterior en 2 cm (17). Numerosas modificaciones se han descrito desde entonces (Ferguson (18), Lord (19), Blaimont (20), Fulkerson (21)) basadas en

<p>Woltzer 1985: Perforaciones extrarticulares (31 casos)</p> <p>3 años: resultados satisfactorios en el 68%</p> <ul style="list-style-type: none"> • Afeitado rotuliano en todos los casos • Asocia técnicas de realineación • Artrotomía bajo anestesia general 	<p>Glötzer 1993: Perforaciones dorsal-ventral (46 casos)</p> <p>13% casos asintomáticos</p> <ul style="list-style-type: none"> • Perforaciones intrarticulares
<p>Schneider 2000: Perf. extrarticulares (31 casos)</p> <p>Edad adulta 69 casos medición. 50 casos perforaciones 20 casos artroscopia previa bajo AG EVA: 8 a 2. PI: 41 mm Hg a 25 mm Hg</p>	<p>Miltner 2003: Perforaciones extrarticulares (27 casos)</p> <p>Adolescentes (15.8 años) EVA: 7.6 a 2. PI: 43.3 mm Hg a 24.1 mm Hg</p>
<p>Agujas canuladas 1.8 mm Test provocación dolor 250 mm Hg Anestesia local Resultados similares: Universidad de Heidelberg. Alemania Mejoría en rótula no tratada Escaso seguimiento?</p>	

Figura 9. Tabla resumen con los estudios clínicos realizados sobre el tratamiento del dolor femoropatelar con perforaciones óseas.

los mismos principios combinándose actualmente técnicas tanto de adelantamiento como de traslación de la tuberosidad tibial anterior.

Otra opción de tratamiento son las osteotomías rotulianas que mediante una mejora del drenaje venoso, disminuyen la presión intraósea con mejoría clínica del dolor, describiéndose numerosas técnicas quirúrgicas, tanto de apertura (Morscher (22), Hejgaard y Arnoldi (5,23), de cierre (Yunta (24), coronal (Nerubay (25)) y de adelgazamiento (Vaquero y Arriaza (26) y Barbera (27)). La realización de las osteotomías rotulianas supone un gesto quirúrgico agresivo con unos resultados clínicos a corto plazo aceptables pero sin resultados satisfactorios a largo plazo.

Así, en la búsqueda de soluciones al síndrome femoropatelar por hiperpresión se ha propuesto el uso de perforaciones óseas. Existían varios estudios clínicos previos sobre la eficacia de las perforaciones como método de descompresión (28-31) (Fig. 9) describiendo resultados diversos con ausencia de estudios experimentales

Woltzer en 1985 realizó perforaciones extrarticulares en 31 casos obteniendo a los

3 años de seguimiento resultados satisfactorios en el 68% de los casos, si bien, precisó la realización de una artrotomía bajo anestesia general así como asociaba gestos quirúrgicos de realineación y afeitado rotuliano en todos los casos (28).

Posteriormente, Glötzer en 1993, en una serie de 46 pacientes, realizó perforaciones óseas con dirección dorsal-ventral, es decir, intrarticulares, obteniendo sólo un 13% de casos asintomáticos con el consiguiente daño iatrogénico (29).

Estudios más recientes, realizados en la Universidad de Heidelberg (Alemania), por Schneider en el 2000 y Miltner en el 2003 obtuvieron, tanto en 50 casos en edad adulta como en 27 casos en edad adolescente mediante perforaciones óseas extrarticulares, una mejora clínica del dolor anterior, registrado mediante la Escala Visual Analógica (8 a 2 y 7.6 a 2), así como una disminución en las cifras de presión intraósea (41 mm Hg a 25 mm Hg y de 43.3 mm Hg a 24.1 mm Hg, respectivamente) (30 y 31). Tras el análisis de los buenos resultados clínicos obtenidos, similares en ambos estudios, observamos que la selección de los pacientes se realizó mediante un test de provocación del dolor, bajo anestesia local, mediante la infusión de suero salino hasta alcanzar una presión intraósea de 250 mm Hg, pudiendo generar un importante sesgo de selección de los casos. Por otra parte, la técnica de medición se realizó mediante agujas canuladas de 1.8 mm que, según nuestra experiencia, puede alterar los registros de presión debido a la obstrucción del orificio así como por la fuga de líquido. Por último, estos estudios obtuvieron también una mejoría clínica no justificada en la rótula no tratada y quizás el seguimiento de 1 año puede ser escaso debido a que, en estudios realizados tras osteotomías rotulianas, se obtuvieron malos resultados clínicos tras seguimientos de 3 a 5 años tras buenos resultados a corto plazo (5).

En nuestro estudio, tras la realización de perforaciones extrarticulares en la rótula caso (izquierda) se observó, en el grupo sometido a traumatismo controlado, es decir, sometido a un incremento iatrogénico de presión intraósea, que no se producía una disminu-

ción en las cifras de presión tanto en la medición realizada de forma inmediata a la descompresión como a las 10 semanas de la misma. Por otra parte, en el grupo sin traumatismo controlado, se observó tras el incremento descrito en la medición a las 6 semanas, un aumento discreto en las cifras de presión en la medición realizada de forma inmediata tras las perforaciones pero con una normalización del mismo tras la medición a las 10 semanas. Así, a la vista de los resultados obtenidos podemos concluir la ineficacia de las perforaciones como método de disminución de la presión intraósea. Por otro lado, el aumento de la presión observado tras la primera medición de presión en rótulas no sometidas a traumatismo controlado hace pensar que la propia técnica constituye una agresión, que puede desencadenar a largo plazo alteraciones degenerativas en el hueso subcondral de la rótula, y por ello, ser cuestionable como instrumento diagnóstico en la práctica clínica con humanos.

Finalmente, estos resultados obtenidos en las cifras de presión intraósea en la rótula, están en concordancia con otros trabajos experimentales en ovejas realizados por Simank mediante perforaciones óseas en caderas con brocas de 4 mm donde observó que las cifras de presión disminuían de forma inmediata pero a la tercera semana no existían diferencias de presión respecto a los valores preoperatorios. En la cadera control se colocó un dilatador reabsorbible para prolongar los efectos de la descompresión, no observándose diferencias significativas entre las presiones en las caderas con dilatador y sin él. Esto se justificaba desde el punto de vista anatomopatológico por el hematoma, que ya la primera semana, rellenaba el canal óseo y posteriormente se transformaba en tejido fibroso y hueso neoformado sellando el canal creado (32).

Conclusiones. Los resultados obtenidos en nuestro trabajo de investigación, donde las cifras de presión no sufren un descenso significativo tras las perforaciones óseas y los hallazgos histológicos no muestran capacidad de regeneración del cartilago, están en concordancia con trabajos de la literatu-

ra donde demuestran que los canales óseos realizados se rellenan de un hematoma, tejido fibrinoide y osteoide que impide una disminución mantenida de la presión intraósea, así como una ausencia de capacidad de regeneración del cartílago.

De este modo, la respuesta clínica de disminución del dolor tras las perforaciones es muy discutida, si bien deja abierta una

puerta de investigación, tanto en la búsqueda de métodos de validación de presión intraósea en humanos, como la relación existente entre la causalidad de un dato objetivo como la disminución de la presión con el dato subjetivo de disminución del dolor, en aras a conseguir un método quirúrgico no agresivo para el tratamiento del síndrome femoropatelar. ■■■■■

Bibliografía

- Fernández E, Sala D, Gomar F.** Relación entre condromalacia rotuliana y el aumento de presión intraósea. Modelo experimental en oveja. Tesis. Universidad de Valencia. 2002
- Björkström S, Goldie IF, Wetterquist H.** Intamedullary pressure of the patella in chondromalacia. *Arch Orthop Trauma Surg* 1980; 97:81-8
- Bünger C, Harving S, Bunge EH.** Intraosseous pressure in the patella in relation to simulated joint effusion and knee position: an experimental study in puppies. *Acta Orthop Scand* 1982; 53:745-51
- Ficat P, Hungerford DS.** Disorders of the patellofemoral joint. Masson Eds. New York; 1977
- Hejgaard N, Arnoldi CC.** Osteotomy of the patella in the patellofemoral pain syndrome. The significance of increased intraosseous pressure during sustained knee flexion. *Int Orthop* 1984; 8:189-94
- Dye SF.** An evolutionary perspective of the knee. *J Bone Joint Surg* 1987; 69A:976-83
- Reiman I, Christensen SB.** A histological demonstration of nerves in subchondral bone. *Acta Orthop Scand* 1977; 48:345-8
- Badalamente MA, Cherney SB.** Periosteal and vascular innervation of the human patella in degenerative joint disease. *Semin Arthritis Rheum* 1989; supl 4(2):61-6
- Levine D, Clark R, Devor M.** Intraneuronal substance P contributes to the severity of experimental arthritis. *Science* 1984; 226:547-9
- Hunter W.** On the structure and diseases of articulating cartilages. *Clin Orthop* 1995; 317:3-6
- Graf J, Christophers R, Schneider U, Niethard FU.** Chondromalacia of the patella and intraosseous pressure. A study of 43 patients. *Z Orthop Ihre Grenzgeb* 1992; 130:495-500
- Radin EL, Paul IL.** Response of joints to impact loading. *In vitro wear. Arthritis Rheum* 1971; 14:356-62
- Weightman BO, Freeman MAR, Swanson SAV.** Fatigue of articular cartilage. *Nature* 1973; 24:303-4
- Johnson GR, Dowson D, Wright V.** The fracture of articular cartilage under impact loading. Third Leeds-Lyon Symposium on Tribology; 1976. p. 113
- Repo RU, Finlay JB.** Survival of articular cartilage after controlled impact. *J Bone Joint Surg* 1997; 59A:1068-76
- Zimmerman NB, Smith D, Pottenger L, Cooperman D.** Mechanical disruption of human patellar cartilage by repetitive loading in vitro. *Clin Orthop* 1988; 229:302-7
- Maquet P.** Advancement of the tibial tuberosity. *Clin Orthop* 1976; 115:225-30
- Ferguson AB, Brown TD, Fu TH, Rutkowski R.** Relief of patellofemoral contact stress by anterior displacement of the tibial tubercle. *J Bone Joint Surg* 1979; 61(A):159-66
- Lord G, Samuel P, Gory M.** L'osteotomie tibial en "crosse de hockey". *Rev Chir Orthop* 1977; 63:397-401
- Balimont P, Van Elegem P.** Advancement transplantation or the Emslie-Maquet operation in femoropatellar pathology. *Acta Orthop Belg* 1980; 46: 49-55
- Fulkerson JP.** Anteromedialization of the tibial tuberosity for patellofemoral malalignment. *Clin Orthop* 1983; 177:176-81
- Morscher E.** Osteotomy of the patella chondromalacia. *Arch Orthop Trauma Surg* 1978; 92:139-47
- Arnoldi CC.** Physiology and pathophysiology of the venous puma of the clan. In: *Controversies in the Management of Venous Disorders.* Eklöf B, Gjöres JE, Thulesius O, Bergqvist D, Eds. Butterworths. London, Boston, Sydney, Singapore, Toronto, Wellington; 1989, p. 6-237
- Yunta A.** Osteotomías rotulianas. En *Vaquero J.* "Tratamiento quirúrgico de la artrosis femoropatelar". Ed. Masson, S.A. Barcelona; 2002, p. 39-50
- Nerubay J, Katnelson A.** Osteotomy of the patella. *Clin Orthop* 1986; 207:103-7
- Arriaza R, Vaquero J.** Estudio experimental de las presiones femoropatelares tras la osteotomía de adelgazamiento de la rótula. *Rev Orthop Traum* 1991; 35:113-8
- Barberá ED, Martínez L.** Osteotomía de adelgazamiento de patela en artrosis patelofemoral. Resultados funcionales y radiográficos. *Acta Ortopédica Mexicana* 2003; 17:273-80
- Wolter D, Ratusinski CH.** Extraarticulares fcherförmiges aufbohren der patellaspongiosa bei der chondropathia patellae. *Unfallchirurg* 1945; 88:425-31
- Glötzer W.** Die intraossre druckmessung an der patella. Theoretische grundlagen-tieexperimentelle untersuchungen. Teil I *Unfallchirurg* 1993; 96:265-70
- Schneider U, Breusch SJ, Thomsen M, Graf J, Niethard FU.** A new concept in the treatment of anterior knee pain: patellar hypertension syndrome. *Orthopaedics* 2000; 23:581-6
- Miltner O, Siebert CH, Schneider U, Niethard FU, Graf J.** Patellar hypertension syndrome in adolescence: a three-year follow up. *Arch Orthop Trauma Surg* 2003; 123:455-9
- Simank HG, Graf J, Kerber A, Wiedmaier S.** Long-term effects of core decompression by drilling. Demonstration of bone healing and vessel ingrowth in an animal study. *Acta Anat* 1997; 158:185-91