

# Fracturas intraoperatorias en las artroplastias totales de rodilla

## Intraoperative fractures in total knee arthroplasty

A. GUTIÉRREZ GOYENECHÉ, M. T. CAMPOS POLO, M. QUILES GALINDO.

SERVICIO DE CIRUGÍA ORTOPÉDICA Y TRAUMATOLOGÍA. HOSPITAL UNIVERSITARIO INFANTA CRISTINA. BADAJOZ.

**Resumen.** Revisamos tipos, mecanismo de producción, tratamiento y resultados de las fracturas intraoperatorias durante la realización de artroplastia total de rodilla. Tuvimos 18 fracturas de 2520 artroplastias, por artrosis en varo en 16 y en valgo en 2. Todos los implantes fueron estabilizados posteriores. El cóndilo femoral interno se fracturó 4 veces y el externo 2. La tibia se fracturó en la parte medial en 8 casos e inmediatamente medial a la tuberosidad tibial anterior en 4. El mecanismo de producción de fractura femoral fue al impactar el componente femoral o reducir los componentes; en la tibia, al realizar el hueco para la quilla o impactar el componente. El tratamiento fue: fijación con cemento solamente, fijación con agujas de Kirschner o tornillos. Se evitó cargar durante las siguientes 6-8 semanas, pero la rehabilitación comenzó inmediatamente. A los dos años o más de seguimiento no había diferencia con las artroplastias sin fractura.

**Summary.** The purpose of this study was to review types, production mechanisms, treatment and results of ours intraoperative fractures during primary total knee arthroplasty. We had 18 fractures in 2520 primary knee arthroplasties, 16 with varus deformities and valgus in another 2. One patient had corticoids, 15 had overweight and 2 morbid obesity. All implants were posterior stabilised. Type of fracture: 4 were of the medial femoral condyle and 2 lateral; the medial tibial condyle in 8 and on the anterior cortex medial to tibial tuberosity in 4. Mechanism of injury in the femur was while impacting the components or when the trial reduction was performed; in the tibia during the making of the keel house or meanwhile impacting the implants. Treatment: Cement, Kirschner wire or screws. Partial weight bearing was advised for 6-8 weeks. All fractures united. At the last follow-up of two or more years no complaints were found.

**Introducción.** Los resultados de las artroplastias totales de rodilla han demostrado una supervivencia superponible a las artroplastias de cadera. A medida que aumenta el número de intervenciones también lo hacen las complicaciones.

Las fracturas, como complicación en las artroplastias totales de rodilla, pueden ocurrir bien durante o después de la cirugía, secundarias a traumatismos que pueden tener influencia en el resultado de la artroplastia. La mayoría de las fracturas que se han pu-

blicado (1-8) pueden clasificarse en femorales, tibiales y rotulianas.

En este artículo revisamos las fracturas intraoperatorias durante la realización de las artroplastias totales de rodilla primarias, estudiando los tipos, mecanismos de producción, tratamiento y resultados de las mismas.

**Material y métodos.** Hemos tenido, hasta Diciembre de 2005, 18 fracturas intraoperatorias en 2520 artroplastias totales

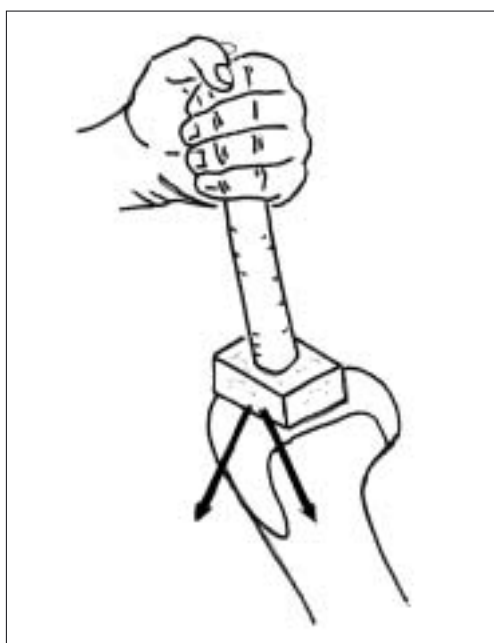
**Correspondencia:**

M<sup>a</sup> Teresa Campos Polo  
Calle Felipe Checa, 40-1<sup>a</sup>A  
06001 BADAJOZ  
campospolomaite@gmail.com

**Tabla 1.** Datos de los pacientes

Paciente	Edad	Sexo	Peso en Kg	Altura en cm	Deformidad	Lado	Localización	Fijación	Años seguimiento
1	71	M	81	169	Varo	Izquierdo	Tibia	3 tornillos	2
2	66	M	123	153	Valgo	Derecho	Tibia	Cemento	4
3	75	M	96	159	Varo	Derecho	Fémur	2 tornillos	4
4	76	M	78	142	Valgo	Izquierdo	Tibia	Un tornillo	2
5	76	M	82	155	Varo	Derecho	Tibia	Un tornillo	2
6	71	H	80	152	Varo	Derecho	Fémur	Un tornillo	14
7	76	M	73	144	Varo	Izquierdo	Fémur	Una aguja de Kirschner que se retira al fraguar el cemento	2
8	74	M	90	156	Varo	Izquierdo	Fémur	Un tornillo	2
9	74	M	89	150	Varo	Izquierdo	Tibia	Cemento	3
10	63	M	91	156	Varo	Izquierdo	Tibia	Cemento	7
11	62	M	91	149	Varo	Derecho	Tibia	Cemento	6
12	70	M	85	152	Valgo	Derecho	Fémur	2 agujas de Kirschner, que se retiraron al año por emigración	2
13	66	M	102	154	Varo	Izquierdo	Tibia	Cemento	2
14	79	M	64	142	Varo	Derecho	Tibia	Un tornillo	3
15	76	M	91	148	Varo	Derecho	Fémur	Cemento	2
16	68	M	55	150	Varo	Derecho	Tibia	Vástago	2
17	72	M	115	150	Varo	Izquierdo	Tibia	Cemento	2
18	74	M	95	152	Varo	Izquierdo	Tibia	Cemento	2

M: mujer  
H: hombre

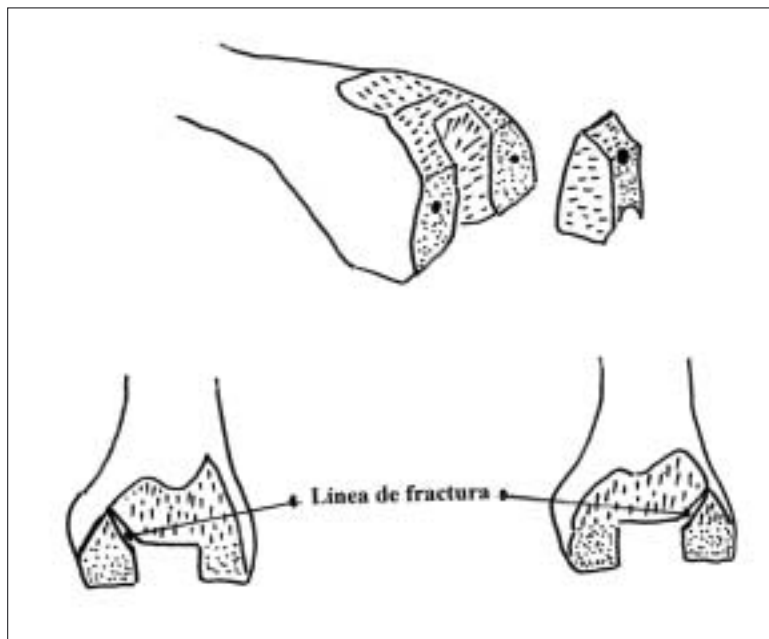


**Figura 1.** Tanto el cóndilo interno como el externo están en peligro de fractura si la introducción del componente femoral de prueba o el definitivo si no se hace de forma centrada.

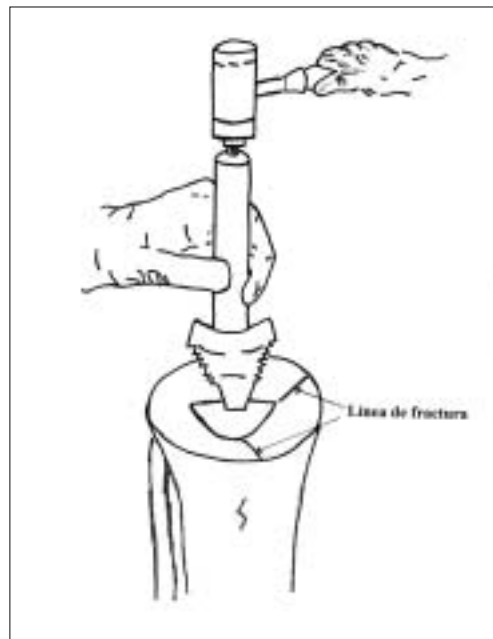
de rodilla primarias en nuestro servicio, en 17 mujeres y 1 hombre (Tabla 1). La artrosis fue la causa de la indicación de la artro-

plastia en todos ellos, con deformidad en varo en 16 y en valgo en otros 2. Presentaban sobrepeso 15 de ellos, y 2 obesidad mórbida; una paciente se encontraba en tratamiento con corticoides por una insuficiencia respiratoria crónica. En nuestro servicio se usó la prótesis Insall-Bustein I, posteriormente la Insall-Buertein II y recientemente la Nex-Gen PS Legacy; todas ellas tienen en común la sustitución del ligamento cruzado posterior y la necesidad de realizar resección ósea en el espacio intercondíleo. De los casos complicados con fractura es 12 pacientes se implantó la prótesis Insall-Buertein II y la Nex-Gen Legacy en los 6 restantes. El lado afecto fue el derecho en 9 casos y el izquierdo en otros 9. No detectamos ninguna fractura que pasara desapercibida durante la intervención y se pusiera de manifiesto en las radiografías postoperatorias.

**Resultados.** Las fracturas ocurrieron en 6 casos en el fémur: 4 en el cóndilo medial y 2 en el lateral; doce tuvieron lugar en la ti-



**Figura 2.** La fractura suele producirse desde el espacio intercondíleo hacia dentro o hacia fuera, después de haber extirpado el fragmento óseo necesario para el implante femoral de la prótesis estabilizadora posterior.



**Figura 3.** Al hacer la quilla de fijación tibial o al martillar la bandeja tibial de prueba o la definitiva puede fracturarse la tibia proximal.

bia: 8 en el platillo interno y 4 en la cortical anterior, medial a la tuberosidad tibial. No se produjeron fracturas de la rótula, que sustituimos en todos los casos.

El mecanismo de producción en el fémur fue al impactar el componente femoral (Figs. 1 y 2), el de prueba o el definitivo, en 5 pacientes y al reducir la rodilla con los componentes de prueba en 1. En la tibia, en 10 casos se produjo al cementar el componente tibial y en 2 al realizar el acabado de la quilla (Fig. 3)

En todos los casos el desplazamiento fue mínimo.

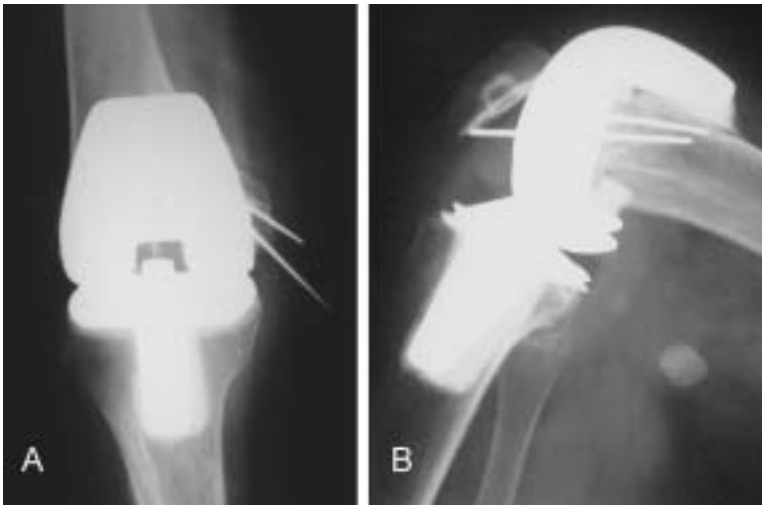
Las fracturas de fémures trataron de la siguiente manera: una de ellas bastó con la sola cementación del componente femoral; otra se fijó temporalmente con dos agujas de Kirschner, que se retiraron una vez cementado el componente femoral; dos se estabilizaron de forma definitiva con 2 agujas de Kirschner (Fig 4), otra con 1 tornillo (Fig. 5) y la restante con 2 tornillos. En las fracturas de la meseta tibial: en 7 casos se utilizó la cementación como fijación; 4 se fijaron con uno o más tornillos (Fig. 6) y en la otra se colocó vástago tibial debido a la dificultad para la fijación (Fig. 7).

En las radiografías post-operatorias, tanto en las fracturas fijadas con cemento como en aquellas fijadas con osteosíntesis, no se apreciaron las líneas de fractura y por tanto, saber su evolución en cuanto al tiempo de la consolidación, no fue posible.

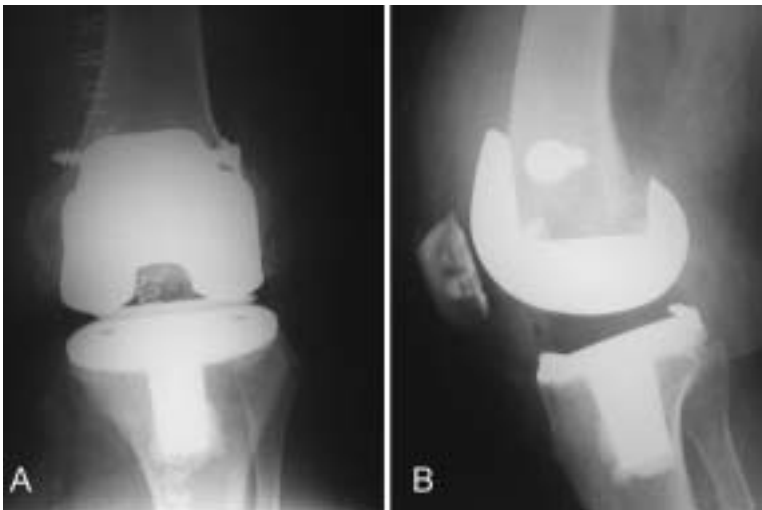
El tratamiento rehabilitador post-operatorio no varió con respecto a los pacientes en los que no se produjo fractura, excepto en el apoyo, que fue parcial durante las primeras 6-8 semanas.

En una fractura de cóndilo femoral fijada con agujas de Kirschner, éstas emigraron y hubo que extirparlas. A los dos años de seguimiento, como mínimo, no había sintomatología relacionada con la fractura.

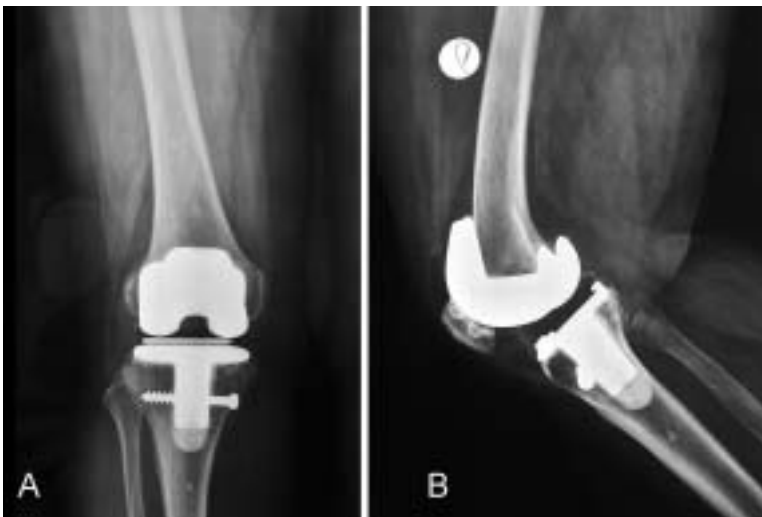**Discusión.** Según Hanssen y Stuart (1) las fracturas de tibia periprotésicas pueden clasificarse según 3 factores primarios: a) el momento de producirse la fractura (intra-operatoria o post-operatoria), b) la localización anatómica de ella y c) según el estado de la prótesis (bien fijada o aflojada). Estos autores clasifican las fracturas de la tibia en fracturas del platillo (tipo I), adyacente al vástago o quilla (tipo II), distal al vástago o quilla (tipo III) y de la tuberosidad tibial (tipo IV).



**Figura 4.** A: Radiografía anteroposterior en flexión para mostrar las agujas de Kirschner que fijan la fractura del cóndilo femoral interno. B: Se aprecia el desplazamiento secundario de una de las agujas que hubo que retirar.



**Figura 5.** Radiografías de la fractura del cóndilo femoral externo, fijada con un tornillo.



**Figura 6.** Radiografías de la fractura de meseta tibial interna fijada con un tornillo.

Lewis y Rorabeck (2) clasifican las fracturas periprotésicas de fémur en fracturas sin desplazar (tipo I), desplazadas con la prótesis estable (tipo II) y desplazadas o no pero con aflojamiento de la prótesis.

Lombardi y cols. (3) publican 41 fracturas de localización intercondílea intra-operatorias, en 1430 artroplastias, 5 de ellas desplazadas que necesitaron fijación interna y en 4 casos un vástago de extensión. Insall y Haas (4) señalan como fractura intra-operatoria la de uno de sus cóndilos, la perforación de la cortical anterior producida por la guía de alineación. Hernigou y cols. (5) publicaron 12 fracturas del fémur intra-operatorias en 617 artroplastias. Gliatis y cols. (6) informaron de un caso de fractura supracondílea intra-operatoria al reducir la prótesis en la que se había realizado una resección excesiva del fémur anterior.

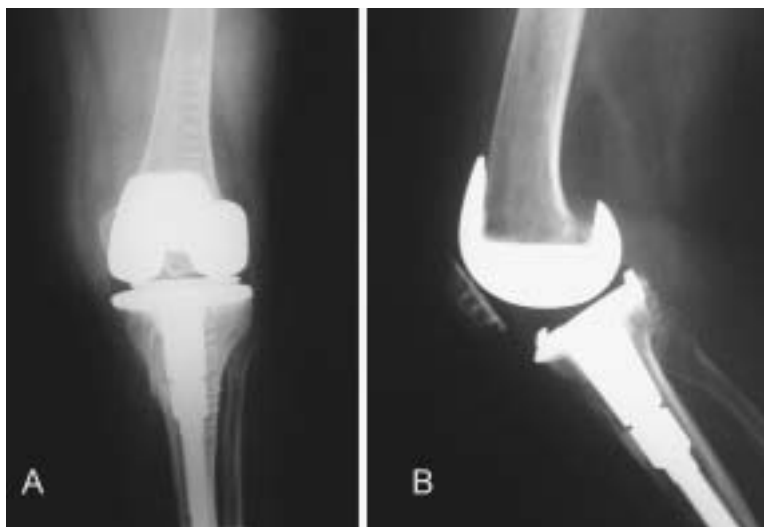
Las fracturas condilares son predominantemente mediales y suelen verse en las prótesis con sustitución del ligamento cruzado posterior, por el corte del cajetín intercondilar, que deja en peligro los dos cóndilos si éste se realiza desplazado hacia la parte medial o lateral, con colocación del componente femoral en posición medial o lateral, al impactar el componente femoral o con una fuerza excesiva (7).

Se han descrito fracturas diafisarias por el uso de la guía centromedular, pero son más frecuentes en las revisiones (7).

Felix y cols. (8) tuvieron 10 fracturas tipo I durante la realización de artroplastias primarias. Aconsejan la fijación interna y, en ocasiones, utilizar un vástago para evitar fuerzas que pasen por el foco de fractura. En nuestros casos, igualmente, todas ellas fueron del tipo I; con desplazamiento de poca importancia, en 7 de ellas sólo necesitaron la fijación que proporciona la cementación, en el resto se usó la fijación interna o el vástago. Los demás tipos suelen darse en el postoperatorio o en casos de revisión al retirar el cemento.

En la literatura no hemos encontrado fracturas de rótula intra-operatorias en artroplastias primarias, aunque, sin embargo, son frecuentes durante las revisiones.

Las fracturas que se producen durante la colocación de una artroplastia total de rodilla no son tan difíciles de tratar como aquéllas que tienen lugar en el postoperatorio. Ninguna de las fracturas que hemos tenido ha sido conminuta y el desplazamiento fue mínimo, no requiriendo en 8 casos más fijación que la proporcionada por la cementación de los componentes. Además, estas fracturas no están asociadas a traumatismos de las partes blandas. La fijación interna ayuda a dar estabilidad a la fractura, no alterando de esta forma la de los componentes, por tanto, no debe cambiarse la pauta postoperatoria de fisioterapia, salvo evitar el apoyo durante las primeras semanas postoperatorias. ■■■■■



**Figura 7.** Radiografías de la fractura de la meseta tibial interna tratada con el uso de un vástago. Se observa el trazo de fractura.

## Bibliografía

- Hanssen AD, Stuart MJ.** Treatment of periprosthetic tibial fractures. *Clin Orthop* 2000; 380:91-8.
- Lewis PL, Rorabeck CH.** Periprosthetic fractures. En *Revision total knee arthroplasty*, Engh GA y Rorabeck CH editors. Baltimore: Williams and Wilkins; 1997. p. 275-95.
- Lombardi AV, Mallory TH, Waterman RA, Eberle RW.** Intercondylar distal femoral fracture An unreported complication of posterior-stabilized total knee arthroplasty. *J Arthroplasty* 1995; 10:643-50.
- Insall JN, Haas SB.** Complications of total knee arthroplasty. En *Surgery of the knee*, Insall JN, Windsor RE, Scott WN, Kelly MA, Aglietti P. editors, New York: Churchill Livingstone; 1993. p. 891-934.
- Hernigou P, Mathieu G, Filippini P, Demoura A.**

Facteurs du risqué de fracture du fémur distal dans les prothèses totales. *Rev Chir Orthop Reparatrice Appar Mot* 2006; 92:140-7.

**6. Gliatis J, Panagiotis M, Panagiotopoulos E, Lambiris E.** Midterm results of treatment with a retrograde nail for supracondylar periprosthetic fractures of the fémur following total knee arthroplasty. *J Orthop Traum* 2005; 19:164-70.

**7. Rorabeck CH, Taylor JW.** Periprosthetic fractures of the femur complicating total knee arthroplasty. *Orthop Clin North Am* 1999; 30:265-77.

**8. Felix NA, Stuart MJ, Hanssen AD.** Periprosthetic fractures of the tibia associated with total knee arthroplasty. *Clin Orthop* 1997; 345:113-24.