

# Tratamiento de la pseudoartrosis de fracturas intertrocantéreas: a propósito de dos casos

## Treatment of non-union of intertrochanteric fractures: two cases report

JR. VARELA-EGOCHEAGA, MA. SUÁREZ-SUÁREZ, M. FERNÁNDEZ-VILLÁN, A. MURCIA-MAZÓN.

SERVICIO DE CIRUGÍA ORTOPÉDICA Y TRAUMATOLOGÍA. HOSPITAL DE CABUEÑES, GIJÓN

**Resumen.** Las fracturas intertrocantéreas se tratan en la mayoría de los casos mediante fijación interna con una tasa de éxitos cercana al 100%. En el caso de fracaso se puede optar por la re-osteosíntesis o por la reconversión a artroplastia de cadera. Se presenta un caso de cada solución. Caso 1: paciente 69 años que presenta fractura pertrocantérea intervenida mediante sistema cefalomedular con defectos técnicos; pseudoartrosis a los 10 meses, rescate con el mismo sistema de fijación interna a foco cerrado y percutáneo con buen resultado y sin necrosis aséptica tras cuatro años de seguimiento. Caso 2: paciente 43 años con fractura pertrocantérea intervenida mediante sistema cefalomedular que presenta "cutout" a los 16 meses, es reintervenido mediante la colocación de una artroplastia total de cadera híbrida. Se realiza revisión de la bibliografía existente sobre el tema.

**Summary.** Most intertrochanteric fractures can be treated successfully with internal fixation. Nevertheless, in a small percentage of patients, the fracture fails to heal. The two mains treatment options are internal fixation of the ununited fracture or salvage treatment with a hip arthroplasty. We present one case of each treatment. Case 1: female 69 years old with intertrochanteric fracture treated by cephalomedullary internal fixation system, ten months later the fracture didn't heal. She was re-operated with same internal fixation system without fracture exposure and fracture healed. Case 2: male 43 years old with intertrochanteric fracture treated with cephalomedullary system, 16 months later it was ununited. It was salvaged with hybrid total hip arthroplasty. A is done bibliography reiew.

### Correspondencia:

José Ramón Varela Egocheaga.  
Servicio de C.O.T. Hospital de  
Cabueñes.  
C/Camino de los Prados s/n  
33394 Gijón. Asturias  
varelaegocheaga@yahoo.es

**Introducción.** Las fracturas intertrocantéreas de cadera afectan preferentemente a pacientes ancianos con una calidad de vida característicamente más limitada que aquellos que sufren fractura del cuello femoral (1). La mayoría de estas fracturas se tratan mediante reducción y fijación interna con excelentes resultados; sin embargo, en un porcentaje del 1-2% de los casos, este tipo de tratamiento no consigue la consolidación de la fractura (2,3).

Los posibles factores etiológicos invocados para explicar la no consolidación de una fractura intertrocantérea son: un patrón de fractura inestable, conminuto o con

afectación de la cortical postero-medial; reducción y/o fijación subóptima de la fractura; y mala calidad ósea para soportar la osteosíntesis (4).

Aunque la mayoría de los casos son fácilmente detectables, en algunas ocasiones el diagnóstico de la pseudoartrosis de cadera puede ser difícil; en la mayoría de los pacientes se aprecia dificultad para la deambulación o imposibilidad para la misma acompañado de dolor muchos meses después de la cirugía.

En muchos casos es suficiente la radiografía simple para el diagnóstico pero en ocasiones es necesario recurrir a la tomo-

grafía axial computerizada con el fin de detectar la pseudoartrosis y conseguir información del hueso remanente que permita planificar una táctica terapéutica.

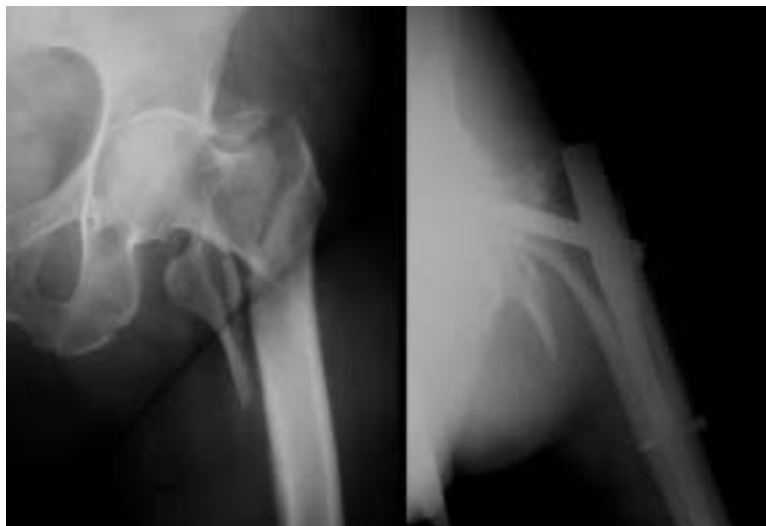La pseudoartrosis de las fracturas intertrocanterea provoca en el paciente una profunda discapacidad funcional y dolor. Las posibilidades terapéuticas en estos casos se reducen a dos si exceptuamos el conservador para pacientes críticos: una nueva osteosíntesis o la artroplastia total de cadera.

**Caso nº 1.** Paciente mujer de 69 años de edad sin antecedentes personales de interés, que acude a Urgencias refiriendo caída casual en la calle con traumatismo sobre extremidad inferior izquierda seguido de dolor e impotencia funcional para la marcha. A la exploración se aprecia actitud del miembro inferior izquierdo en rotación externa máxima y acortamiento con dolor al intento de movilización. En la radiografía se aprecia una fractura pertrocanterea que se clasifica como tipo A2.3 de la AO/OTA (Fig. 1 Izq.), siendo ingresada para tratamiento quirúrgico.

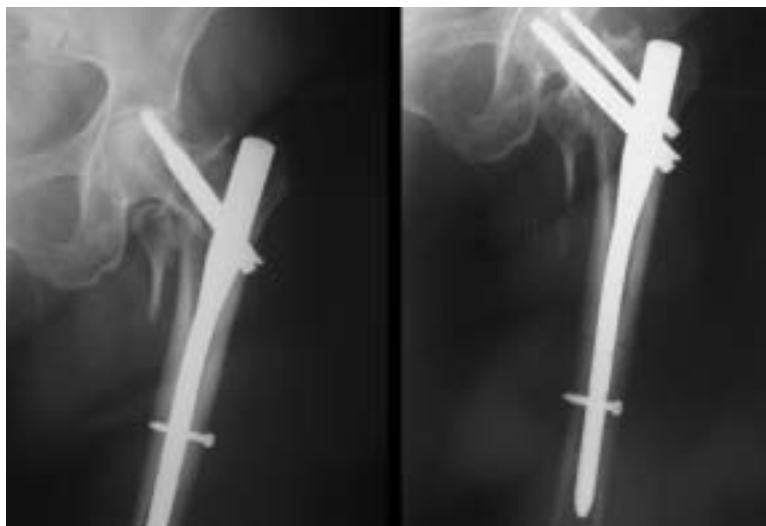
Tras estudios preoperatorios se procede a intervención quirúrgica realizándose osteosíntesis estable mediante un dispositivo cefalomedular (PFN Synthes®); como se puede apreciar en la figura 1 derecha, la reducción no es óptima: la fractura se fija en varo lo que impide la colocación del tornillo superior del sistema; resultando en una fijación interna con una estabilidad rotatoria subóptima.

Diez meses después el paciente permanece con dolor y presenta dificultad para la deambulación con la imagen radiográfica de la figura 2 izquierda. Al tratarse de una paciente colaboradora y sin signos de coxartrosis se decide intentar una nueva osteosíntesis con el mismo sistema intentando corregir los defectos de la cirugía previa.

En esta ocasión, se produce a la colocación de un sistema cefalomedular (PFN Synthes®) más largo; cerrado; fresado para aportar injerto autólogo; y, para corregir el varo de la fractura, una vez introducido el clavo y antes de introducir el tornillo cefálico, se procede a realizar abducción del



**Figura 1.** Caso 1. Izquierda: Paciente 69 años, fractura pertrocanterea A2.3 AO/OTA. Derecha: Osteosíntesis mediante PFN. Fractura en varo, un solo tornillo cefálico, no tornillo diafisario.

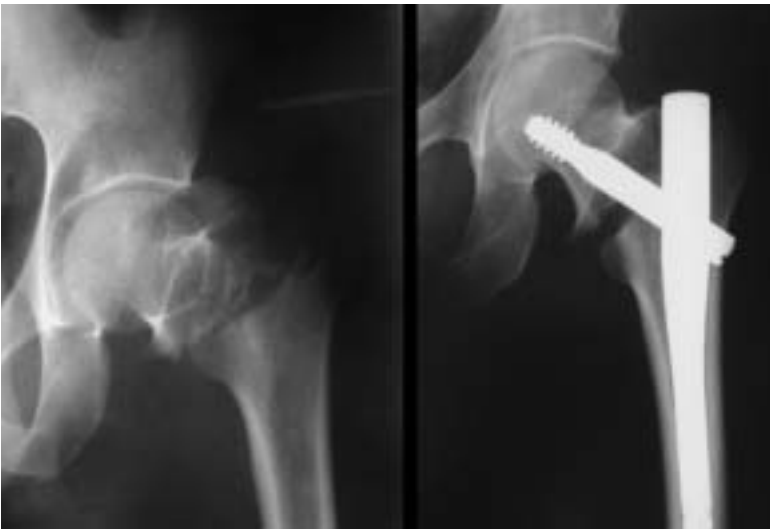

**Figura 2.** Caso 1. Izquierda: Rx a los 10 meses, pseudoartrosis con protrusión tornillo cefálico. Derecha: Reosteosíntesis con PFN más largo, corrección del varo y colocación de dos tornillos en el cuello y otro en la diafisis.

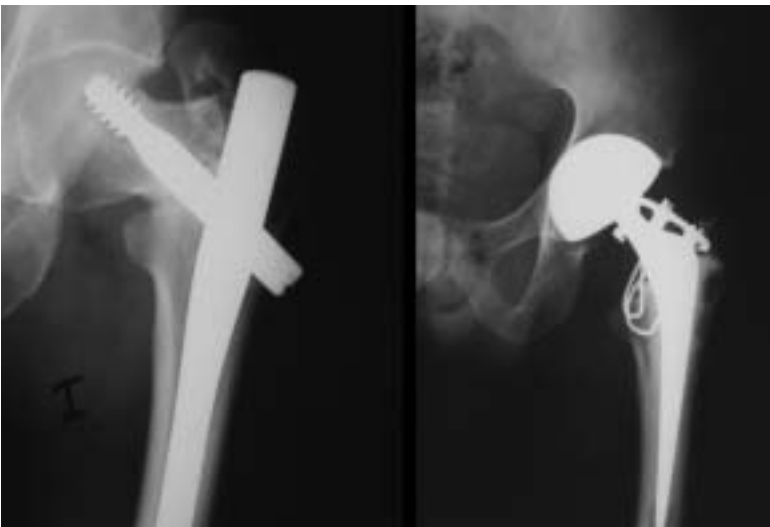miembro consiguiendo el ángulo cervicodiafisario correcto. Se colocan dos tornillos cefálicos y uno diafisario (Fig. 2 Dch.).

Se permite a la paciente deambulación con apoyo de dos muletas al tercer día y el alta se produce a la semana de la cirugía. La fractura consolidó y tras 4 años de seguimiento la paciente se encuentra asintomática y deambula sin apoyo, sin signos de necrosis aséptica.

**Caso nº 2.** Paciente varón de 43 años con antecedentes personales de hipertensión arterial, ex-adicto a drogas por vía parenteral, virus hepatitis C positivo, VIH positivo, tu-



**Figura 3.** Caso 2. Izquierda: Varón 43 años, fractura pertrocanterea A3.2 AO/OTA. Derecha: osteosíntesis mediante clavo Gamma. Distracción foco fractura.



**Figura 3.** Caso 2. Izquierda: pseudoartrosis con "cutout". Derecha: rescate mediante artroplastia total de cadera híbrida con cerclaje el trocánter mayor.

berculosis y neumonías de repetición. Acude a Urgencias refiriendo caída casual en calle con traumatismo sobre el miembro inferior izquierdo seguido de dolor e impotencia funcional para la deambulación. A la exploración se aprecia actitud del miembro inferior izquierdo en rotación externa y acortamiento con dolor al intento de movilización. En la radiografía se aprecia una fractura pertrocanterea tipo A3.2 de la AO/OTA (Fig. 3 Izq.).

Se interviene quirúrgicamente realizándose osteosíntesis estable mediante sistema cefalomedular (Gamma Stryker-Howmedi-

ca®) con el resultado radiográfico que se puede ver en la figura 3 derecha. Se puede apreciar que existe una distracción en el foco de fractura.

Un año después el paciente refiere dolor e impotencia para la deambulación, tras el estudio radiográfico pertinente se detecta fracaso en la consolidación (Fig. 4 Izq.) con un fenómeno de "cutout" del tornillo cefálico. Se decide el rescate de esta pseudoartrosis mediante la colocación de una prótesis total de cadera híbrida con cerclaje del trocánter mayor (Fig. 4 Dch.). En la actualidad, 2 años después, el paciente se encuentra asintomático y deambulante.

**Discusión.** Las fracturas intertrocanterea consolidan con gran facilidad con una tasa muy baja de fracasos de consolidación, que no alcanza el 2%; las causas invocadas para explicar un fracaso de consolidación son: mala técnica quirúrgica, patrón de fractura inestable y mala calidad ósea.

En el caso nº 1 convergen dos de esos factores, mala técnica de reducción y fijación interna y un patrón de fractura claramente inestable. Por ello, pensando que la causa de la no consolidación era la mala reducción, se optó por una re-osteosíntesis. Quizás lo más interesante del caso sea haber recurrido al mismo sistema cefalomedular de fijación interna, ya que la mayoría de los autores utiliza sistemas extramedulares. Es de destacar el hecho de haber realizado la técnica cerrada y haber aportado injerto autólogo del propio fresa-do medular en vez de injerto de cresta ilíaca o similar. Por último el detalle técnico de realizar abducción tras la introducción del clavo creemos que es un método válido para conseguir un ángulo cérvico-diafisario correcto.

La no consolidación de una fractura intertrocanterea en un paciente joven es bastante infrecuente y, en la mayoría de los casos, la calidad del hueso permite indicar una nueva fijación interna. La mayoría de los autores recomienda una placa angulada de ángulo fijo o bien un tornillo deslizante acompañado de injerto óseo autólogo.

Dada la poca incidencia de pseudoartrosis en este tipo de fracturas existen pocos estudios publicados sobre el tema. Mariani y Rand (5) comunican los resultados de la osteosíntesis en 11 pacientes jóvenes (53 años) con una tasa de consolidación del 82% (9 de 11) a los 6 meses utilizando una gran variedad de implantes buscando el remanente óseo del cuello femoral. Wu y cols.(6) publican el resultado de la nueva osteosíntesis en 14 pacientes con fenómeno de "cutout" de tornillo deslizante de cadera. Todos ellos fueron tratados con un nuevo sistema de tornillo deslizante buscando el hueso remanente inferior al tornillo previo, cemento y osteotomía subtrocanterea valguizante con un 100% de consolidación a los 5 meses.

Sarathy y cols. (7) por su parte, realizan osteotomía valguizante con desplazamiento medial utilizando una placa de ángulo fijo a 130° en 7 pacientes con una tasa de éxitos del 85% (6 de 7). Por último Haidukewych y Berry (8) en una serie de 20 pacientes utilizan injerto óseo autólogo y placa de ángulo fijo con una tasa de éxitos del 95% (19 de 20).

En el caso 2 conviven una mala calidad ósea con un patrón aparentemente simple pero muy inestable, ya que se encuentra dañada la cortical externa de la región trocanterea. Creemos que la distracción del foco de fractura por si sólo no era suficiente para impedir la consolidación, ya que el tornillo deslizante debería permitir el colapso controlado de la fractura. En nuestra opinión el verdadero problema fue la rotación de la cabeza y el cuello alrededor del tornillo cefálico y creemos que con un sistema de fijación de la cabeza en doble eje la fractura hubiese consolidado. En cuanto al rescate mediante una prótesis de cadera en vez de una nueva osteosíntesis, optamos por este tipo de tratamiento dada la escasa colaboración del enfermo y la elevada edad biológica que presentaba el paciente.

La mayoría de los fracasos de consolidación de las fracturas intertrocantereas ocurren en pacientes ancianos con mala calidad de hueso en la zona proximal del fémur me-

dante fenómenos de "cutout" del tornillo cefálico. La decisión de realizar una nueva osteosíntesis o una reconversión a artroplastia total de cadera se basa en las características del paciente, el patrón de fractura, calidad del hueso remanente y estado de la articulación de la cadera. En los pacientes ancianos la artroplastia presenta más ventajas porque permite la carga precoz.

Cuando se decide realizar una artroplastia para rescatar una pseudoartrosis de una fractura intertrocanterea deben tenerse en cuenta algunas consideraciones; la primera es decidir si se opta por una artroplastia total o por una hemiarthroplastia. No es extraño que el tornillo que ha sufrido "cutout" dañe el acetábulo; en estas circunstancias, sobre todo cuando el paciente presenta artrosis previa, está indicada una artroplastia total de cadera. Cuando el cartílago articular no ha sufrido daños puede considerarse la colocación de una hemiarthroplastia.

Otra consideración de índole técnica es que la fractura y la osteosíntesis previa pueden facilitar la fractura de la diáfisis femoral, esto puede evitarse con la luxación cuidadosa previamente a la retirada del sistema de fijación interna (9). Se prefieren los implantes cementados dada la edad y la mala calidad ósea del paciente y se debe tener en cuenta que el calcar femoral puede faltar.

En cuanto al manejo del trocánter mayor, este suele ser problemático y es el foco de múltiples discusiones. La mayoría de los autores prefieren unirlo mediante grapas y cerclajes que permitan controlar la localización del glúteo mediano; sin embargo, en un porcentaje no desdeñable de pacientes es necesario una reconstrucción posterior por fracaso en la unión al fémur (10).

Existen pocas publicaciones sobre la reconversión a artroplastia total de cadera, Mariani y Rand (5) publican 9 pacientes tratados mediante artroplastia con un seguimiento de 6 años con mejoría funcional.

Stoffelen y cols (11) comunica un 75% de buenos y excelentes resultados con la reconversión a artroplastia de cadera. Mehlhoff y cols (12) publican sus resultados sobre 13 pacientes y sólo 5 presentan

buenos resultados, tres pacientes sufrieron luxación y dos de ellos revisión por inestabilidad.

Más recientemente Haidukewych y Berry han publicado un trabajo sobre 60 pacientes con una edad media de 78 años tratados mediante artroplastia de cadera; 32 fueron artroplastias totales y 27 bipolares. Supervivencia a los 7 años del 100% y a los 10 años del 88%, 2 fueron revisadas por aflojamiento, una luxación. Es importante recalcar que fue necesario la utilización del vástagos extralargos en un 65% de los casos.

En resumen podríamos decir que las fracturas intertrocantereaes son frecuentes en ancianos, la mayoría son subsidiarias de

tratamiento quirúrgico mediante reducción y fijación interna con casi 100% de consolidaciones. En el caso de presentarse un fracaso en la curación de la fractura las tácticas para el rescate son dos: re-osteosíntesis en pacientes jóvenes y artroplastia de cadera en pacientes ancianos con mala calidad de hueso. Creemos que es importante una técnica quirúrgica exigente, una correcta elección del implante y del paciente con el fin de garantizar el éxito de la cirugía primaria; y, en el caso de presentarse la no consolidación, debe evaluarse adecuadamente las características del paciente y de la fractura con el fin de optar por la mejor estrategia de rescate de la pseudoartrosis. ■■■■■

## Bibliografía

1. Lawton JO, Baker MR, Dickson RA. Femoral neck fractures: two populations. *Lancet* 1983; 2:70-2
2. Baumgartner MR, Solberg BD. Awareness of tipapex distance reduces failure of fixation of trochanteric fractures of the hip. *J Bone Joint Surg* 1997; 79B:969-71
3. Haidukewych GJ, Israel TA, Berry DJ. Reverse obliquity of fractures of the intertrochanteric region of the femur. *J Bone Joint Surg* 2001; 83A:643-50
4. Kyle RF, Cabanela ME, Russell TA, et al. Fractures of the proximal part of the femur. *Instr Course Lect* 1995; 44:227-53
5. Mariani EM, Rand JA. Nonunion of intertrochanteric fractures of the femur following open reduction and internal fixation: Results of second attempts to gain union. *Clin Orthop Rel Res* 1987; 218:81-9
6. Wu CC, Shih CH, Chen WJ, Tai CL. Treatment of femoral neck nonunions with a sliding compression screw: comparison with and without subtrocantalic valgus osteotomy. *J Trauma* 1999; 46:312-7
7. Sarathy MP, Madhavan P, Ravichandran KM. Nonunion of intertrochanteric fractures of the femur. *J Bone Joint Surg* 1995; 77B:90-2
8. Haidukewych GJ, Berry DJ. Salvage of failed internal fixation of intertrochanteric hip fractures. *Clin Orthop* 2003; 412:184-8
9. Haidukewych GJ, Berry DJ. Salvage of failed treatment of hip fractures. *J AAOS* 2005; 13:101-9
10. Haidukewych GJ, Berry DJ. Hip arthroplasty for salvage of failed treatment of intertrochanteric hip fractures. *J Bone Joint Surg* 2003; 85A:899-905
11. Stoffelen D, Haentjens P, Reynders P, et al. Hip arthroplasty for failed internal fixation of intertrochanteric and subtrocantalic fractures in the elderly patient. *Acta Orthop Belg* 1994; 60:135-9
12. Mehlhoff T, Landon GC, Tullos HS. Total hip arthroplasty following failed internal fixation of hip fractures. *Clin Orthop* 1991; 269:32-7