

# Resultados del tratamiento de la inestabilidad postdisectomia mediante artrodesis posterolateral lumbar

## Results of posterolateral lumbar arthrodesis in patients with inestability who had undergone previous lumbar discectomy

J.A. DELGADO RAMÍREZ\*, J.L. RUIZ ARRANZ\*, Y. SERRANO CONTRERAS\*\*

HOSPITAL ALTO GUADALQUIVIR. ANDUJAR. JAÉN\*. HOSPITAL COSTA DEL SOL MARBELLA. MÁLAGA\*\*.

**Resumen.** El mecanismo fisiopatológico por el cual, tras una discectomía en columna lumbar, se puede producir inestabilidad en este segmento de la columna, ha sido establecido en múltiples estudios y se encuentra en la bibliografía actual. Sin embargo, hay pocas publicaciones en la literatura que hagan referencia a los resultados de la artrodesis posterolateral lumbar en inestabilidad clínico-radiológica generada tras una discectomia lumbar. El propósito del presente estudio es valorar los resultados obtenidos en mejora de calidad de vida, en pacientes sometidos a artrodesis lumbar con tornillos pediculares en inestabilidad postdisectomia. La población estudiada se trató de 15 pacientes, 10 hombres y 5 mujeres con edades comprendidas entre 27 y 65 años, la selección de los pacientes además del antecedente de cirugía discal, se basó en la presencia de un cuadro clínico de inestabilidad unido a pruebas radiológicas estáticas, dinámicas y resonancia magnética, y por ultimo la ausencia de problemas de tipo laboral o psicológico, los datos se obtuvieron por entrevista personal y llamada telefónica, utilizando la escala de Oswestry y la escala analógica de Scott. Los resultados obtenidos fueron buenos ya que más del 90% de los pacientes refirieron mejoría en su calidad de vida. Se puede concluir que la artrodesis posterolateral con tornillos pediculares en inestabilidad postdisectomia, es una buena opción quirúrgica, con la cual se puede obtener mejoría del cuadro clínico del paciente.

**Summary.** The present study has the aim, the evaluation of results of posterolateral lumbar arthrodesis in patients who had undergone lumbar discal surgery failed because of appearance of inestability. Retrospective study in 15 patients with diagnosis inestabilidad postdiscectomy made by: clinical, static and dynamic x-ray and MRI, treated with posterolateral lumbar arthrodesis using pedicular screw. Ten male and five female of 27-64 years and average 46, we used the life quality scale Oswestry and Scott scale. The shortest follow up 3 years and longest 6 years. Our results were: time between discectomy and arthrodesis varied from 1 to 10 years, average 5 years, about: pain intensity, patients need analgesic because pain, help for activities, deambulation, sexual activity all of them improve. We had 3 cases with complication: 2 Pseudoarthrosis; one of them with clinical symptoms, the other one pain free. One case of deep infection of wound where surgical debridement was necessary. Finally Scott's scale prior to surgery punctuation was between 1-4. After between 8-10. Excepting 1 case with bad evolution. Conclusion: posterolateral lumbar arthrodesis with pedicular screw can be a good option of treatment in inestability postdiscectomy.

**Correspondencia:**  
 Jorge Delgado Ramírez  
 Hospital Alto Guadalquivir de Andujar  
 Avda. Blas Infante s/n. 23740 Andujar.  
 Jaén  
 Jadelgado@ephag.es

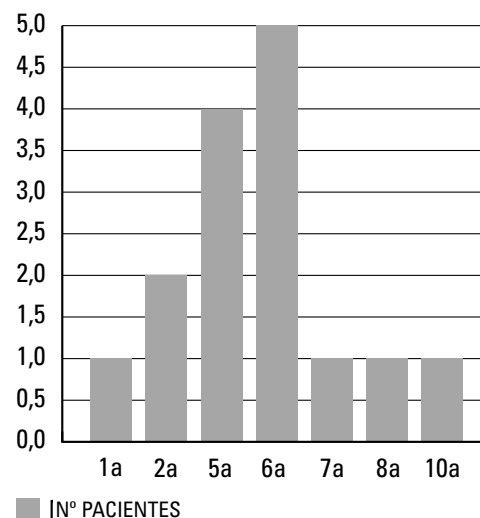
**Introducción.** Los fracasos de la discectomía, a corto, mediano o largo plazo, son debidos a múltiples fenómenos (1,2), entre los cuales se cuentan: errores técnicos, recidivas herniarias, fibrosis peridural (3), infección, discitis y aracnoiditis o bien en el desarrollo a corto o mediano plazo de una inestabilidad segmentaria postquirúrgica. Entendiendo por la misma como la pérdida de la capacidad de la columna para mantener la relación normal entre las vértebras, cuando son sometidas a presiones fisiológicas produciendo dolor o incapacidad(4).

Se ha realizado un estudio retrospectivo en 15 pacientes diagnosticados de inestabilidad segmentaria postcirugía discal y evaluado los resultados en mejoría de calidad de vida obtenidos con la realización en dichos pacientes de una artrodesis posterolateral en columna lumbar.

**Material y métodos.** Se realiza un estudio retrospectivo en 15 pacientes, diagnosticados por medio de cuadro clínico, radiografías estáticas, radiografías dinámicas y RMN, de inestabilidad segmentaria secundaria a discectomía, pertenecientes a los Hospitales Costa del Sol de Marbella y Alto Guadalquivir de Andújar. Todos fueron intervenidos por el mismo cirujano Diez eran hombres y 5 mujeres, en edades comprendidas entre 27 y 64 años con una media de 46. En todos ellos se realizó artrodesis posterolateral, con instrumentación pedicular. En 5 casos se artrodesaron dos espacios L4 a sacro, en 10 se fusionó un solo espacio, L4 a L5 en 4 casos y L5 a sacro en el resto. El seguimiento mínimo de estos pacientes fue de 3 años y el máximo de 6. La toma de datos y análisis de los mismos se basó: en la escala de calidad de vida de Oswestry y la escala analógica de Scott, estos datos se obtuvieron por entrevista personal ó llamada telefónica.

Hay que puntualizar, que en este trabajo no se pretende valorar si la discectomía a la que fueron sometidos los pacientes, previa a fusión, fue el procedimiento correcto, o debieron ser sometidos de entrada a una discectomía con artrodesis. Ninguna de las

Gráfica 1.  
 Tiempo entre 1ª y 2ª cirugía



discectomías previas a la cirugía de fusión lumbosacra se realizaron en los centros de estudio.

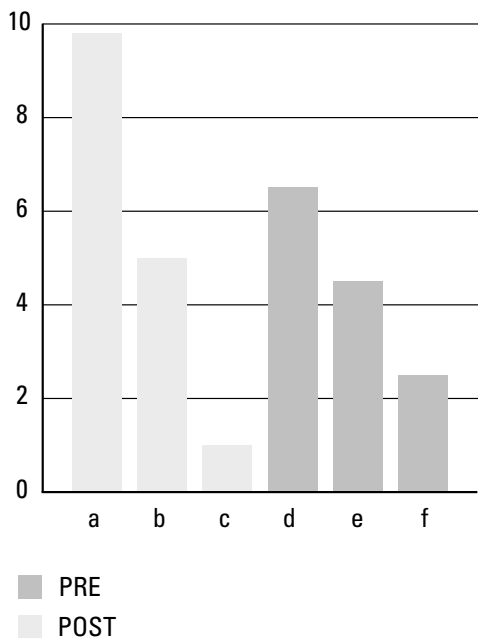
**Resultados.** El tiempo transcurrido entre la realización de la primera cirugía, discectomía convencional, y la segunda consistente en una artrodesis, osciló entre 1 y 10 años, siendo la media 5, aunque el mayor número se reintervino a los 6 años (Gráfica 1).

Respecto a la intensidad del dolor previo a la artrodesis: el 47% refirieron que los calmantes solo alivian su dolor parcialmente e incluso un 20% no tomaba analgesia dado que no les mejoraba en nada el dolor. Tras la cirugía más del 90% no precisan analgésicos pues aunque persiste el dolor, el mismo es tolerable (Gráfica 2).

En lo referente al cuidado personal antes de la cirugía un 67% precisaba ayuda para la realización de algunas actividades, un 14% requiere ayuda para todas las actividades y el resto las realizaban solos aunque con cuidado y despacio. Tras la cirugía esto mejoró notablemente más del 90% pudo valerse por si mismos para realizar estas actividades.

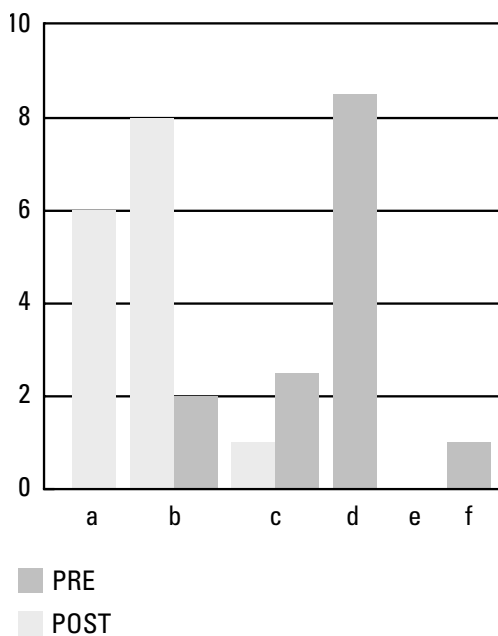
Respecto a la capacidad para levantar peso, preartrodesis, el 67% de los pacientes levantaba objetos livianos y el 27% muy li-

**Gráfica 2.**  
**Intensidad del dolor**



**a:** No precisa calmantes; **b:** Aguanta sin calmantes; **c:** Calmantes quitan el dolor; **d:** Calmantes alivian el dolor; **e:** Calmantes apenas alivian el dolor; **f:** Calmantes no sirven

**Gráfica 3.**  
**Caminar**



**a:** Tiempo no limitado; **b:** < 1 km.; **c:** < 500 km.; **d:** < 250 km.; **e:** Sólo con muletas o bastón; **f:** Permanece en cama

geros, tras la cirugía por artrodesis hasta el 80% puede levantar objetos pesados aunque con dolor soportable.

En cuanto a la deambulación, antes de la cirugía, el 60% caminaba menos de 250 mts, un 34% entre 500 y 1000 mts y un caso que no deambulaba, tras la artrodesis el 54% caminaba menos de un km y un 40% sin limitación (Gráfica 3).

El 60% de los pacientes, antes operarse, podían permanecer sentados menos de una hora, un 27% menos de 30 min. Tras la artrodesis la mejoría se encuentra en más del 90% de los casos, que podían permanecer sentados en su silla favorita por tiempo ilimitado (Gráfica 4).

Respecto de la bipedestación previa a la cirugía, el 40% de los pacientes permanecía de pie menos de 30 min, un 54% entre 10 y 30 min y un caso el cual el paciente permanecía postrado en cama. Tras la cirugía más del 90% puede permanecer en pie por tiempo ilimitado pero con dolor soportable (Gráfica 5).

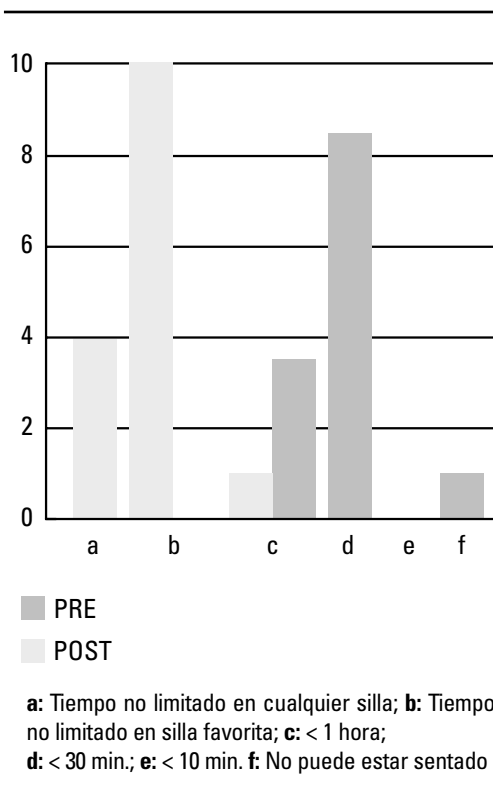
En cuanto al sueño, antes de la fusión, más del 90% duerme mal, o poco, incluso con medicación, tras la artrodesis: el 74% duerme sin problemas y el 26% restante precisa medicación para dormir.

Antes de la cirugía, la actividad sexual de los pacientes era muy limitada a causa del dolor, tras la cirugía el 80% la refiere como normal aunque les produce dolor (Gráfica 6).

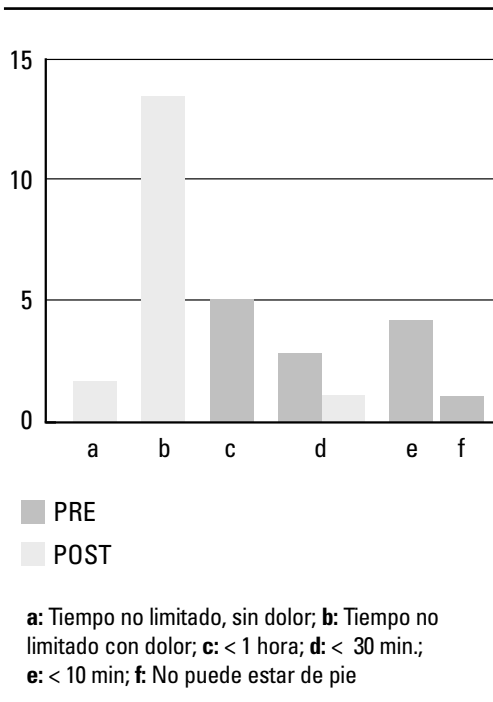
Finalmente la escala analógica visual de Scott donde 1 es el mejor estado de salud (ausencia de dolor) y el peor 10, nos ha reportado los siguientes resultados: precirugía la puntuación oscila entre 8 y 10 puntos, mientras que postcirugía se observa entre 1 y 4 puntos, haciendo la salvedad que un caso evolucionó mal, y tuvo la misma puntuación pre y postcirugía (Gráfica 7).

Las complicaciones que se presentaron fueron 3: 2 casos de pseudoartrosis; de los cuales 1 sintomático y el otro no sintomático, un último caso con infección de herida

Gráfica 4.  
Sedestación



Gráfica 5.  
Bipedestación



operatoria, al que fue necesario realizar limpieza quirúrgica en quirófano y antibióticos según antibiograma, obteniéndose mejoría del mismo.

**Discusión.** Los resultados de la artrodesis lumbosacra, parecen depender de la previa condición de la columna lumbar del paciente. Un estudio de la clínica Mayo encontró que los mejores resultados se observaron en los pacientes con enfermedad discal degenerativa, seguido por los pacientes con espondilolistesis y finalmente pacientes que habían sido sometidos a discectomía previa (5).

En el llamado síndrome postdiscectomía (6), la reducción de la altura del disco hace que se produzca una laxitud ligamentosa y de la cápsula de las articulares, desencadenando esto una posterior degeneración de la carillas articulares que incrementara el movimiento de los segmentos afectos tanto en sentido rotacional como translacional, produciendo con ello inestabilidad (7).

La inestabilidad (8) de un segmento móvil espinal es todavía pobremente conocido, y de ahí la dificultad para describirlo. Clínicamente la inestabilidad ha sido definida como la pérdida de la habilidad de la columna bajo cargas fisiológicas a limitar el desplazamiento del cuerpo vertebral, y con ello previniendo la presión o irritación del cordón medular ó raíces nerviosas, además de impedir la deformidad incapacitante debido a los cambios estructurales.

El diagnóstico clínico y radiológico (9) de inestabilidad segmentaria sigue siendo controvertido. En primer lugar es necesario establecer que el paciente tiene un perfil psicológico estable, y que no existen factores laborales ó sociales que puedan producir confusión, todos nuestros pacientes en la presente revisión cumplían este requisito. El cuadro clínico (3) del paciente, suele incluir dolor lumbar mecánico, con embotamiento raquídeo, sensación de debilidad en las piernas, etc. El estudio radiológico debe incluir radiogra-

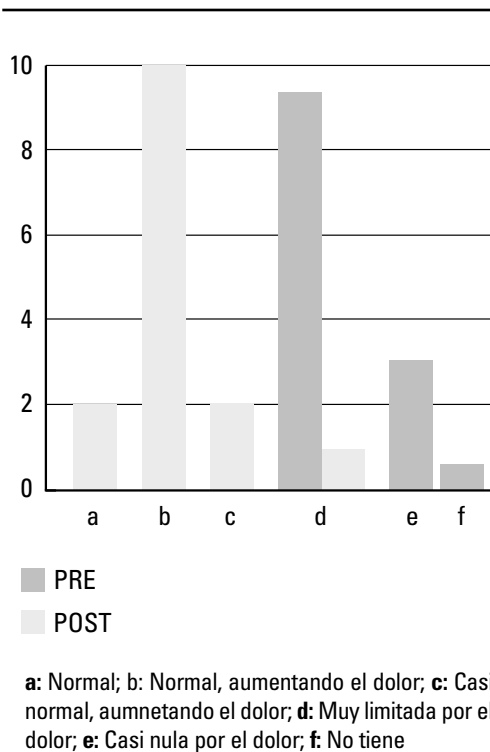
fías dinámicas y estáticas. Entre los criterios estáticos asociados a la inestabilidad segmentaria se incluye: retrolistesis, osteofitos de tracción (10), espondilolistesis, laminectomía previa, estrechamiento del espacio discal y degeneración articular. Clásicamente (10) se acepta la existencia de inestabilidad radiológica cuando en radiografías dinámicas hay un deslizamiento de 5 mm ó más en un segmento de la columna torácica ó lumbar ó una diferencia en la movilidad angular de dos segmentos de movilidad adyacente de 11 grados desde T1 a L5 y movilidad mayor de 15 grados a nivel L5 – S1 comparada con L4 – L5.

En cualquier caso, una vez el cuadro clínico, unido a la radiología simple y a la RMN orienta a un diagnóstico de inestabilidad postdisectomía con un nivel de certeza razonable, la fusión vertebral, parece el sistema ideal de tratamiento quirúrgico hasta el momento actual. La artrodesis lumbar se utiliza hoy en día para tratar diferentes procesos (11) : infecciones, fracturas, deformidades, discopatías intervertebrales e inestabilidad, siendo la artrodesis posterolateral con tornillos transpediculares una magnífica opción para los pacientes incluidos en este estudio.

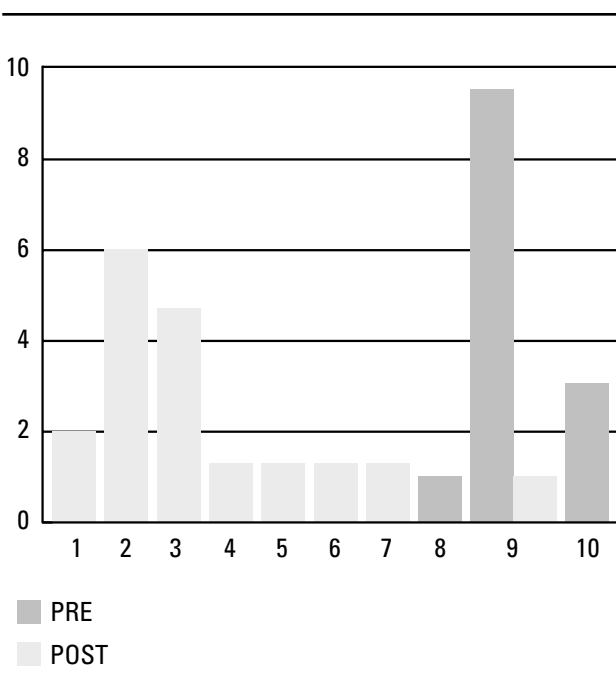
La biomecánica (12-14)de la instrumentación con tornillos pediculares ha sido vigorosamente estudiada en la última década. El pedículo es la parte más fuerte del cuerpo vertebral y es un punto efectivo de aplicación de fuerzas para la manipulación e inmovilización espinal. Van der Berghe y cols (14) desarrollaron un estudio biomecánico que comparó diferentes sistemas de instrumentación para fijación, en la columna de especímenes de cadáveres humanos. La instrumentación con tornillos pediculares dio la más grande estabilidad, restringiendo la movilidad en todos los planos incluyendo la rotación, además de estabilizar en efecto las tres columnas de la columna espinal.

Altos porcentajes de consolidación son reportados en la bibliografía con la utiliza-

Gráfica 6.  
Actividad sexual



Gráfica 7.  
Escala de Scott



ción de tornillos pediculares (15) además de mostrar el más bajo índice (16) de pseudoartrosis 5–25% en comparación con otros sistemas de fijación espinal.

Tras la revisión del presente estudio y en vista de los resultados podemos decir que la artrodesis posterolateral con tornillos

pediculares, produce buenos resultados clínicos en los pacientes con inestabilidad postdisectomía, con mejoría importante del cuadro sintomatológico y la calidad de vida del paciente, siendo fundamental la selección del paciente candidato para la realización de la misma. ■■■■■

---

## Bibliografía

1. **Ruiz Arranz JL, Martín Jimenez F.** Causas de la persistencia de la sintomatología dolorosa en pacientes intervenidos de hernia discal. *Rev Ortop Traum* 1989; 33:521-3.
2. **Ruiz Arranz JL, Guerado Parra E.** Hernia discal lumbar: estudio retrospectivo de 271 casos intervenidos quirúrgicamente. *Rev S And Traum y Ortop* 1988; 8:17-23.
3. **Jonsson Bo, Stromqvist B.** Clinical Characteristics of recurrent sciatica after lumbar discectomy. *Spine* 1996; 2:500-5.
4. **White A, Panjabi M, Posner L y cols.** Spinal Stability: evaluation and treatment. *AAOS Instru Course* 1981; 30:237-47.
5. **Buttermann GR, Garvey TA, Hunt AF y cols.** Lumbar fusion results related to diagnosis. *Spine* 1998; 23:116-27.
6. **Izquierdo Nuñez E.** Tratamiento quirúrgico de la lumbalgia crónica, en: *Lumbalgia y lumbociatalgia*, tomo II, p. 242. Monografías medico-quirúrgicas del aparato locomotor. Barcelona: Ed Masson, 1998.
7. **Patel A, Welch WC.** Posterior lumbar interbody fusion with metal cages: current techniques. *Operative Techniques in Orthopaedics* 2000; 10:311-9.
8. **Ogon M, Pope MH.** Biomechanics of spine. *Orthopaedic Knowledge Update Spine AAOS* 1997, p. 19-26.
9. **Lestini WF, Weisel SW.** Recurrent lumbar disc herniation. *Operative Techniques in Orthopaedics* 1991; 1:35-45.
10. **Vaccaro AR, Scott TB.** Indications for instrumentation in degenerative lumbar spinal disorders. *Orthopaedics* 2000; 23:260-71.
11. **Klein GR, Albert TJ, Vaccaro AR.** Fracaso de la artrodesis lumbar y cirugía de revisión. *Curr Orthop* 1999; 4:19-25.
12. **Fritzell P, Hagg O, Wessberg P y cols.** Chronic low back pain and fusión: A comparison of three surgical techniques: a prospective multicenter Randomized study from the Swedish lumbar spine study group. *Spine* 2002; 27:1131-41.
13. **Zdeblick TA.** Spinal instrumentation. *Orthopaedic Knowledge Update Spine AAOS* 1997, cap 5, p. 55-61.
14. **Van der Berght, Mehdian H, Lee AJ y cols.** Stability of the lumbar spine and method of instrumentation. *Acta Orthop. Belga* 1993; 59:175-80.
15. **Sabo I, Doman I, Illés T.** Comparison of different internal fixation instrumentation for lumbar spinal fusion. *J Bone Jt Surg* 2001; 23B:248.
16. **Larsen JM, Capen DA.** pseudoartrosis of the lumbar spine. *J Am Acad Orthop Surg* 1997; 5:153-62.