

# Osteolisis tibial secundaria a un implante ligamentoso de Leeds-Keio. Presentación de un caso

## Tibial osteolysis following implantation of Leeds-Keio prosthesis. A case report

M. ZAFRA, J. J. BALLESTER, M. ROMÁN, P. CARPINTERO.

SERVICIO DE TRAUMATOLOGÍA Y CIRUGÍA ORTOPÉDICA. HOSPITAL UNIVERSITARIO "REINA SOFÍA". CÓRDOBA.

**Resumen.** Hasta hace algunos años, el ligamento artificial de Leeds-Keio, se usó en muchos casos para la reconstrucción de lesiones del ligamento cruzado anterior. Hoy día no se usa para este tipo de lesiones debido a los pobres resultados que se observaron a medio y largo plazo. No obstante, su uso se está indicando en otras lesiones, como son la reconstrucción del aparato extensor de la rodilla, y en inestabilidades del hombro y de la columna vertebral. Presentamos un caso de osteolisis masiva del platillo tibial que requirió la retirada del implante seguida de autoinjerto óseo, complicación que no ha sido comunicada anteriormente.

**Summary.** Some years ago the Leeds-Keio prosthesis was widely used for anterior cruciate ligament repair. Due to the poor middle and long-term results, this technique has been abandoned. However, synthetic implants are used for other lesions such as knee extensor mechanism rupture and shoulder or lumbar spine instabilities. This paper presents a case of massive osteolysis of the tibial plateau requiring removal of the prosthesis and autologous bone graft, a complication not reported before.

### Correspondencia:

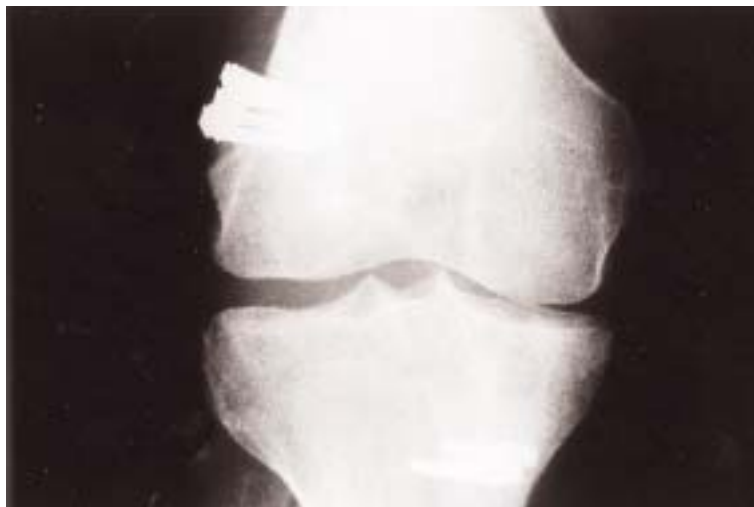Dr. Pedro Carpintero Benítez.  
C/ Mejorana 45  
14012. Córdoba  
e-mail. [pcarpinterob@medynet.com](mailto:pcarpinterob@medynet.com)

**Introducción.** El uso de ligamentos sintéticos en el tratamiento de las roturas del ligamento cruzado anterior fue un hecho común en la década de los 80, aunque su uso decayó al comprobarse que los resultados a medio/largo plazo no fueron buenos, reproduciéndose en muchos casos la inestabilidad de la rodilla (1-8). No obstante, su uso se extendió a otras lesiones, como la reconstrucción del aparato extensor de la rodilla (1,9,10), y a las inestabilidades del raquis y hombro (11,12). Uno de los ligamentos sintéticos mas usados ha sido el de Leeds-Keio, un ligamento de poliéster, que teóricamente actuaba induciendo la formación de un "nuevo ligamento" alrededor de los dos primeros años después de su implante (8,13). Muy pocas complicaciones

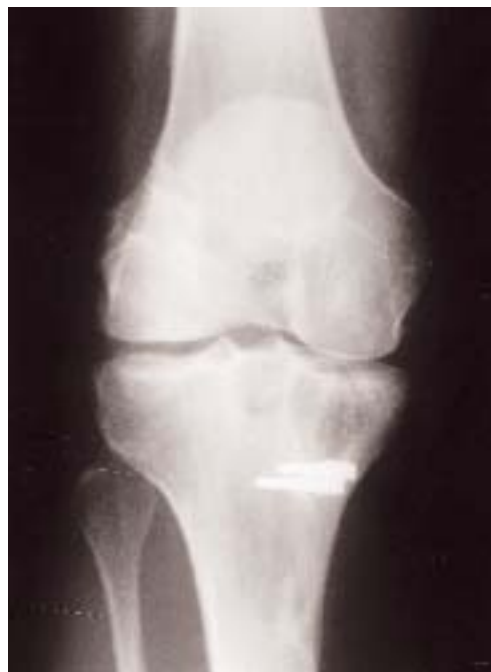óseas a largo plazo se han descrito relacionadas con el uso de ligamentos sintéticos. Presentamos un caso de osteolisis masiva del tercio proximal de la tibia, ocurrida como reacción a cuerpo extraño en un paciente con un ligamento tipo "Leeds-Keio". Esta complicación no la hemos encontrada descrita en la literatura.

**Caso clínico.** Paciente varón de 19 años que consultó en nuestro servicio por presentar una inestabilidad aguda anteromedial de su rodilla derecha secundaria a un traumatismo. Fue intervenido quirúrgicamente reinsertándosele el ligamento lateral interno en su inserción femoral, y se le reconstruyó el ligamento cruzado anterior mediante una bandeleta de tendón patelar

reforzada con un ligamento sintético de "Leeds-Keio" (Fig. 1). La fisioterapia de la rodilla se comenzó diez días después, y el paciente se reincorporó a su trabajo y a su actividad deportiva cinco meses después de la intervención quirúrgica. A los nueve meses después de la intervención el paciente tenía una valoración de 85 según la escala de Lysholm (14), y las maniobras de Lachman y "pivot-shift" eran negativas, encontrándose satisfecho con el resultado de la intervención. Dos años más tarde, el paciente comenzó a notar dolor e inflamación en la rodilla derecha, y acudió de nuevo a la consulta, se le realizaron dos punciones/aspiración de la articulación de la rodilla, y en ambos casos el resultado del cultivo fue negativo. Se le realizó una artroscopia dos meses más tarde debido a la persistencia de los síntomas, y se apreció una sinovitis, por lo que se le realizó una sinovectomía por vía artroscópica. Aunque el paciente notó una cierta mejoría en el postoperatorio inmediato, los síntomas no desaparecieron completamente. Tres meses más tarde presentaba el mismo cuadro clínico que antes de la artroscopia y se le retiraron las grapas del anclaje femoral. En los meses siguientes el cuadro clínico empeoró progresivamente, quejándose de un dolor agudo en el compartimento interno de la rodilla. En una exploración radiográfica tres años después de la primera intervención, se observaba un gran quiste óseo subcondral (Fig. 2), que no se veía en las exploraciones radiográficas anteriores. En un estudio con R.M. se apreciaba una zona de lisis en el tercio proximal de la tibia que ocupaba la práctica totalidad del platillo tibial interno (Fig. 3). Se le realizó una nueva intervención quirúrgica que consistió en la retirada del ligamento sintético, curetaje y extirpación del contenido de la cavidad quística de la tibia, y relleno de la misma con autoinjerto óseo tomado de la cresta ilíaca del mismo paciente (Fig. 4). En el estudio anatomopatológico del material extirpado del quiste óseo se apreciaron fibras de colágena y reacción granulomato-



**Figura 1.** Radiografía AP inmediatamente después de la intervención quirúrgica donde se observa el anclaje del ligamento.



**Figura 2.** Radiografía AP, tres años después del implante del ligamento, se aprecia quiste óseo subcondral que ocupa la práctica totalidad del platillo tibial interno.

sa de cuerpo extraño (Fig. 5 y 6). Seis meses después de la intervención, la movilidad de la rodilla era satisfactoria, y no existía inflamación, aunque el paciente notaba un pequeño dolor en la rodilla durante su trabajo, y tuvo que abandonar la práctica deportiva. Actualmente ocho años después, el injerto óseo se ha incorporado en la tibia, y el paciente permanece con los mismos síntomas.

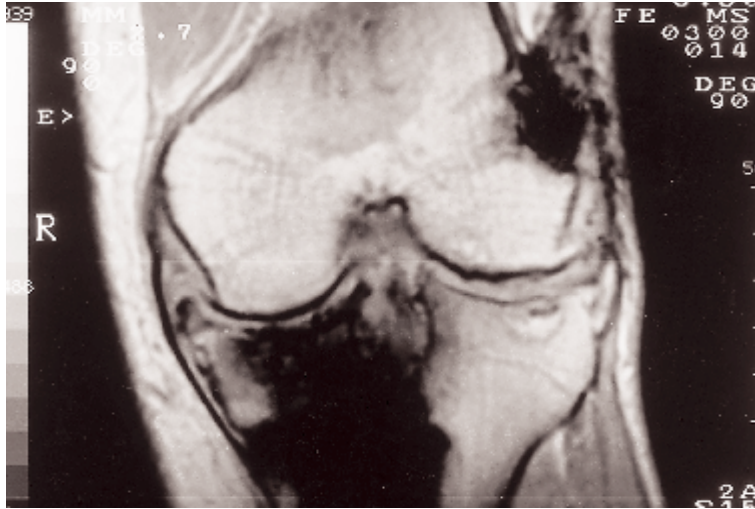


Figura 3. RM (Corte coronal; T-2). Alteración de la señal en todo el platillo tibial interno.

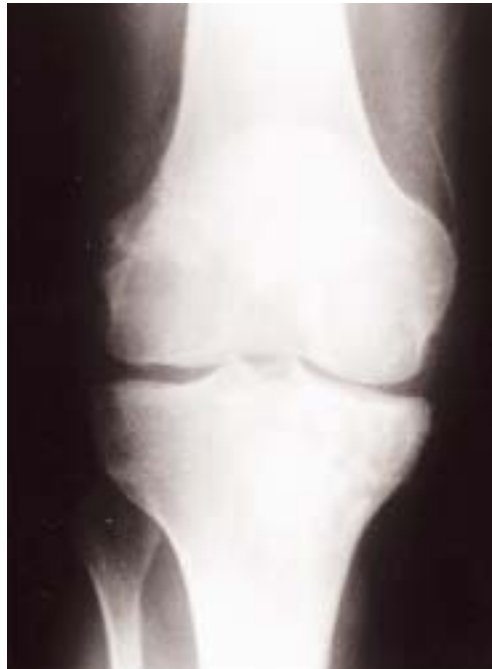

Figura 4. Radiografía AP postoperatoria, después de la extirpación del quiste y aporte del injerto óseo.

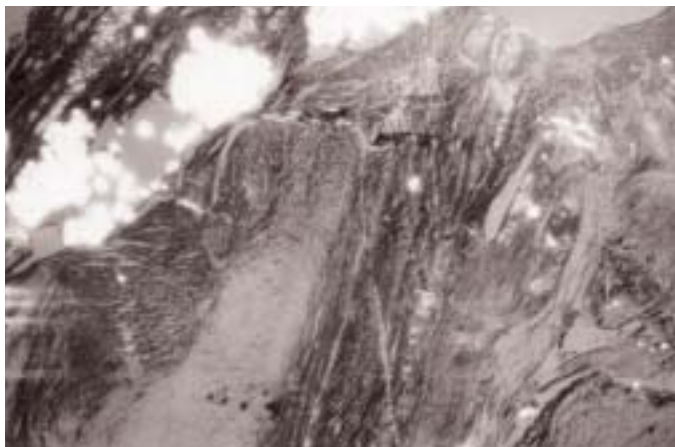
**Discusión.** La prótesis de “Leeds-Keio” ha sido usada frecuentemente durante años para tratar las lesiones del ligamento cruzado anterior. Los resultados iniciales comunicados a principios de los ochenta por Fujikawa (5) fueron excelentes, su colocación era fácil, la rehabilitación precoz, y la movilidad de la rodilla completa en la mayoría de los casos, a diferencia de lo comunicado cuando se usaba injerto del tendón patelar,

que no se recuperaban los últimos grados de extensión (7). Estos resultados hicieron que durante esta época se prefiriera el uso de ligamentos artificiales en muchos servicios. Sin embargo, mas adelante comenzó a declinar su uso debido al gran número de pacientes que requerían una cirugía de revisión a mas largo plazo.

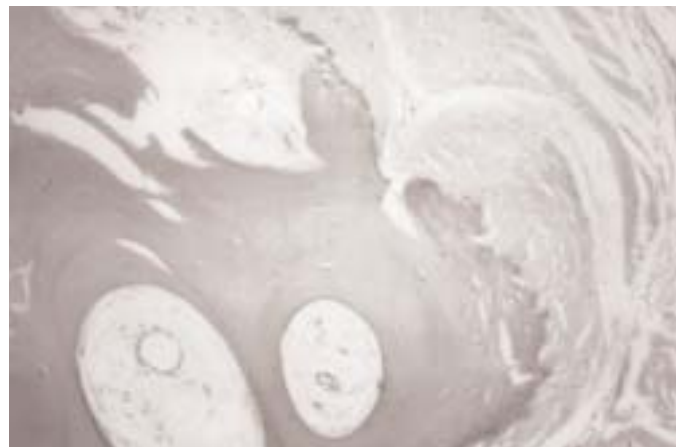No obstante estos ligamentos artificiales se usan todavía en otras lesiones, como en las deficiencias o rupturas del aparato extensor de la rodilla (1,10), o en inestabilidades del hombro o de la columna vertebral (11,12).

Dentro de las complicaciones relacionadas con el uso de estos tipos de ligamento, la más frecuente de todas las series, es la ruptura. La sinovitis, comunicada cuando se usaban fibras de carbono (15), es aparentemente rara en el caso del ligamento de “Leeds-Keio” (16), e incluso la incidencia de dolor e inflamación es mas baja que en el caso de pacientes con injerto de tendón patelar (3). Fujikawa (17) y Engstrom (4), no encontraron ninguna complicación de este tipo en 380 casos de pacientes operados por insuficiencia del ligamento cruzado anterior, a pesar de hacer un seguimiento por artroscopia y biopsia sinovial en un intervalo de 3 a 24 meses después de la colocación del ligamento. Tan sólo Ryan (18) encontró alguna fragmentación de las fibras del ligamento sintético que inducían a una inflamación crónica de la sinovial que inducían al fallo del neoligamento. Asimismo Dandy (3), en un estudio de 129 casos encontró un caso de sinovitis villonodular pigmentosa en uno de los pacientes operados.

La osteolisis secundaria a reacción de cuerpo extraño que apareció en el paciente descrito antes, no la hemos encontrado descrita en las búsquedas bibliográficas en relación con el ligamento artificial de “Leeds-Keio”, y consideramos que aunque muy rara, debido a su severidad, es conveniente tenerla en cuenta en el seguimiento a largo plazo de los pacientes a los que hallamos implantado este tipo de ligamento artificial.



**Figura 5.** Imagen microscópica de las partes blandas periarticulares con inclusión de fibras del ligamento artificial (Hematoxilina-eosina/luz polarizada x 100).



**Figura 6.** Tejido óseo parcialmente reemplazado por fibras de colágena, con escasa actividad osteoblástica (Hematoxilina-eosina x 100).

## Bibliografía

1. **Aracil J, Salom M, Aroca JE y cols.** Extensor apparatus reconstruction with Leeds-Keio ligament in total knee arthroplasty. *J Arthroplasty* 1999; 14:204-8.
2. **Bray RC, Flanagan JP, Dandy DJ.** Reconstruction for chronic anterior cruciate instability: a comparison of two methods after six years. *J Bone Joint Surg.* 1998; 70B:100-5.
3. **Dandy D.J, Gray AJR.** Anterior cruciate ligament reconstruction with the Leeds-Keio prosthesis plus extra-articular tenodesis. Results after six years. *J. Bone Joint Surg* 1994; 76B:193-7.
4. **Engström B, Wredmark T, Westblad P.** Patellar tendon or Leeds-Keio graft in the surgical treatment of anterior cruciate ligament ruptures. Intermediate results. *Clin Orthop* 1993; 295:190-7.
5. **Fujikawa K, Iseki F, Tomatsu T y cols.** Microscopic and histological finding after reconstruction of the anterior cruciate ligament by the Leeds-Keio artificial ligament. *Knee* 1984;10:35-40.
6. **Grontvedt T, Engebretsen L, Bredland T.** Arthroscopic reconstruction of the anterior cruciate ligament using bone-patellar tendon-bone grafts with and without augmentation. *J Bone Joint Surg* 1996; 78B:817-22.
7. **Rackemann S, Robinson A, Dandy DJ.** Reconstruction of the anterior cruciate ligament with an intra-articular patellar tendon graft and an extra-articular tenodesis: results after six years. *J Bone Joint Surg* 1991; 73B:368-73.
8. **Rading J, Peterson L.** Clinical experience with the Leeds-Keio artificial ligament in anterior cruciate ligament reconstruction. A prospective two-year follow-up study. *Am J Sports Med* 1995; 23:316-9.
9. **Fujikawa K, Ohtani T, Matsumoto H y cols.** Reconstruction of the extensor apparatus of the knee with the Leeds-Keio ligament. *J Bone Joint Surg* 1994; 76B:200-3.
10. **Matsumoto H, Kawakubo M, Otani T y cols.** Extensive post-traumatic ossification of the patellar tendon. A report of two cases. *J Bone Joint Surg* 1999; 81 B:34-6.
11. **Mochida J, Toh E, Suzuki K y cols.** An innovative method using the Leeds-Keio artificial ligament in the unstable spine. *Orthopedics* 1997; 20:17-23.
12. **Mochida J, Suzuki K, Chiba M.** How to stabilize a single level lesion of degenerative lumbar spondylolisthesis. *Clin Orthop* 1999; 368:126-134.
13. **McLoughlin SJ, Smith RB.** The Leeds-Keio prosthesis in chronic anterior cruciate deficiency. *Clin Orthop* 1992; 283:215-22.
14. **Lysholm J, Gillquist J.** Evaluation of knee ligament surgery results with special emphasis on use of a scoring scale. *Am J Sports Med* 1982;10:150-4.
15. **Rushton N, Dandy DJ, Naylor CPE.** The clinical, arthroscopic and histological finding after replacement of the anterior cruciate ligament with carbon-fibre. *J Bone Joint Surg* 1983; 65B:308-9.
16. **Olson EJ, Kang JD, Fu Fh y cols.** The biochemical and histological effects of artificial ligament wear particles: in vitro and in vivo studies. *Am J Sports Med* 1988; 16:558-70.
17. **Fujikawa K, Iseki F, Seedhom B.B.** Arthroscopy after anterior cruciate reconstruction with the Leeds-Keio ligament. *J Bone Joint Surg* 1989; 71B:566-70.
18. **Ryan WG, Banks AJ A.** Failure mechanism of Leeds-Keio ligaments. *Injury* 1994; 25: 443-5.