

Tratamiento de la pseudoartrosis con P15

Treatment of non union with P15

J.L. VILLAR GONZALEZ. C. PEREZ CID.

SERVICIO DE ORTOPEDIA Y TRAUMATOLOGÍA. COMPLEJO HOSPITALARIO DE ORENSE.

Resumen. La reconstrucción de los defectos óseos, es un problema que se plantea con frecuencia en Cirugía Traumatológica. El objetivo de este trabajo es evaluar la regeneración ósea en paciente con retardo de consolidación de fracturas de húmero y tibia, utilizando un factor de crecimiento (P15 combinado con Hidroxiapatita) y observar la respuesta osteoinductiva de la regeneración ósea. Se intervinieron quirúrgicamente 12 pacientes, con un seguimiento mínimo de 2 años. Describimos la metodología en cuanto a técnica y control post-operatorio y valoramos el estado clínico, radiológico e histológico. Los resultados fueron muy buenos en 10 casos. El P15 combinado con la Hidroxiapatita, ha permitido ver una respuesta osteoconductiva y osteoinductiva en los defectos óseos, con un futuro presumiblemente prometedor en Cirugía Ortopédica.

Summary. The reconstruction of bone defects is a problem in the current orthopaedic surgery practice. The object of this study is to evaluate the regeneration in bones defects under the influence of a growth factor (P15 combined with hidroxiapatite), recording the evidence of osteo-inductive activity. Twelve patients with bone defects were operated with a minimal follow up of two years, we detailed the technique and postoperative management of the patients. Clinical, radiology and histology results were assessed, with excellent outcome in 10 cases. The P15 combined with Hidroxiapatite has allowed for a bone conductive and inductive response in bones defects.

Introducción. La respuesta del hueso a un daño estructural, es un proceso biológico casi único. La inmensa mayoría de los tejidos, una vez que sufren un traumatismo, se reparan a partir de una estructura fibrosa cuyas células no son capaces de asumir la función original del tejido dañado. Sin embargo, el hueso, la córnea y el hígado, tienen poder en estas situaciones, de una auténtica regeneración celular, morfológica y funcional (1).

La descripción por Marsall, Urist en 1965 del factor proteico contenido en la matriz ósea capaz de estimular la formación de hueso al que denominó Proteína

Morfogenética Ósea (BMP), ha sido un descubrimiento histórico (2).

Actualmente, se conocen al menos 15 Proteínas Morfogenéticas Óseas, pero solo algunas de ellas tienen interés en la regeneración de los tejidos en el aparato locomotor: BMP 2 y 4, BMP 5 (osteogénica), BMP 7 (op-1 ó proteína osteogénica 1) y el grupo de los BMP 11 a 15 (3).

Entre los principales factores de crecimiento identificados, se encuentra un polipéptido que es una secuencia sintética de aminoácidos, GTPGQGIAGQRGVV, constitutiva de la fibra colágena denominada P15. Este polipéptido experimentado en

Correspondencia:
J.L. Villar González
C/ Progreso, 161-entrep.
32003-Orense

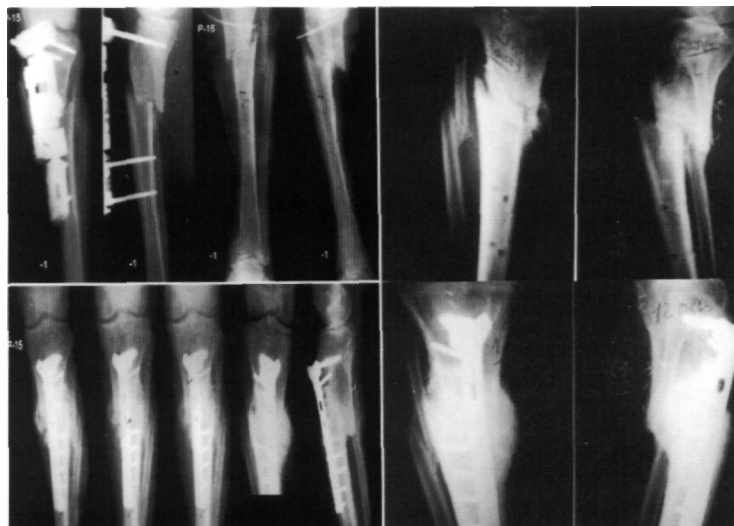

Figura 1. Retardo de consolidación. Con el resultado final a los seis meses después del tratamiento con P15.

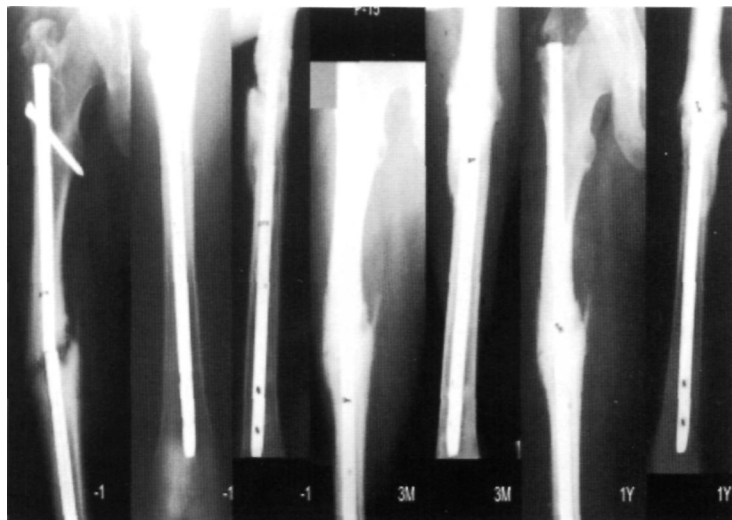


Figura 2. Pre y post-operatorio a los tres mes y un año, con P15.

animales de ensayo, cirugía maxilofacial, y controlado médicamente en cuanto a posibles efectos secundarios y mecanismos de acción. Está autorizado para su utilización, por la Dirección General de Farmacia para su uso en los retardos de consolidación en las fracturas de los humanos.

El objeto de este trabajo es constatar la utilización del P15 en fracturas con retardo de consolidación ósea, buscando un factor que hiciese posible la consolidación ósea cuando no hay otras alternativas con garantía, o cuando ya se han probado otras soluciones.

Material y métodos. El trabajo se inició el 7 de Junio de 1998, en el Servicio de Cirugía Ortopédica del Complejo Hospitalario de Orense, con el fin de tratar a los enfermos con retardo o falta de consolidación ósea de fracturas después de un año de tratamiento y siguiendo los protocolos preestablecidos (Tabla 1, 2 y 3).

Durante este tiempo, se han tratado 12 pacientes con edades comprendidas entre los 21 y los 60 años. De éstos, el 6% eran de sexo femenino y el 94% masculino. Las fracturas, 3 correspondían al húmero y 9 a la tibia.

La indicación se hizo una vez demostrado el fracaso de los tratamientos anteriores, con un año de evolución. Con este fin, se reunió toda la documentación clínica, radiográfica e iconográfica del paciente y se estudiaron las causas posibles de la no consolidación ósea para proceder al tratamiento de estabilización ósea definitiva. Se le explicó al paciente la técnica a realizar y se solicitó su consentimiento informado.

El compromiso tras las intervenciones ha sido tratar y controlar los enfermos siguiendo el protocolo autorizado por el Comité Ético de la Consellería de Sanidad de Galicia y por la Dirección General de Farmacia y productos sanitarios de España.

El estudio se ha realizado respetando la normativa legal aplicable para los ensayos clínicos que se realizan en nuestro país y siguiendo las normas éticas internacionales aceptadas en Helsinki, Tokio y Venecia.

El diagnóstico lo realizamos mediante exploración clínica y radiográfica en todos los pacientes, y el tratamiento quirúrgico consistió en la extirpación del fibrocartilago, refrescamiento de las zonas avasculares, reducción de la fractura y estabilización, y colocación de la sustancia en el foco fracturario sostenida con una lámina de polyláctido (Poly- L-Lactide-co D, L-Lactide).

Después del acto quirúrgico, se registraron las dificultades técnicas, genéricas y específicas observadas en la colocación del sustituto óseo durante la intervención quirúrgica.

Los controles clínicos realizados, han

sido: Presencia o ausencia de dolor, desaparición o mejoría de la sintomatología que indicaron la intervención quirúrgica, o aparición de otras manifestaciones no previstas.

Los exámenes radiográficos, se realizaron en el post-operatorio inmediato, a los 15 días, al mes, a los 3, 6 y 12 meses de la operación. Al año de la intervención, se tomó una muestra de la zona donde se colocó la sustancia y se examinó histológicamente para comprobar la calidad ósea conseguida.

Cualquier efecto adverso se notificó, según los indica el artículo 19 del R.D. 561/1993.

Resultados. Los 12 pacientes tratados de forma quirúrgica, causaron alta hospitalaria definitiva con un promedio específico de 12 días: 7 a los 10 días y 5 a los 15 días. El alta definitiva por curación sin secuelas, ocurrió en 10 pacientes, existiendo dos resultados deficientes. Los resultados se han valorado en el post-operatorio, al mes y al alta médica, y posteriormente al año, con el fin de realizar la extracción del material de osteosíntesis y tomar una muestra del espécimen óseo para su estudio histológico.

Los pacientes comenzaron a hacer una vida normal de deambulación, con apoyo o manejo de sus miembros, al mes, sin presentar sintomatología, excepto en los casos señalados.

Los estudios radiológicos mostraron evidencia de neoformación ósea al mes, que se fue incrementando hasta los 3-4 meses. (Fig. 1 y 2). La mala evolución en dos casos, fue por fallo de la estabilización del foco de fractura.

La Anatomía Patológica al año de la intervención, nos mostró una clara visión de hueso formado en el área que se implantó el P15, pudiendo observarse así mismo, el injerto óseo en los 10 casos que han tenido evolución favorable (Fig. 3 y 4).

Consideramos por tanto, que los resultados han sido muy buenos, sin ningún déficit en 10 casos.

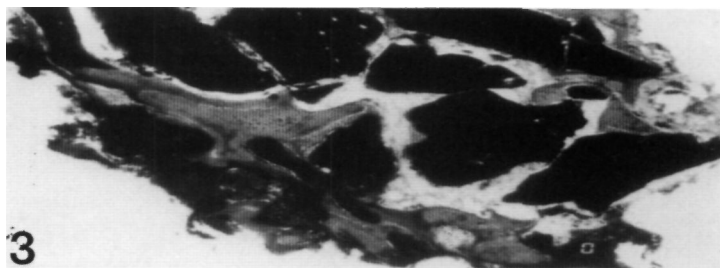


Figura 3. Formación de nuevo hueso con partículas de injerto óseo.

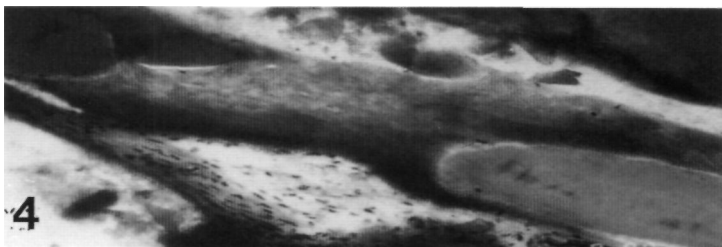


Figura 4. Visión clara de hueso e injerto.

Tabla 1.

Criterios de inclusión

- 1.- Pacientes de edad superior a 18 años. Mujeres sin capacidad de procrear.
- 2.- Signos radiológicos de ausencia de consolidación, después de 12 meses de evolución.
- 3.- Movimiento anormal a la exploración clínica.
- 4.- Línea de fractura sin distracción, y extremos en contacto, de al menos un 50%.
- 5.- Retardo de consolidación a no menos de 5 cms. de tobillo y rodilla, de cabeza humeral y tróclea.

Tabla 2.

Criterios de exclusión

- 1.- Pacientes que no cumplan los criterios de inclusión.
- 2.- Pacientes con riesgo para cirugía.
- 3.- Enfermos sometidos a tratamientos con corticoides o con grave atrofia ósea.
- 4.- Enfermos no colaboradores.

Tabla 3.

Consentimiento informado

Debe constar:

- 1.- Tipo de estudio y objetivos.
- 2.- Descripción de la técnica quirúrgica.
- 3.- Identificación del investigador.
- 4.- Descripción del producto sanitario.
- 5.- Controles clínicos y radiográficos.
- 6.- Garantía de confidencialidad.
- 7.- Beneficios y riesgos.

Discusión. En los retardos de consolidación ósea, sea del tipo y localización que fuera, está indicado el empleo de las BMP 5. Es necesario hacer constar, que la acción de la BMP y su efecto osteoformador, necesita de las mismas reglas que exige la consolidación, esto es, del reposo del foco de fractura mediante una correcta inmovilización sea interna o externa, así mismo, si la pseudoartrosis necesita del apoyo de injertos por las características de la misma, éstos se colocarán siempre, siendo la incorporación de la BMP 5, el acto final de la cirugía.

Para el empleo del P15 y BMP, es imprescindible, la utilización de un sustrato o un vehículo para que su acción sea eficaz; este sustrato deberá ser lo suficientemente insoluble como para permitir su acción. Las BMP, solas, al ser solubles, no tienen o tienen muy poca acción local; solamente con un sustrato adecuado, se consigue la acción autoinductora deseada (4,5).

Ripamonti en el año 89, utilizó distintos sustratos, llegando a la conclusión de que la HA y el colágeno, eran los mejores y más eficaces. Otros autores, emplean un composite de HA, demostrando que es más eficaz que la HA sola (3,6).

Coincidimos con la mayoría de los autores en que las fracturas se producen generalmente en zonas hipovascularizadas del hueso (1,5).

La utilización de la BMP5 en Traumatología y Cirugía Ortopédica, es ya una realidad que nos llega con el trabajo de Johnson, que la empleó en retardos de consolidación, con unos resultados muy buenos en cuatro meses y medio (7).

En el estudio realizado con el P15, hemos obtenido unos resultados prometedores en aquellos enfermos en que la viabilidad osteogénica era deficiente, y pensamos que es un futuro abierto para otras muchas indicaciones. ■■■■■

Bibliografía

1. Carrillo JP, Carrillo B. Aplicaciones de la biología molecular en el aparato locomotor. Rev Esp Cir Osteoar 2000; 35:405-9
2. Urist M. Bone formation by autoinduction. Science 1965;150:893-9.
3. Ripamonti H, Hoffmann E, Sebald W. Bone morphogenetic proteins induce periodontal regeneration in the baboon. J Periodont Res 1994; 24:439-45.
4. Munuera L, Vallet M. Biomateriales: Aquí y ahora. Madrid:Ed. Dykinson. 2000 pp. 255-65.
5. Kirker-Head CA, Vet MA et al. Long term healing of bone with recombinant human bone morphogenetic protein 2. Clin Orthop 1995;318:222-31.
6. Satro T, Korawara M et al. Bone Morphogenetics of rabbit bone mic protein bone Hydroxyapatite composite. Clin Orthop 1991; 263:254-62.
7. Johnson EE, Urist M, Finermann. GAM. Distal metaphyseal tibial non union. Deformity and bone loss treated by open reduction, internal fixation, and human bone morphogenetic protein (h BMP). Clin Orthop 1990; 250:239-42.