

Tratamiento de las fracturas de la extremidad proximal del fémur con el clavo Clauffitt.

Clauffit nail in the treatment of fractures of proximal femur.

J.A. VALVERDE GARCIA, J. FERNANDEZ DE LA MELA, M. GARCIA ALONSO.

SERVICIO DE TRAUMATOLOGÍA Y C. ORTOPÉDICA HOSPITAL UNIVERSITARIO "DEL RÍO HORTEGA". VALLADOLID

Resumen. El objetivo de este trabajo fue la valoración de los resultados obtenidos con el clavo Clauffitt en pacientes afectados de fracturas en la extremidad proximal del fémur. Desde Octubre de 1997 hasta Enero de 2000 fueron tratados en nuestro Servicio 103 pacientes con este implante, 73 pacientes (73 fracturas) fueron controlados durante su estancia hospitalaria y mensualmente hasta el sexto mes postintervención. Se consiguió la consolidación de la fractura en 72 casos, apareciendo un 11% de complicaciones intraoperatorias, asimismo constatamos un 11% de complicaciones postoperatorias. Tres casos de migración superior de los tornillos proximales, tres fracturas diafisarias y dos casos de penetración de los tornillos proximales en la articulación de la cadera, fueron las complicaciones más importantes. Las complicaciones intraoperatorias fueron atribuidas a errores técnicos. El porcentaje de complicaciones postoperatorias fue similar al de las series publicadas con el clavo Gamma, necesitando mejorar el sistema de bloqueo proximal para evitar las protrusiones en el cotilo.

Summary. The objective of this work was to assess the clinical results with the Clauffitt nail in the treatment of fractures of the proximal femur. From October 1997 to January 2000, 103 patients were treated with this implant, 73 patients (73 fractures) were studied during their hospital stay and followed up monthly at 6 months. Consolidation of the fracture occurred in 72 cases, the incidence of per operative complications was 11% and there were 11% postoperative complications. Three cases of superior cut out of the proximal screws, three shaft fractures and two cases of screw penetration to hip joint were the most important complications. Per operative complications were attributable to technical errors. We had a percentage of postoperative complications similar to Gamma nail series, needing to improve the proximal lock screw system to avoid hip penetration.

Introducción. Han sido desarrollados diferentes sistemas de fijación interna para el tratamiento de las fracturas extracapsulares de la extremidad proximal del fémur, destacando en la década de los 80 la aparición del clavo Gamma. Este implante asocia un tornillo dirigido a la cabeza femoral a un clavo intramedular, combinando, teóricamente, las ventajas del tornillo deslizante con las del enclavado endomedular: colapso e impactación controlada de la fractura, disminución del brazo de palanca ge-

nerando menores tensiones sobre el implante, técnica cerrada y control del acortamiento y rotación mediante la colocación de tornillos de encerrojado distal (1).

Aplicando estos principios, otros implantes han sido diseñados y se encuentran en la actualidad a disposición del traumatólogo. El clavo CLAUFFITT, uno de ellos, se caracteriza por presentar un diámetro proximal de 16 mm., con diámetros distales de 11 y 12 mm., la posibilidad de colocación de dos tornillos cefálicos (tornillo proximal

Correspondencia:

Dr. J.A. Valverde García.
C/ Hernando de Acuña nº 28,
47014 Valladolid.

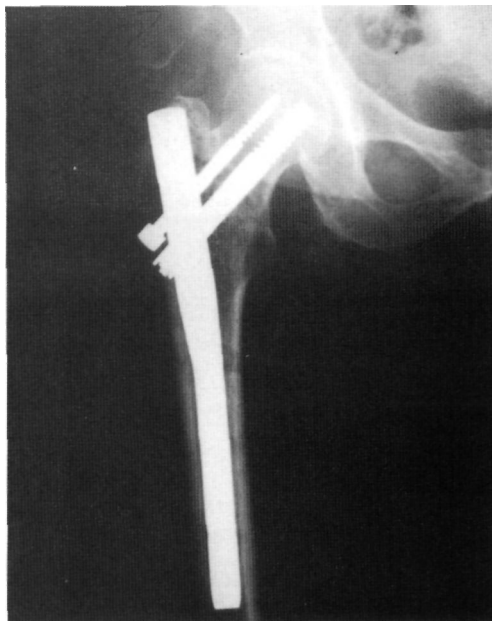

Figura 1. Fractura pertrocanterea tratada con el clavo Clauffitt.

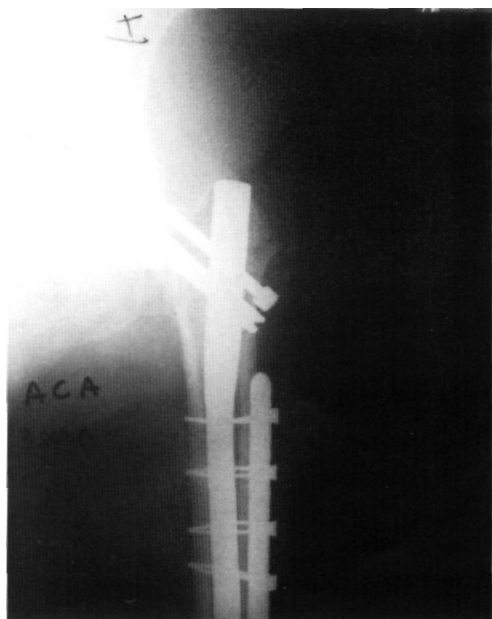


Figura 2. Fractura diafisaria tratada con placa asociada a tornillos y cerclajes.

y tornillo de compresión) formando ángulos con el clavo de 130° y 135° , un ángulo de valgo de 6° y un solo orificio para la colocación del tornillo distal. El material del implante es acero inoxidable nitrogenado de alta resistencia.

El objeto de nuestro estudio es el de analizar las complicaciones y resultados obtenidos con este implante en nuestro Centro, en

el tratamiento de pacientes afectados de fracturas de la extremidad proximal del fémur.

Material y método. Desde Octubre de 1997 a Enero de 2000 fueron tratadas en nuestro Servicio 103 fracturas de la extremidad proximal del fémur con el clavo CLAUFFITT. De éstas pudieron ser revisadas 73 fracturas ocurridas en 73 pacientes, de los que el 74% fueron mujeres y el 26% varones. La edad media fue de 82 años (61-96).

Un total de 13 fracturas (18%) se clasificaron como basicervicales, 58 (79%) como pertrocanterea y 2 (3%) como subtrocanterea.

Las intervenciones fueron realizadas por 14 cirujanos, recibiendo los pacientes tratamiento antibiótico y profilaxis antitrombótica. La movilización y carga se autorizó tan pronto como la condición del paciente lo permitió, independientemente del tipo de fractura.

Los pacientes fueron controlados clínicamente y con estudios radiológicos con periodicidad mensual hasta los 6 meses, valorándose los siguientes datos: consolidación de la fractura, complicaciones intraoperatorias y complicaciones postoperatorias.

Resultados. La consolidación de la fractura se consiguió en 72 casos (99%) (Fig. 1), no consolidando un caso de pseudoartrosis previa ocurrida en una fractura subtrocanterea tratada con un clavo-placa.

Constatamos como complicaciones intraoperatorias 3 casos de dificultad de colocación de tornillos distales, 1 caso de reducción en valgo y 4 casos de mala colocación de alguno de los tornillos proximales (porcentaje global de complicaciones intraoperatorias: 11%). En el postoperatorio inmediato aparecieron 2 casos de infección superficial resueltos de forma satisfactoria.

Como complicaciones tardías destacamos la aparición de 3 fracturas diafisarias (4%), ocurridas a los 30 días en 2 de los casos y a los 45 días en el restante y que se resolvieron sustituyendo el implante por un

clavo Gamma largo en 2 casos y colocando una placa asociada a tornillos y cerclajes en el otro (Fig. 2); 3 casos (4%) de migración superior de alguno de los tornillos proximales fuera de la cabeza del fémur (Fig. 3) y 2 protrusiones en cotilo por deslizamiento de los tornillos proximales (3%) (Fig. 4).

Discusión. El clavo Gamma es un implante que combina las ventajas del tornillo deslizante con la fijación intramedular, pero la aparición de determinados problemas, tanto con la técnica quirúrgica como en la evolución posterior, ha hecho que diversos autores aconsejen restringir sus indicaciones o desaconsejar su empleo (2-9). La experiencia acumulada con este clavo ha conducido al diseño de implantes que presentan una serie de modificaciones, tratando de reducir la posibilidad de aparición de complicaciones (5,10-14).

El clavo CLAUFITT presenta un diámetro proximal algo menor (16 mm.) intentando reducir la incidencia de fracturas del trocánter mayor en la intervención. El ángulo de valgo del clavo de 6° ha de disminuir el número de roturas de la cortical lateral del fémur durante la introducción y, al mejorar el alineamiento del eje diafisario con el del clavo, evitar situaciones que favorezcan la aparición de fracturas diafisarias. Por último, la posibilidad de colocación de 2 tornillos proximales debe favorecer el que no se produzcan rotaciones de la cabeza femoral durante la intervención, en el caso de las fracturas basicervicales, y conseguir una fijación más estable de la misma.

Las complicaciones intraoperatorias aparecidas en nuestra serie con este implante, creemos que siguen debiéndose a errores de técnica, como ocurría con el clavo Gamma (15); sin embargo, a diferencia del Gamma, no hemos observado fracturas diafisarias ni del trocánter mayor y tampoco roturas de la cortical lateral (3,4,7,8,12,13,15-23). A este hecho contribuirían tanto el diseño del clavo como la experiencia en nuestro Servicio con el clavo Gamma que facilitaría la curva de aprendizaje con el nuevo implante.

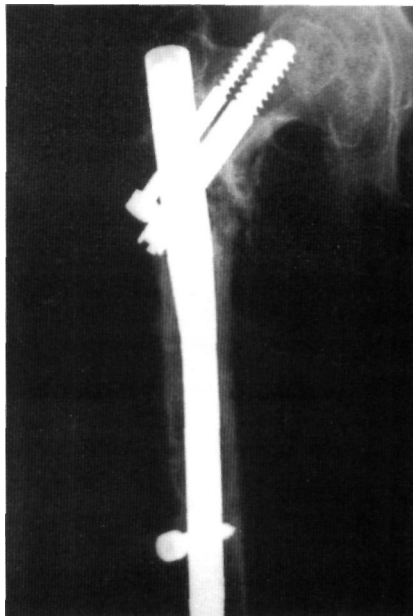

Figura 3. Migración del tornillo cefálico fuera de la cabeza del fémur.

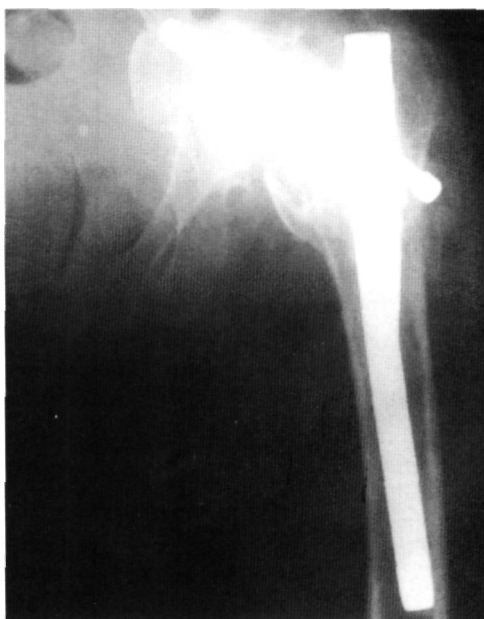

Figura 4. Protrusión por deslizamiento de los tornillos cefálicos en cotilo.

Las complicaciones postoperatorias descritas con el clavo Gamma, que pueden considerarse como las más relevantes, son las fracturas diafisarias y la migración del tornillo cefálico fuera de la cabeza femoral. La incidencia de fracturas con este implante se sitúa entre el 0-16% (2,3,4,7,12,13,17-22,24-26) y la de migraciones del tornillo cefálico entre el 0-8% (2,3,7,11-13,15,18-24,26). El porcentaje de fracturas diafisarias en nuestra

serie con el clavo CLAUFITT asciende a un 4%, teniendo en cuenta que en una de ellas la causa se debió a un error técnico (varios intentos de encerrojado distal). El porcentaje de migración superior de tornillos proximales fuera de la cabeza femoral fue, en nuestra serie, del 4%, observándose en uno de los casos la salida del tornillo cefálico más proximal debido a su mala colocación inicial, en otro caso la migración ocurrió en un paciente con una pseudoartrosis previa tratada con clavo-placa y con una evidente mala calidad ósea.

Observamos en 2 casos (3%) la protrusión, por deslizamiento, de alguno de los tornillos cefálicos en el cotilo, obligando a la reintervención de los pacientes. Esta complicación puede deberse a la falta de bloqueo del tornillo cefálico de compresión si se coloca también el tornillo proximal y, por otra parte, a la superficie de bloqueo lisa que presentan estos tornillos. Sin embargo, otros autores (12) también han descrito esta complicación con el clavo Gamma.

Conclusiones. Creemos que la aparición de complicaciones intraoperatorias está relacionada con defectos en la técnica quirúrgica, no encontrándose con este implante algunas complicaciones referidas con otros implantes endomedulares utilizados en este tipo de fracturas.

El porcentaje de fracturas diafisarias postoperatorias con este clavo está dentro del rango descrito por los diferentes autores para otros implantes como el clavo Gamma, pudiendo verse reducido por una técnica adecuada. La migración de alguno de los tornillos proximales está directamente relacionada con la colocación incorrecta de los mismos, aunque también la calidad ósea tiene su influencia en este hecho.

Hay que destacar la aparición, como complicación postoperatoria, de la protrusión por deslizamiento de alguno de los tornillos proximales en cotilo, hecho que podría evitarse mejorando el sistema de bloqueo proximal. ■■■■■

Bibliografía

1. Valverde JA, García-Alonso M, Gutiérrez-Porro J, Rueda D, Larrauri P, Soler J. Use of the Gamma Nail in the treatment of fractures of proximal femur. *Clin Orthop* 1998; 350:56-61.
2. Bridle SH, Patel AD, Bircher M, Calvert PT. Fixation of intertrochanteric fractures of the femur. A randomised prospective comparison of the gamma nail and the dynamic hip screw. *J Bone Joint Surg* 1991; 73B: 330-4.
3. Carrillo FJ, Piñero A, Jiménez A, Vega A, Pérez JE. Complicaciones técnicas del clavo Gamma. Tratamiento y prevención. *Rev Ortop Traumatol* 1997;41 Supl: 2-8.
4. Goldhagen PR, O'Connor DR, Schwarze D, Schwartz E. A prospective comparative study of the compression hip screw and the gamma nail. *J Orthop Trauma* 1994; 8:367-72.
5. Hardy D, Descamps PY, Krallis P, Fabeck L, Smets P, Bertens C y cols. Use of an intramedullary hip-screw compared with a compression hip-screw with a plate for intertrochanteric femoral fractures. *J Bone Joint Surg* 1998; 80A:618-30.
6. Parker MJ, Pryor GA. Gamma versus DHS nailing for extracapsular femoral fractures. *Int Orthop (SICOT)* 1996; 20:163-8.
7. Radford PJ, Needof M, Webb JK. A prospective randomised comparison of the dynamic hip screw and the gamma locking nail. *J Bone Joint Surg* 1993; 75B:789-93.
8. Ramírez JV, Doñate F, Franco E, Giménez P, González JC, Ros T. Fracturas de cadera. Experiencia con el clavo gamma. *Rev Ortop Traumatol* 1995; 39:104-9.
9. Williams WW, Parker BC. Complications associated with the use of the gamma nail. *Injury* 1992; 23:291-2.
10. Ingman AM. Percutaneous intramedullary fixation of trochanteric fractures of the femur Clinical trial of a new hip nail. *Injury* 2000; 31:483-7.
11. Kawaguchi S, Sawada K, Nabeta Y. Cutting-out of the lag screw after internal fixation with the Asiatic gamma nail. *Injury* 1998; 29:47-53.
12. Leung KS, Chen CM, So WS, Sato K, Lai CH, Machaisavariya B y cols. Multicenter trial of modified gamma nail in East Asia. *Clin Orthop* 1996;323:146-54.
13. Leung KS, So WS, Shen WY, Hui PW. Gamma nails and dynamic hip screws for peritrochanteric fractures. A randomised prospective study in elderly patients. *J Bone Joint Surg* 1992; 74B:345-51.
14. Simmermacher RKJ, Bosch AM, Van der Werken C. The AO/ASIF- proximal femoral nail (PFN): a new device for the treatment of unstable proximal femoral fractures. *Injury* 1999; 30:327-32.
15. Valverde JA, García-Alonso M, Alvarez A, Gutiérrez-Porro J. Complicaciones del clavo Gamma corto. *Rev Ortop Traumatol* 1998; 42:131-4.
16. Albareda J, Laclériga A, Palanca D, Paniagua L, Seral F. Complications and technical problems with the gamma nail. *Int Orthop (SICOT)* 1996; 20:47-50.
17. Albareda J, Lasiera JM, Sánchez M, Bello ML, Palanca D, Serai, F. El clavo gamma en las fracturas proximales de fémur. *Rev Esp Cir Osteoart.* 1992; 27:1-6.
18. Bellabarba C, Herscovici DO, Ricci WM. Percutaneous treatment of peritrochanteric fractures using gamma nail. *Clin Orthop* 2000; 375:30-42.
19. Boriani S, Betelli G, Zmerly H, Specchia L, Bungaro P, Montanari G y cols. Results of the multicentric Italian experience on the gamma nail: a report on 648 cases. *Orthopedics* 1991; 14:1307-14.
20. Forthomme JP, Costenoble V, Soete P, Docquier J. Traitement des fractures trochanteriennes du femur par le clou gamma (a propos d'une serie de 92 cas). *Acta Orthop Belg* 1993; 59:22-9.
21. Garbayo AJ, Martínez J, Repáraz J, Rebollo E, Muñoa J. Clavo gamma. Indicaciones, resultados y complicaciones. *Rev Esp Cir Osteoart* 1997; 32:49-56.
22. Haider SC. The gamma nail for peritrochanteric fractures. *J Bone Joint Surg* 1992; 74B:340-4.
23. Vicario C, Marco F, Domínguez I, López-Durán L. Tratamiento en el anciano de las fracturas de la región trocantérea femoral con clavo intramedular gamma. *Rev Ortop Traumatol* 2000; 44:434-8.
24. Calvert PT. Use of the gamma nail for fixation of proximal femoral fractures. *Semin Orthop* 1990; 5:101-6.
25. Casteleiro R, Ferrer M, Matas JA, Castaño C, San Martín A. Fracturas subtrocantéreas de cadera tratadas con el clavo Gamma. *Rev Ortop Traumatol* 1995;39:110-5.
26. Ferrer M, Casteleiro R, Matas JA. Tratamiento de las fracturas de la región trocantérea con clavo gamma. Revisión de 116 casos. *Rev Ortop Traumatol* 1995; 39IB:99-103.