

# La problemática de las fracturas de la extremidad proximal del 5º metatarsiano.

## Fractures of the fifth metatarsal. Problems and solutions.

SEGURA LLOPIS S\*, SILVESTRE MUÑOZ A\*, BAIXAULI PERELLÓ E\*\*

\*HOSPITAL CLÍNICO UNIVERSITARIO DE VALENCIA. SERVICIO DE TRAUMATOLOGÍA Y CIRUGÍA ORTOPÉDICA. \*\*HOSPITAL CLÍNICO UNIVERSITARIO LA FE DE VALENCIA. SERVICIO DE TRAUMATOLOGÍA Y CIRUGÍA ORTOPÉDICA.

**Resumen.** Las fracturas de la porción proximal del 5º metatarsiano son motivo de controversia respecto a su clasificación, diagnóstico y tratamiento, debido a la utilización indiscriminada de epónimos y términos anatómicos incorrectos. En el presente artículo se pretende efectuar una revisión bibliográfica sobre el tema, presentando la casuística de este Servicio entre los años 1994-96. De todas las clasificaciones utilizadas la que nos parece de mayor utilidad es la de Quill. El análisis radiológico cuidadoso del tipo de fractura así como la consideración de los aspectos anatómicos nos puede evitar en ocasiones incidentes desagradables. La filosofía de tratamiento de las fracturas-avulsión y de las fracturas de Jones es clara, por el contrario las fracturas de stress de la diáfisis proximal del 5º metatarsiano no se comportan, ni evolucionan como las fracturas de los restantes metatarsianos, ni como las de la tuberosidad del 5º metatarsiano.

**Summary.** Lax usage of anatomic terms and applications of eponyms is the main reason of controversy in diagnosis and classification of fractures of the proximal third of the fifth metatarsal. This article serves as an overview of these fractures, showing the cases treated at our Hospital in the last three years. We propose Quill's classification scheme to aid in the management of these fractures. Careful radiological and anatomical analysis can help to avoid problems. Treatment of avulsion-fractures and Jones' fractures is quite clear. Neither the history nor the biological behaviour of proximal fifth metatarsal diaphyseal stress fractures seems to parallel those of fractures of other metatarsals.

**Correspondencia:**

Dr. Antonio Silvestre Muñoz  
Hospital Clínico Universitario  
de Valencia  
Av. Blasco Ibáñez, 17  
46010-Valencia

**I**ntroducción. Las fracturas de la porción proximal del 5º metatarsiano siguen siendo en la actualidad motivo de controversia con relación a su clasificación, diagnóstico y tratamiento. Esto se debe fundamentalmente al empleo de términos anatómicos incorrectos y a la utilización indiscriminada de "epónimos", como el de fractura de Jones para su definición (1-6). Existen numerosas publicaciones que tratan de diferenciar entre fracturas de la tuberosidad, fracturas metafisarias y fracturas meta-

fiso-diafisarias (1,2,5,6,7-12,13-20), aunque ninguna de ellas define claramente los conceptos.

La primera descripción de una fractura de la porción proximal del 5º metatarsiano fue la efectuada por Sir Robert Jones que personalmente la experimentó mientras bailaba alrededor de una mástil. Robert Jones realizó una descripción literaria del mecanismo lesional como: "un pisotón en la vertiente externa del pie, en el momento en que despegaba el talón del suelo" (21).

Durante ese mismo año Sir Jones trató 6 pacientes más con el mismo problema y llegó a la conclusión de que la lesión era desencadenada por un mecanismo indirecto. En su referencia no hace comentario alguno sobre el tratamiento y los resultados obtenidos, aunque afirma que las molestias persistieron durante varias semanas.

En el presente artículo se pretende efectuar una revisión bibliográfica sobre el tema, tratando de aplicar una clasificación práctica desde el punto de vista pronóstico y terapéutico. Asimismo queremos llamar la atención sobre estas fracturas consideradas la mayoría de las veces como banales, haciendo hincapié en la importancia de la localización anatómica del trazo de fractura y la existencia de factores de riesgo concomitantes antes de decidir el tratamiento definitivo.

**Clasificación.** La mayoría de los autores suelen dividir estas fracturas en dos tipos:

A. Fractura-avulsión de una porción de la tuberosidad (proceso estiloides). Estas se subdividen a su vez en intraarticulares y extraarticulares (estas segundas más frecuentes).

B. Fractura transversa de la porción proximal del metatarsiano a 0.5 cm distales a la inserción del peroneo lateral corto. Es la clásicamente denominada fractura de Jones que afecta a ambas corticales del metatarsiano.

En el año 1984 Torg describió las fracturas de stress de la porción proximal del 5º metatarsiano que a su vez subdividió en 3 tipos (18):

1. Agudas, aquellas en las que no existe historia previa de fractura. No se observa en las mismas esclerosis intramedular, ni hipertrofia cortical y el trazo de fractura es cortante sin separación entre los fragmentos.

2. Retardo de consolidación, en la que existe una historia previa de lesión o fractura. Se detecta una fractura completa de ambos cortex (medial y lateral) y hay un espacio interfragmentario importante debido a la reabsorción ósea. Radiográficamente

Tabla 1.

**Clasificación de las fracturas de la extremidad proximal del 5º metatarsiano. (Quill 1995)**

- I AVULSION DE LA TUBEROSIDAD
- II FRACTURA DE JONES
- III FRACTURA DE STRESS DIAFISARIA:

- A Tipo 1 de Torg: aguda
- B Tipo 2 de Torg: retardo de consolidación
- C Tipo 3 de Torg: no consolidación

existe un cierto grado de esclerosis intramedular.

3. No unión, en las que existe historia previa de síntomas recidivantes. Se detecta un amplio intervalo entre los fragmentos y neoformación ósea perióstica. El canal medular está totalmente obliterado en ambos lados por la esclerosis ósea.

Existen otras clasificaciones como la de Dameron, Lawrence y Botte que dividen estas fracturas en función del área en la que asientan: Zona 1 (avulsiones), Zona 2 (fracturas de la unión metafisodiafisaria, siempre de carácter agudo) y Zona 3 (fracturas de stress que asientan en los 1,5 cm proximales de la diáfisis del metatarsiano; no son agudas y siempre presentan sintomatología previa y signos radiográficos de tensión repetida) (4,8). Esta clasificación es de utilidad desde el punto de vista terapéutico.

De todas las clasificaciones utilizadas la que nos parece de mayor utilidad es la de Quill (22) que se muestra en la tabla 1.

**Aspectos anatómicos de la porción proximal del 5º metatarsiano.** Desde el punto de vista anatómico podemos diferenciar cinco áreas en el 5º metatarsiano: cabeza, cuello, diáfisis, base y tuberosidad (esta última también conocida como apófisis estiloides del metatarsiano). La tuberosidad protruye lateral y plantarmente respecto al cuboides y a la diáfisis de este hueso.

A nivel de la tuberosidad nos encontramos las inserciones del peroneo lateral corto que se inserta en una amplia área dorsolateral de la tuberosidad, algunos fascículos musculares del abductor del 5º dedo y una banda lateral de la aponeurosis plantar.

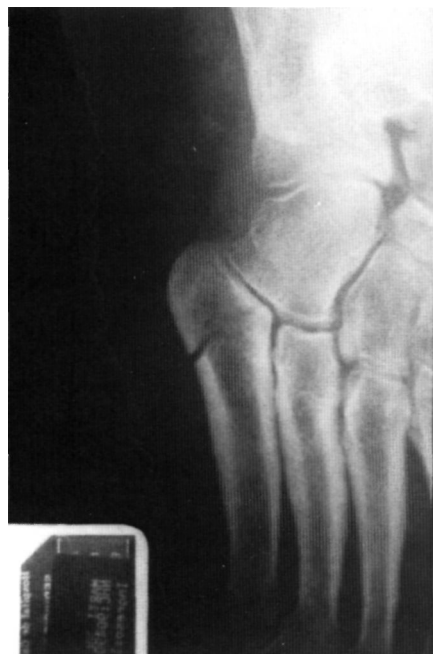

Figura 1. Radiografía inicial donde se aprecia trazo de fractura que afecta a la articulación metatarso-cuboidea.

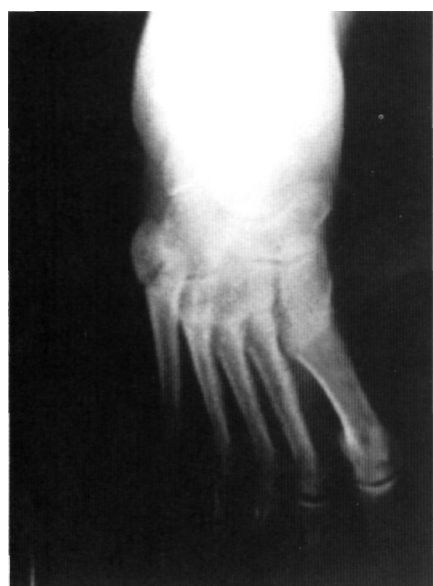

Figura 2. A las 6 semanas de evolución, donde se aprecia un aumento de la distancia entre los dos fragmentos. Nótese el adductus del mensaje.

Por su parte el músculo peroneo anterior se inserta en la porción lateral de la diáfisis del 5º metatarsiano distal a la tuberosidad.

Sir Robert Jones pensaba que las articulaciones del cuboide con el 4º y el 5º metatarsiano eran estables gracias a las potentes estructuras ligamentosas, capsulares y musculares (ligamentos interóseos, aponeurosis plantar, inserción del peroneo corto) (21). Por todo ello el traumatismo (fuerza de aducción del antepie con el tobillo flexionado plantarmente) desencadena una fractura del 5º metatarsiano más que una lesión tarsometatarsiana.

Otro aspecto importante desde el punto de vista anatómico es el de la vascularización del 5º metatarsiano, lo que explicaría las distintas evoluciones de estos tipos de fracturas. Así Smith en 1992 estudio la vascularización de este hueso en especímenes humanos y encontró que la tuberosidad presenta una importante vascularización que penetra en la misma a través de las múltiples inserciones tendino-ligamentosas (16). Por el contrario la diáfisis se nutre a través de los vasos periósticos y de la arteria nutricia que se transforma en una arteria centromedular que irriga hasta la zona metafisaria proximal. La irrigación de la base y de la diáfisis no establece anastómosis entre sí, por lo que sí se desencadena una fractura en la zona dependiente de la arteria centromedular, que afecte dicha arteria y la vascularización perióstica, provocará una ausencia de vascularización del fragmento proximal, lo que favorece la aparición de una retraso de consolidación o una no unión. Esto no suele ocurrir a nivel de la tuberosidad por la presencia de múltiples puntos de entrada de la vascularización.

En 1984 Richli y Rosenthal llegaron a la conclusión de que las fracturas transversas a través de la tuberosidad del 5º metatarsiano

se debían a la tracción de la bandeleta lateral de la aponeurosis plantar (15). A pesar de que no pudieron reproducir experimentalmente esta lesión, mediante estudios en cadáver, pensaban que las lesiones producidas por mecanismo de inversión y flexión plantar del antepie se debían a la tracción de la bandeleta lateral de dicha aponeurosis y no a la tracción del peroneo corto.

Esta hipótesis llevó a muchos autores a diferenciar estas lesiones de la verdadera fractura de Jones y de las fracturas diafisarias (4). De todas formas la misma no ha sido aceptada por un gran número de autores que siguen considerando al peroneo lateral corto como el responsable de las fracturas transversas.

**Material y métodos.** Hemos tratado 47 casos de fracturas de la extremidad proximal del 5º metatarsiano en el Hospital Clínico de Valencia entre los años 1994-96. En la presente serie 29 casos (61.7%) correspondían a fracturas-avulsión (25 de ellas extraarticulares) con una edad media de los pacientes de 40.5 años. Todas excepto una, evolucionaron satisfactoriamente con el tratamiento ortopédico (inmovilización enyesada), consolidando en un plazo medio de 6.1 semanas.

Queremos hacer hincapié en este caso (3.44%) cuya evolución no fue satisfactoria con el tratamiento habitual y que requirió de intervención quirúrgica. Se trataba de una mujer de 65 años que tras mecanismo de inversión del pie izquierdo acudió al servicio de urgencias donde se le diagnóstico de una fractura-avulsión sin desplazamiento de la tuberosidad del 5º metatarsiano (Fig. 1). Se trató mediante inmovilización enyesada con férula posterior y descarga del miembro afecto. A la cuarta semana se le retiró la inmovilización, permitiéndose la carga asistida con un vendaje funcional elástico. La enferma evolucionó con dolor en la base del 5º metatarsiano que le limitaba de forma importante la marcha. Los controles radiográficos sucesivos mostraban una reabsorción ósea de los extremos con la existencia de un espacio entre los dos frag-

mentos (Fig. 2). Ante la evolución que presentaba a las 12 semanas se decidió aplicar una nueva inmovilización enyesada que se mantuvo durante 6 semanas. Esta no consiguió obtener una consolidación radiográfica de la fractura, ni eliminó las molestias. A los 6 meses la paciente presentaba limitación de la marcha por el dolor a nivel de la base del 5º metatarsiano, con la existencia de un intervalo entre los fragmentos y esclerosis del canal medular (Fig. 3).

Ante tal situación se decidió llevar a cabo un tratamiento quirúrgico en el que se realiza curetaje y limpieza del foco de pseudoartrosis; a continuación se colocó un autoinjerto óseo obtenido de la metafisis distal de la tibia ipsilateral, con un tornillo de navicular a compresión perpendicular al foco de fractura (Fig. 4). Posteriormente se inmovilizó durante 12 semanas, tras lo cual se autorizó la carga asistida. La evolución clínica y radiográfica fue satisfactoria, desapareciendo las molestias y consolidando la fractura (Fig. 5).

Diecisiete casos (36.17%) fueron fracturas de Jones, cinco de ellas desplazadas. La edad media de los pacientes era de 53 años. Estas fracturas fueron tratadas ortopédicamente ya que no acontecieron en pacientes deportistas y los pacientes aceptaron el tratamiento conservador. Consolidaron en un plazo de 7.2 semanas, no presentando los pacientes molestia alguna tras finalizar el tratamiento. No hemos tenido ningún caso de refractura, aunque probablemente el seguimiento (casos diagnosticados y tratados en los tres últimos años) no sea suficientemente largo y habrá que ver que ocurre con el paso del tiempo.

Únicamente hemos tratado una fractura de stress (Torg I) en la presente serie. Se trataba de un paciente de 35 años, deportista, que presentaba molestias desde hacía unos meses en la vertiente lateral del pie derecho, a nivel de la diáfisis del 5º metatarsiano. Tras el diagnóstico radiográfico de la lesión el paciente fue intervenido quirúrgicamente refrescando los bordes de la fractura y colocando una osteosíntesis endomedular (tornillo de esponjosa), con posterior inmo-

vilización enyesada. No se permitió la carga hasta que se evidenciaron signos de consolidación radiográfica (7 semanas).

El tratamiento aplicado en los distintos tipos de fractura seguía los principios terapéuticos indicados por diversos autores (4,2) (tabla 2). Así las fracturas-avulsión extraarticulares eran tratadas mediante inmovilización enyesada durante 6 semanas, sometiéndose después a un plan de rehabilitación progresiva con el pie protegido por un vendaje elástico durante dos semanas más. En las fracturas de Jones optamos por aplicar un tratamiento ortopédico (inmovilización enyesada), ya que no se trataba de pacientes con actividad deportiva importante. Por lo que respecta a la fractura de stress y ante los resultados dispares del tratamiento conservador en las fracturas de tipo I, preferimos intervenir quirúrgicamente al paciente.

**Resultados.** La valoración de los resultados se hizo basándose en los siguientes criterios: dolor, retorno a actividades previas, consolidación radiográfica. De la presente serie 44 pacientes (93.61%) evolucionaron satisfactoriamente (no dolor, reanudación de actividades previas y consolidación radiográfica). Únicamente 3 pacientes (6.39%) presentaban molestias ocasionales tras actividades físicas de moderada intensidad, evidenciándose en todos estos casos signos de consolidación radiográfica, por lo que consideramos los resultados como aceptables.

**Discusión.** El análisis cuidadoso del tipo de fractura en la imagen radiográfica nos puede evitar en numerosas ocasiones incidentes desagradables. Durante mucho tiempo estas fracturas se clasificaban como fracturas de la extremidad proximal del quinto metatarsiano y se denominaban "fracturas de Jones".

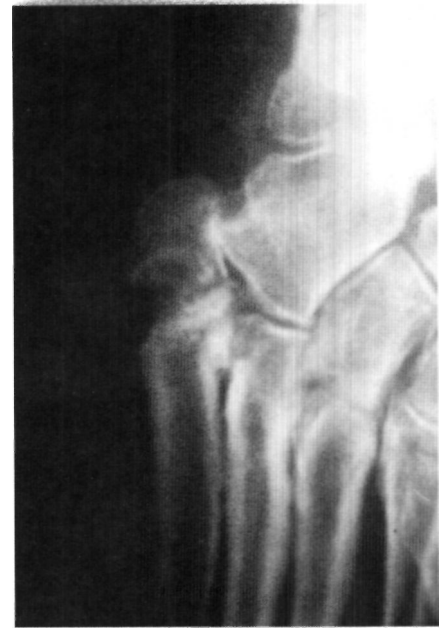

Figura 3. Radiografía a los 6 meses de evolución. Se observa un amplio espacio entre los fragmentos y esclerosis del canal medular en el fragmento distal.

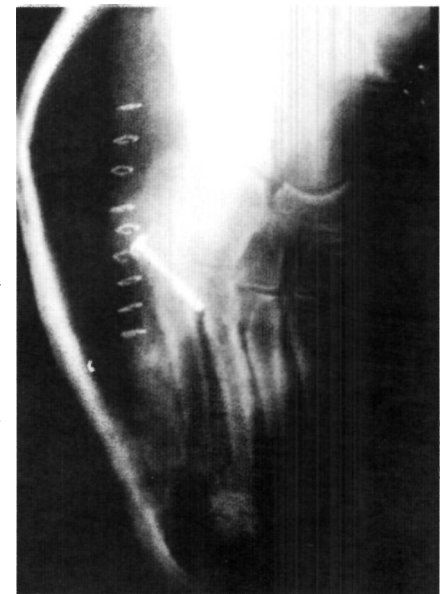


Figura 4. Control radiográfico tras la intervención.

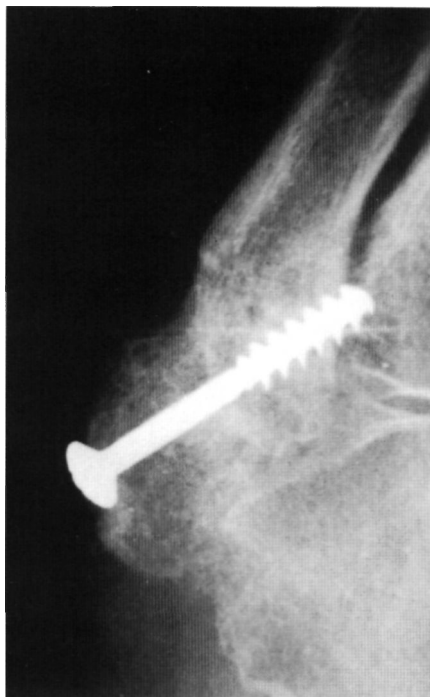

Figura 5. Radiografía a los 3 meses de evolución con la fractura consolidada.

La consideración anatómica de la región pone de manifiesto la existencia de tres articulaciones (cuboides-5º metatarsiano; cuboides-4º metatarsiano; 4º-5º metatarsianos), por lo que un porcentaje variable de estas lesiones afectaran a alguna de las mismas y como fracturas articulares deben ser reducidas anatómicamente. De la misma manera hemos de tener en cuenta la existencia de un núcleo secundario de osificación en pacientes jóvenes que se une radiográficamente a la diáfisis del metatarsiano antes de los 14 años, y que deben diferenciarse de las fracturas-avulsiones (8). La posible presencia de huesos sesamoideos (os peroneum en el espesor del tendón del peroneo lateral largo; os vesalium en el espesor del tendón del peroneo lateral corto) en la vecindad del extremo proximal del 5º metatarsiano obliga a realizar una cuidadosa valoración radiográfica del pie.

Otro aspecto importante y que puede justificar la diferente evolución de las fracturas es el de la vascularización del quinto metatarsiano, ya mencionada en el apartado de aspectos anatómicos del trabajo. La buena vascularización de la tuberosidad hace que las lesiones que interesan a esta porción ósea no suelen plantear problemas de consolidación. Por el contrario cuando asientan en la zona metafisaria cuya vascularización depende exclusivamente de una arteria centromedular y del anillo perióstico, el fragmento proximal puede quedar avascular si se afecta la vascularización (16).

La teoría de que las avulsiones de la tuberosidad están desencadenadas por la tracción de la bandeleta lateral de la aponeurosis plantar en su inserción (4,15) no es aceptada por todos los autores, así Dameron tras un estudio en cadáveres llegó a la conclusión que la única estructura suficientemente potente para desencadenar una avulsión ósea tras un mecanismo de inversión y aducción del antepie es el tendón del peroneo lateral corto (8).

Los principios de tratamiento de las fracturas-avulsión extraarticulares están totalmente claros y se basan en un vendaje compresivo en descarga que se mantiene durante 3-6 semanas, tras las cuales se permite la carga en función de las molestias (3,4,25). Únicamente en pacientes cuyas molestias sean escasas se puede permitir la carga asistida desde el principio. Por el contrario cuando estas fracturas-avulsión sean intraarticulares y el escalón articular sea importante es aconsejable reducirlas y emplear un sistema de fijación interna (miniplacas, tornillos, tornillos canulados, cerclajes) con o sin aporte osteogénico (4,14,23).

El caso que presentamos más detalladamente representa una evolución poco habitual de las fracturas-avulsiones extraarticulares las cuales tienen un buen pronóstico. Por lo general estas lesiones son asintomáticas a las 4-6 semanas, habiendo consolidado o presentando una unión fibrosa no dolorosa (23). Hens afirma que la actividad deportiva asociada a la existencia de un pie cavo o un aductus del antepie son factores de riesgo de no unión (10). En nuestro caso solamente la existencia de un adductus del antepie que aumentaría la tensión del tendón peroneo lateral corto sobre la tuberosidad favorecería esta evolución.

En los raros casos de no uniones sintomáticas el tratamiento de elección es la escisión del fragmento con posterior reinserción del tendón del peroneo lateral corto (4,14,23). En nuestro caso decidimos conservar el fragmento arrancado por ser de gran tamaño y afectar a más del 50% de la superficie articular de la articulación metatarso-cuboides. Para ello se fijó el fragmento con un tornillo de navicular a compresión aportando autoinjerto óseo obtenido de la metafisis distal de la tibia.

En aquellas situaciones en las que se produce un retardo de consolidación o no unión en las fracturas de la tuberosidad el dolor suele estar desencadenado por la pseudoartrosis, aunque en determinadas ocasiones se debe al atrapamiento de una rama del nervio sural en el foco de pseudo-

artrosis, lo que produce parestesias residuales y desencadena un signo de Tinel positivo. Esto obliga a llevar a cabo un tratamiento quirúrgico (24).

Por lo que respecta a las verdaderas fracturas de Jones, que son aquellas que presentan un trazo de fractura transversa que afecta a ambas corticales a unos 0.5 cm distales de la inserción del peroneo lateral corto (26). En determinadas situaciones el tratamiento conservador puede proporcionar buenos resultados, aunque hay que tener en cuenta que la naturaleza intraarticular de la fractura plantea en ocasiones problemas con respecto a su evolución. Stewart en 1960 resalta la elevada incidencia de retardos y no uniones asociados al tratamiento conservador de las fracturas de la porción proximal del 5º metatarsiano (6). Hemos de señalar que muy probablemente un buen número de fracturas incluidas en la revisión de Stewart sean lo que actualmente se clasifican como fracturas de stress diafisarias.

Las fracturas de Jones consolidan en el 75% mediante un tratamiento conservador (inmovilización con yeso) suficientemente prolongado (3,8). De todas formas una tercera parte de las fracturas que consolidan mediante tratamiento conservador sufren una refractura cuando se realizan seguimientos prolongados (22). Todo estos datos previamente señalados (25% de fracturas que no consolidan y 1/3 de refracturas tras consolidación) nos lleva a plantearnos la conveniencia de efectuar un tratamiento quirúrgico en algunas fracturas de Jones. Parece aconsejable intervenir quirúrgicamente las fracturas de Jones desplazadas, sobre todo las que se produzcan en atletas y en pacientes que no estén dispuestos a aceptar una inmovilización durante 6-8 semanas (22).

Finalmente con respecto a las fracturas de stress de la diáfisis proximal del 5º metatarsiano hemos de insistir en que ni su historia ni su comportamiento biológico son comparables al de las fracturas de los restantes metatarsianos, ni a las fracturas-avulsiones y fracturas de Jones. DeLee las defi-

Tabla 2.

**Características y planteamientos terapéuticos en las fracturas del 5º metatarsiano**

Tipo de lesión	Mecanismo	Localización	Indid.	Tto.	Pronost.
Avulsión	Inversión del retropie	Tuberosidad	Frec.	Inmov.	Excelente
Jones	Aducción del antepie	Unión metafiso diafisaria	Infrec.	Inmov./cirugía	Bueno
Diafisaria	Traumatismo repetido	Diáfisis prox.	Escasa		
Torg I				Inmov./cirugía	Regular
Torg II Torg III				Cirugía Cirugía	Variable Variable

nió como la fractura espontánea de un hueso histológicamente normal que se desencadena por múltiples microtraumatismos repetidos, los cuales aisladamente serían inocuos (9). La clasificación de Torg 1984 es de gran utilidad desde el punto de vista del potencial de curación y de la evolución de estas fracturas (18). El tratamiento recomendado de estas fracturas es por lo general quirúrgico (reducción a cielo cerrado con tornillos canulados vs. reducción a cielo abierto con osteosíntesis e injerto). Únicamente en las fracturas de Torg tipo I se puede plantear un tratamiento conservador con descarga prolongada (aproximadamente 8 semanas) (22).

Recientemente se ha planteado la posibilidad de tratar estas fracturas mediante el empleo de estimulación eléctrica, aunque no existe publicación en literatura ortopédica hasta la fecha. Holmes (1994) en un estudio no aleatorio, ni prospectivo hace referencia a que trató no uniones y retardos de consolidación mediante el empleo de campos electromagnéticos: Todas las fracturas (9 en concreto) consolidaron en un tiempo medio de 4 meses (rango de 2-8 meses). No obstante en esta serie se incluían fracturas de Jones y fracturas de stress del tercio proximal de la diáfisis del metatarsiano, por lo que los resultados carecen de significación.

## Bibliografía

1. **Acker HJ, Drez DJr.** Nonoperative treatment of stress fractures of the proximal shaft of the fifth metatarsal (Jones fracture). *Foot Ankle* 1986; 7: 152-5.
2. **Arangio GA.** Proximal diaphyseal fractures of the fifth metatarsal (Jones fracture): Two cases treated by cross-pinning with review of 106 cases. *Foot Ankle* 1983; 3:293
3. **Kavanaugh JH, Brower TD, Mann RV.** The Jones fracture revisited. *J Bone Joint Surg* 1978; 60A: 776-782.
4. **Lawrence SJ, Botte MJ.** Jones fractures and related fractures of the proximal fifth metatarsal. *Foot Ankle* 1993; 14:358-365.
5. **Peltier LF.** Epiphyseal fractures: Robert Jones and Jones fracture. *Surgery* 1972; 71: 522-6.
6. **Stewart IM.** Jones' fracture: Fracture of base of fifth metatarsal. *Clin Orthop* 1960; 16: 190-8.
7. **Carp.** Fracture of the fifth metatarsal bone with special reference to delayed union. Presented to the Orthopaedic Section of the New York Academy of Medicine 1927.
8. **Dameron.** Fractures and anatomical variations of the proximal portion of the fifth metatarsal. *J Bone Joint Surg* 1972; 58A: 788-792.
9. **DeLee, Evans JP, Julian J.** Stress fracture of the fifth metatarsal. *Am J Sports Med* 1983; 11: 349-353.
10. **Hens J, Martens.** Surgical treatment of Jones Fractures. *Arch. Ortho Trauma* 1990; 109:277-9.
11. **Lehman RC, Torg JS, Pavlov H, et al.** Fractures of the base of the fifth metatarsal distal to the tuberosity: A review. *Foot Ankle* 1987; 7: 245-252.
12. **Litchblau S.** Painful nonunion of a fracture of the fifth metatarsal. *Clin Orthop* 1968; 59:171-5.
13. **Pritsch M, Heim M, Tauber H, et al.** An unusual fracture of the base of the fifth metatarsal bone. *J Trauma* 1980;20:530-1.
14. **Rettig AC, Shelbourne KD, Wilckens J.** The surgical treatment of symptomatic nonunions of the proximal (metaphyseal) fifth metatarsal in athletes. *Am J Sports Med* 1992;20:50-4.
15. **Richli WR, Rosenthal DI.** Avulsion fracture of the fifth metatarsal: Experimental study of pathomechanics. *Am J Roentgenol* 1984; 145:889-891.
16. **Smith JW, Arnoczky SP, Hersh A.** The intraosseous blood supply of the fifth metatarsal: Implications for proximal fracture healing. *Foot Ankle* 1992; 13:143-152.
17. **Torg J S.** Fractures of the base of the fifth metatarsal distal to the tuberosity: A review. *Cont Orthop* 1989; 19: 497-505.
18. **Torg JS, Balduini FC, Zelko RR, et al.** Fractures of the base of the fifth metatarsal distal to the tuberosity. *J Bone Joint Surg* 1984; 66A: 209-214.
19. **Zelko RR, Torg JS, Rachum A.** Proximal diaphyseal fractures of the fifth metatarsal—treatment of the fractures and their complications in athletes. *Am J Sports Med* 1979;7:95-101.
20. **Zogby RG, Baker BE.** A review of nonoperative treatment of Jones fracture. *Am J Sports Med* 1987;15:304-7.
21. **Jones R.** Fracture of the base of the fifth metatarsal bone by indirect violence. *Ann Surg* 1902;35:697-702.
22. **Quilll GE Jr.** Fractures of the proximal fifth metatarsal. *Orthop Clinics of N A* 1995; 2: 353-361.
23. **Heckman JD.** Fractures of the foot. En: Rockwood CA ed. *Fractures in adults.* Philadelphia: Lippincott; 1991. p. 2155-9.
24. **Gould N, Trevino S.** Sural nerve entrapment by avulsion fracture of the base of the fifth metatarsal bone. *Foot Ankle* 1981;2:153-5.
25. **Pearson JR.** Combined fracture of the base of the fifth metatarsal and the lateral malleolus. *J Bone Joint Surg* 1961; 43A:513-6.
26. **Conolly JF.** Fracturas de los huesos metatarsianos. En: Conolly JF ed. *Tratamiento de fracturas y luxaciones.* Buenos Aires: Panamericana; 1989. p. 1856-60.