

# Análisis de las roturas del anillo de expansión LD

## Analysis of the breakage of the LD expansion acetabular cup

C. GARCÍA-FERNANDEZ, A. LEON GARRIGOSA, R. ZARZOSO SANCHEZ, A. FRANCES BORREGO Y L. LOPEZ-DURAN STERN.

SERVICIO DE CIRUGÍA ORTOPÉDICA Y TRAUMATOLOGÍA. HOSPITAL CLÍNICO SAN CARLOS. MADRID.

**Resumen.** Presentamos la revisión clínica de 17 casos de roturas del anillo de expansión tipo LD implantados en nuestro Servicio entre 1989 y 1994, de un total de 779 prótesis totales de cadera (2,2%). Se realiza un estudio de las posibles causas que produjeron la rotura del material. Predominaron en pacientes con sobrepeso y con una actividad física intensa. En el análisis de las radiografías destacamos como factores favorecedores de la rotura, la cobertura insuficiente del anillo y su movilización en 16 pacientes (94,1 %). Estos hechos obligaron a realizar estudios de elementos finitos y mecánicos que llevaron a la modificación del anillo inicial. El nuevo anillo se ha recubierto de hidroxiapatita y se han trasladado hacia la periferia los orificios para los tornillos. También se ha reducido el espesor y el tamaño de las ranuras entre las aletas.

**Summary.** We present the clinical study of 17 breakage of the LD expansive metalling ring, of 779 total hip prosthesis (2,2%) implanted in our Service from 1989 to 1994. An analysis was performed to discover the reasons of the breakage. Dominated in patients with a high activity and overweight. In the roentgenographic analysis of the ring, we emphasise insufficient cover and migration of the ring as predisposing factors in 16 patients (94,1 %). For these facts we performed a finite and mechanical element analysis that changed the original ring. The new ring is hydroxiapatite coated and the hole for the screws have move periferically. The thickness and the space between slits have been also reduced.

**Correspondencia:**

Prof. Dr. L. López-Durán Stern  
Hospital Clínico San Carlos  
C/ Martín Lagos, s/n  
28040 Madrid  
Tfno 913303638. Fax 913303636

**Introducción.** Los cotilos de expansión como el Balgrist y el CLS, se introdujeron en la clínica en la segunda mitad de los años 80 como respuesta a la evolución insatisfactoria de los anillos roscados muy extendidos en aquel momento. La búsqueda de prótesis totales que pudieran implantarse sin cemento exigía diseños que permitieran una estabilidad inmediata de los componentes para garantizar, por un lado la función del implante, y por otro, su estabilización ósea por crecimiento aposicional sobre y en el interior de la superficie de los implantes, según su porosidad, rugosidad y recubrimiento.

Para que su implantación inicial sea estable y permita la osteogenesis, el acoplamiento entre dos objetos de materiales diferentes se hace por 3 mecanismos fundamentales: 1. Cierre por fricción, ya que el

rozamiento de las superficies entre sí las bloquea, y para que funcione es preciso un factor de expansión; 2. Cierre por acoplamiento de formas, como la rosca de los tornillos y; 3. Unión de materiales por pegadura o soldadura (1).

La estabilización inmediata de las cúpulas no cementadas se buscó, bien por el roscado de los anillos, o por su impactación. Los anillos roscados, como el de Lord, tienen un cierre por acoplamiento que permite una estabilización inmediata. A partir de los 5 años de evolución se ha podido comprobar que era más frecuente de lo deseado el aflojamiento de los anillos roscados, con erosión ósea en las zonas medial y postero-superior del acetábulo (2).

Los anillos de expansión buscan adaptarse a las deformidades cíclicas del acetábulo y disminuir los micromovimientos en

la interfaz anillo-hueso, tan nocivos para la osteointegración de las superficies (3).

De otro lado, la expansión permite una reducción del volumen del implante en el momento de su colocación y, en consecuencia, una mayor facilidad para su orientación en los planos del espacio. Las hendiduras de separación facilitan la comprobación del buen contacto anillo-hueso, con la posibilidad de una impactación secundaria cuando ese contacto no es suficiente, al haberse demostrado que la falta de contacto es un factor adverso para la integración de los anillos (4).

El anillo que se analiza está formado por 8 aletas o segmentos, con un perfil semiesférico y tiene la posibilidad de un atornillado adicional para lograr una mejor estabilización inicial, en tanto se produce el crecimiento óseo aposicional (5). El cierre del anillo antes de su colocación y su impactación posterior en la posición deseada permite obtener una superficie de contacto muy amplia entre el anillo y el hueso subcondral acetabular, que debe conservarse siempre que sea posible. Cuando el hueso subcondral es muy duro y el anillo metálico queda muy cerrado puede optarse por la colocación del número inmediatamente inferior, o bien expandirlo mediante los expansores metálicos.

Los resultados clínicos iniciales fueron muy esperanzadores tanto por su facilidad de implantación como por su buena respuesta clínica (6) (7).

Con el paso del tiempo se han evidenciado roturas de algunos tipos de anillos de expansión, como el CLS y el que ahora describimos.

A partir del cuarto año de evolución aparecieron algunos pacientes cuya situación clínica se había deteriorado de forma más o menos rápida, presentaban dolor inguinal y dificultad para los cambios de postura y marcha.

Sus radiografías demostraban la rotura de una aleta del anillo en una primera fase, seguida del desplazamiento franco del mismo cuando se dejaba evolucionar al paciente. Ante esta situación se plantearon varias posibilidades: 1. Fallo del material

por fatiga o cálculo erróneo de sus condiciones y características mecánicas; 2. Fallo en la integración del anillo, movilización y rotura secundaria y; 3. Combinación de ambos mecanismos.

**Material y métodos.** Entre los años 1989 y 1994 se implantaron en nuestro Servicio 779 prótesis totales de cadera primarias (PTC), produciéndose la rotura del anillo de expansión en 17 pacientes (2,2%).

La coxartrosis primaria en 14 casos (82,3%) fue la causa más frecuente

de la intervención, seguida por la necrosis ósea aséptica de la cabeza femoral

en otros 2 casos (11,7%). La edad media de los pacientes intervenidos que

presentaban una rotura del anillo era de 65 años. Predominaba el sexo femenino (17 pacientes) y el lado derecho (14 pacientes). El tiempo medio hasta la rotura del componente acetabular fue de 39 meses.

La pauta clínica del seguimiento ha sido la revisión al mes, tres meses, seis meses y 12 meses y posteriormente revisiones anuales. En todos los casos se ha hecho una radiografía anteroposterior de la pelvis y una radiografía axial de la cadera intervenida. En la valoración clínica se ha utilizado la escala funcional de Harris (8) y en la valoración radiográfica, la escala de Johnston (9). Se utilizaron las zonas de De Lee y Charnley (10) para la detección de líneas de radiolucencia y desimplantación a nivel acetabular.

Los anillos rotos se enviaron al fabricante para su análisis metalográfico y, en 1994 se decidió repetir los estudios mecánicos y de elementos finitos para mejorar, si fuera preciso, las características del anillo y evitar su rotura tras su movilización.

El análisis de elementos finitos (EF) se ha desarrollado en el Centro de Cálculo de la Universidad de Oviedo. Los cálculos de EF se hicieron de nuevo y los programas permitieron ampliar la información, aumentando el número de nodos y la cantidad de supuestos mecánicos: anillo fijado en todo su contorno; fijado con atornillado adicional en 1 ó 2 puntos; anillo fijado con tres aletas libres como en un anillo no integrado

y; como situación extrema, el anillo libre asociado a la luxación del polietileno. En todos los supuestos el anillo fue sometido a cargas cíclicas.

Los ensayos mecánicos han sido estáticos y dinámicos. En los estáticos se analiza la fuerza necesaria para producir una deformación plástica permanente. Los ensayos dinámicos simulan el comportamiento de las aletas que se someten a una carga sinusoidal, del valor de la aplicada en la fase estática, con una frecuencia de 4 ciclos / seg, por encima del millón de ciclos. Los ensayos mecánicos se han realizado en el Instituto de Biomecánica de Valencia.

**Resultados.** De los 17 casos de rotura, 16 pacientes tenían un sobrepeso mayor del 15% y presentaban una actividad física intensa. La mayor parte de los pacientes (96%) comenzaron, tras un intervalo libre de molestias, con un dolor inguinal mecánico progresivo que cuando se dejó evolucionar, les obligó a utilizar de nuevo bastones, dando una media de 53,5 puntos en la escala de Harris preoperatoria.

El análisis general de los 779 anillos implantados, demostró en el 78% de los casos, una cobertura completa del anillo y una inclinación media de 41°.

En el estudio radiográfico de la serie, se evidenció dos tipos de comportamiento en los primeros 12 meses tras la cirugía. En el 84,3% de los casos se observó una regularización de la ojiva acetabular, desapareciendo las geodas y con contacto prótesis hueso en la zona I de De Lee (10). En el resto de

los pacientes aparece una línea radiotransparente uniforme y continua, de menos de 2 mm de anchura, que en los 2 primeros años fue estable.

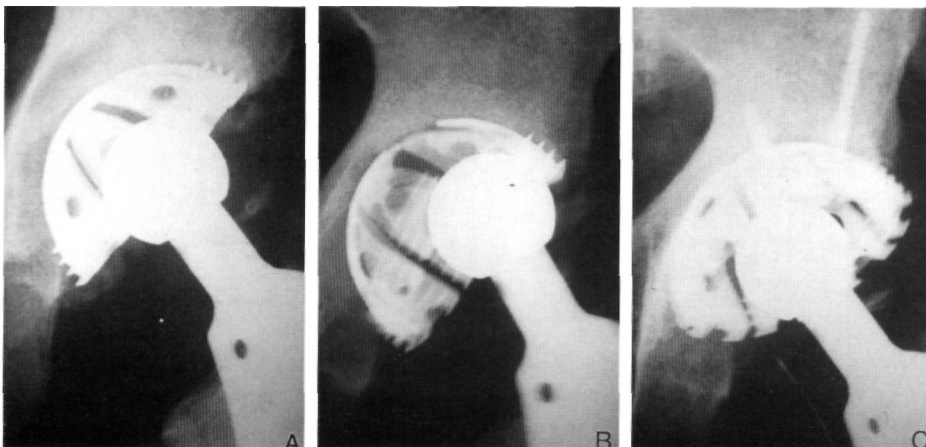
En el análisis radiográfico de los casos que presentaban rotura del anillo se observó que 15 anillos tenían una cobertura insuficiente, 13 de ellos sin atornillado adicional. Antes de la rotura, 16 casos presentaban una radiolucencia progresiva mayor de 2 mm y sólo 1 paciente no la desarrolló. En 16 anillos pudo evidenciarse su movilización del mismo antes de la rotura (Fig.1).

El análisis metalográfico de los anillos rotos mostró, en todos los casos, un fallo en la base de las aletas por fatiga de material y la rotura de las fibras de titanio por un exceso de elasticidad.

Mediante el estudio de E.F. se analizó la situación como en el momento inicial de la fabricación de una aleta sin apoyo, sometida a cargas cíclicas, encontrándose la zona de mayor fatiga a la flexión en la base de las aletas en las fibras próximas a la concavidad y en torno a los orificios de ensanchamiento. La fatiga determina, en estas condiciones, la aparición de una deformación plástica de las fibras cercanas a la concavidad por un exceso de grosor de las aletas. La deformación plástica aparecía en los supuestos de anillos fijados parcialmente por un aleteo excesivo durante los esfuerzos normales de la cadera y por una carga excéntrica de la cabeza.

El paso siguiente ha sido modificar el diseño con E.E para disminuir su capacidad de deformación y mejorar la resistencia a la fatiga de las áreas más críticas. El aumento de rigidez llevó a un cambio del diseño con disminución del espesor de las aletas y del ancho de las ranuras, suprimiendo el ensanchamiento de su base y desplazando hacia la periferia de las aletas los agujeros de los tornillos (Fig. 2). El nuevo anillo se sometió a las diferentes condiciones mecánicas antes descritas sin encontrarse en ninguna de las ellas una concentración de cargas suficientes como para llevar a la fatiga el material y a la

**Fig 1. A)** Prótesis total de cadera tipo LD en un varón de 57 años. **B)** A los 35 meses se observa movilización y rotura del anillo LD. **C)** Imagen del nuevo anillo tipo LD, atornillado tras retirada del anterior.



aparición, en los estudios de E.F. de deformaciones plásticas que pudieran terminar en la rotura del anillo.

El paso siguiente ha sido el análisis mecánico del nuevo anillo sometido a fuerzas estáticas y dinámicas del orden señalado. En ninguno de los supuestos se ha producido una deformación plástica.

**Discusión.** La fijación de las cúpulas protésicas al acetábulo óseo mantiene vigente una serie de problemas. En el caso de las formas cementadas, la desimplantación es tardía, y a partir de un punto, toman un incremento exponencial, al parecer relacionado con las partículas generadas por la usura del polietileno (11). Los cotilos no cementados exigen un anclaje inmediato, relacionado fundamentalmente con su geometría y con los aspectos macroscópicos de su superficie. La unión inicial estable para que la osteogénesis posterior pueda producirse, se hace por 3 mecanismos fundamentales: 1 Cierre de fricción; 2 Cierre por acoplamiento de formas y; 3 Unión de materiales por pegadura o soldadura. En los cierres por fricción hay que tener en cuenta la pérdida de la fuerza de acoplamiento, en las primeras horas por relajación y fisuración en el material receptor. Al cabo de cierto tiempo, la fuerza residual oscila entre el 40 y el 60% de la fuerza de agarre inicial y, al cabo de ese tiempo, debería haberse producido la osteointegración en la superficie de los elementos protésicos, cuyos poros deben tener un tamaño entre 100 y 500  $\mu$ m, cuando la superficie es porosa. En animal es de experimentación Bereiter ha demostrado con cúpulas a presión, que en las primeras 8 semanas se produce una integración a la superficie con hueso fibroso (1). Desde la octava hasta las hasta la 52 semanas se remodela el hueso neoformado y el hueso esponjoso acetabular, para acoplarse a las condiciones mecánicas creadas por la prótesis .

El anillo de expansión tiene un bloqueo inicial por frotamiento, como los de implantación. El cierre del anillo antes de la colocación y su compactación posterior en la posición deseada, permite una superficie de contacto muy amplia entre el anillo y el

hueso subcondral acetabular que debe conservarse siempre que sea posible. Cuando a través de las aletas se observa una falta de contacto puede impactarse el elemento metálico contra el fondo, para garantizar el máximo apoyo posible, y disminuir el espacio de corrosión (4). El inserto de polietileno va a impactar el anillo en el momento de su introducción.

El atornillado adicional permite aumentar la estabilización inicial de los anillos en los casos de displasia o mala calidad del lecho óseo. En torno a la eficacia de los tornillos hay diferentes opiniones: junto al factor de estabilización hay que considerar el paso de partículas de polietileno inductoras de osteólisis, a través de los agujeros de los tornillos (12) . En esta serie se ha podido observar que la incidencia de roturas ha sido mucho menor en los casos con atornillado adicional. La colocación de los tornillos en el ensanchamiento circular de la base de las ranuras, al aumentar en esa posición la rigidez de las aletas y disminuir su capacidad de aleteo, no fue un factor que incrementara las roturas.

Cuando aparecieron los primeros anillos rotos se plantearon las posibles causas de su rotura: desimplantación o fallo del material. La revisión clínica mostró que el tiempo medio de aparición fue de 39 meses, y en la mayoría de los pacientes hay un intervalo libre entre la implantación y la aparición de los dolores. Hay un cierto predominio de las mujeres y en pacientes con sobrepeso y con una actividad física intensa. El sobrepeso siempre es un factor adverso para la evolución de las artroplastias (13).

Se modificó el diseño del cotilo de expansión para evitar su rotura por fatiga del material en los casos de movilización, y para ello se hizo una aproximación teórica buscando disminuir la elasticidad del anillo, adelgazando el espesor del titanio, disminuyendo el tamaño de las ranuras de las aletas y trasladando a la periferia los orificios para los tornillos. Los cálculos numéricos y los análisis de fatiga evidenciaron la mejora mecánica de los anillos con desaparición de los fenómenos de fatiga del material.

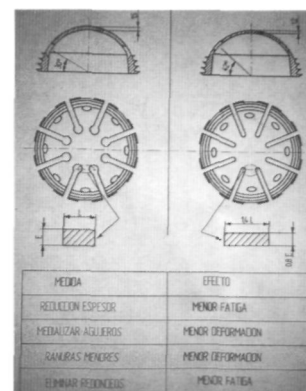


Fig. 2. Esquema comparativo del primer (izquierda) y del segundo (derecha) diseño del anillo de expansión LD.

Junto a la mejora de las características mecánicas se ha buscado mejorar el porcentaje de osteointegración haciendo la superficie más rugosa, cubriéndola de hidroxapatita (14)

En la actualidad el anillo de expansión cubierto de hidroxapatita se emplea siempre en las PTC primarias, añadiendo un atornillado adicional en los casos de cober-

tura insuficiente del anillo o con un lecho de mala calidad ósea, al que se supone una menor capacidad de bloqueo del anillo. La misión del atornillado es disminuir la movilidad de las aletas y permitir el desarrollo normal del crecimiento óseo hacia la superficie del anillo. Cuando la falta de cobertura es extrema no debería emplearse este anillo. ■■■■■

## Bibliografía

- Bereiter H, Biirgi M, Rahn BH.** Das zeitliche Verhalten der Verankerung einer zementfrei implantierten Hüftpfanne mi Tierversuch. *Orthopäde* 1992; 21:63-70.
- López Oliva F, García de Lucas F, Marco F, Zarzoso R, López-Durán L.** Artroplastia de cadera tipo Lord en el tratamiento de la coxartrosis. *Rev Ortop Traumatol* 1990; 34:133-44.
- Huggler AH, Schreiber A, Dietschi C, Jacob H.** Experimentelle untersuchungen über deformationsverhalten des Hüftazetabulums unter belastung. *Z Orthop* 1974; 112:44-7.
- Petrera P, Rubash HE.** Fixing the cup. *AAOS Instr Course Lect* 1994; 43:393-407.
- López-Durán L, Cebadas MI, Fernández JM, Zarzoso R, Sánchez-Barbero JC, Granado J.** LD Hip Arthroplasty. *Clin Orthop* 1992; 283:39-48.
- Cebadas MI.** Desarrollo técnico de una artroplastia modular de cadera. Control clínico precoz. Tesis Doctoral. Universidad Complutense de Madrid, 1993.
- Sánchez F, Rodríguez F, Ortega J, Roca M, Olivares R.** Nuestra experiencia con el cotilo de expansión autoestable de López-Durán en la artroplastia total de cadera. *Rev S And Traum y Ort* 1993; 13:121-7.
- Harris WH.** Traumatic arthritis of the hip after dislocation and acetabular fracture. Treatment by mold arthroplasty. An end result study using a new method of result evaluation. *J Bone Joint Surg* 1969; 51 A:737-54.
- Johnston RC, Fitzgerald RH, Harris WH.** Clinical and radiographic evaluation of total hip replacement. A standard system of terminology for reporting results. *J Bone Joint Surg* 1990; 72A:161-8.
- De Lee J, Charnley J.** Radiological demarcation of cemented sockets in total hip replacement. *Clin Orthop* 1976; 121:20-32.
- Jasty M, Floyd WE, Schiller AL, Goldring SR, Harris WH.** Localized osteolysis in stable, nonseptic total hip replacement. *J Bone Joint Surg* 1986; 68A:912-9.
- Holmer P, Nielsen PT.** Fracture of ceramic femoral heads in total hip arthroplasty. *J Arthroplasty* 1993; 8:567-71.
- Engh CA, Zetti-Schaffer KF, Kukita Y.** Histological and radiographic assesment of well functioning porous-coated acetabular components: a human postmortem retrieval study. *J Bone Joint Surg* 1993; 75A:814-24.
- Geesink RET, Hoefnagels NHM.** Six year results of hydroxyapatite-coated total hip replacement. *J Bone Joint Surg* 1995; 77B:534-47.