

El cotilo de impactación en las artroplastias de cadera

Impacted acetabular component in total hip authroplasty

D.HERNANDEZ VAQUERO, M.J. OLAY GAYOSO Y J.L.BARRERA CADENAS

SERVICIO DE TRAUMATOLOGÍA Y ORTOPEDIA. HOSPITAL SAN AGUSTÍN. AVILÉS. DEPARTAMENTO DE CIRUGÍA. FACULTAD DE MEDICINA. OVIEDO.

Resumen. Entre los diferentes sistemas de fijación de la cúpula acetabular en las artroplastias no cementadas, la impactación tiene múltiples ventajas. Permite un mejor contacto entre implante y hueso y no necesita destrucción de la superficie ósea receptora. Los nuevos diseños para impactación están fabricados en aleaciones de titanio y poseen una superficie rugosa recubierta a su vez con hidroxiapatita. Algunos modelos como la artroplastia Bihapro poseen aletas estabilizadoras en su reborde externo para evitar la movilización rotatoria inicial. El sistema de impactación está mostrando buenos resultados en la experiencia conocida y aunque los periodos de seguimiento son aún cortos, la integración ósea conseguida es satisfactoria. Se presentan los resultados de 1107 cúpulas Bihapro con una evolución entre uno y siete años, que han seguido un protocolo de seguimiento informatizado. En sólo un caso se presentó movilización del componente que precisó cirugía de revisión.

Summary. The acetabular fixation by impaction has advantages on other systems of fixing in the cementless arthroplasties of the hip. Permit a better contact between implant and bone and it does not need destruction of the receiving bony surface. The new designs for fixation by impaction are manufactured in titanium alloys and possess a rugged surface cover at the same time with hydroxiapatite-coated. Some models as the arthroplasty Bihapro possess fins for primary stability in your external curbing to avoid the initial rotary mobilization. This system of fixation is showing good results in the known experience and though the periods of follow-up are yet short, the obtained bony integration is satisfactory. We presented the results of 1107 Bihapro cups implanted with a follow-up from one to seven years, that they have followed a computed protocol. In only a case was presented lossening of the component that specified review surgery.

Introducción. La fijación de la cúpula acetabular en las artroplastias totales de cadera es un tema controvertido en la literatura ortopédica. Con la introducción de los implantes no cementados en la década de los setenta, se utilizaron sobre todo los modelos roscados que han demostrado a medio y largo plazo su fracaso como sistema de fijación. Los modelos tronco-cónicos fueron pronto abandonados debido a la importante pérdida ósea que producían y los hemisféricos igualmente son escasamente utilizados en nuestros días. Aunque su estabilidad inicial era suficiente, con el paso del tiempo y seguramente por la alteración vascular que sus cortantes estrías producían, se ha comprobado una elevada frecuencia de movilizaciones, conociéndose múltiples

referencias bibliográficas que así lo confirman, tanto experimentales (1) como clínicas (2). Para evitar esos fracasos algunos implantes roscados se recubrieron con hidroxiapatita, demostrándose que tampoco así se conseguía una estabilidad suficiente a medio plazo (3). Nuevas alternativas se han sucedido en los últimos años para evitar el deslizamiento de las cúpulas acetabulares no cementadas. Así se ha recomendado por una parte la fijación del implante con tornillos, púas, sistemas expansivos, etc. y por otra el recubrimiento de su superficie con estructuras rugosas y últimamente con hidroxiapatita. Para Sumner (4) las causas del fracaso aséptico de las cúpulas cotiloideas serían una movilización precoz (solo visible en periodos de seguimiento intermedios), la fatiga de las

Correspondencia:

Daniel Hernández Vaquero
Apartado de Correos 341.
33400-Avilés, Asturias
Teléfono: 98-5123000.
Fax:98-5123010

E-Mail:dhernandezv@meditex.es




Fig. 1. Artroplastia Bihapro. Cúpula acetabular de impacto con superficie rugosa y recubrimiento de hidroxiapatita.

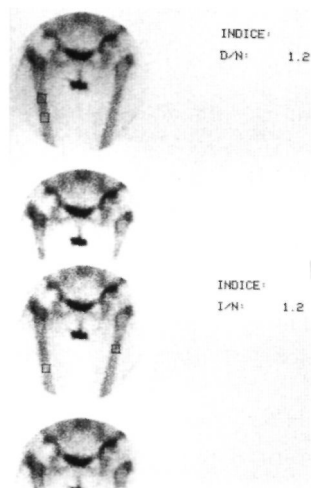
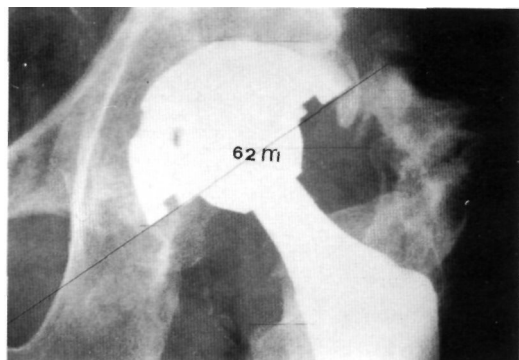


Fig. 2. Gammagrafía ósea en artroplastia bilateral de caderas

Fig. 3. Cúpula Bihapro con 62 meses de evolución.



trabéculas óseas en diseños con escasas áreas de recubrimiento poroso, la osteolisis producida por las partículas de desgaste y la remodelación ósea adaptadora.

Con el fin de evitar estas posibilidades los nuevos diseños de cúpulas acetabulares no cementadas persiguen obtener un contacto íntimo y lo más amplio posible entre la cúpula y la superficie ósea receptora (5). Para conseguir estos objetivos se han diseñado modelos que se implantan a presión. Exponemos nuestra experiencia con un modelo artroplástico de este tipo.

Métodos. La cúpula Bihapro (Biomet Ltd) está construida en aleación de titanio (Ti6Al4V) y tiene una superficie rugosa conseguida mediante «*plasmaspray*», que a su vez está recubierta con una capa de hidroxiapatita de 75 micras de espesor realizada mediante técnica de «*spraying process*» al vacío (LPPS). Posee tres aletas periféricas en su reborde externo y orificios para utilización opcional de tornillos que permiten su colocación hasta con 15° de angulación (Fig. 1). En su interior se coloca un núcleo de polietileno de ultra alto peso molecular, impactado a presión y que permite orientar la cobertura en doce posiciones diferentes. Existen igualmente insertos con 10° de angulación para ampliar aún más esta cobertura.

Entre Agosto de 1992 y Julio de 1999 se han implantado 1362 cúpulas Bihapro en los Hospitales Central de Oviedo, Cabueñes de Gijón y San Agustín de Avilés, siguiendo un estudio prospectivo y multicéntrico. Hemos analizado los datos informatizados de 1107 casos que sobrepasan un año de evolución. En cuanto a la edad el 49,8% de los pacientes se situaban entre los 60 y 69 años y el 22,1% tenía más de 69 años; los pacientes menores de 70 años constituían el 77,9% del total de la serie. La causa de la intervención fue una coxartrosis en el 77,4% de los casos. En

841 casos se habían colocado tornillos como fijación suplementaria, pero así como en los dos primeros años el porcentaje de cúpulas con tornillos era del 86,6%, en los dos últimos esta cifra había descendido al 15%. Se ha cumplimentado el protocolo de Johnston (6) para la evaluación clínica y la valoración radiográfica se está realizando con las mediciones de Kobayashi y De Lee (6). Los pacientes han sido revisados a los 3, 6 meses y luego anualmente. Un grupo de pacientes ha sido estudiado también mediante densitometría con el sistema CADIA y con gammagrafía ósea cuantificada (7,8) (Fig. 2). En el estudio radiográfico del componente cotiloideo se anotó el cambio en la angulación de la cúpula, la posible migración, la presencia de radiotransparencias periprotésicas y el estado y situación de los tornillos, cuando éstos se utilizaron.

Resultados. Para este trabajo sólo se han analizado los datos radiológicos del componente acetabular. Los estudios radiográficos seriados han mostrado una excelente integración de la cúpula en la estructura ósea (Fig. 3). No se observaron roturas o cambios en la posición de los tornillos, ni modificación en la angulación del implante. En 18 cúpulas se apreció alguna zona incompleta de radiotransparencia periacetabular al año de la intervención pero a los tres años sólo se mantenía en cinco casos; en ninguno fue mayor de 2 mm de grosor ni progresó con el paso del tiempo. Las complicaciones relacionadas con el componente acetabular que han precisado reintervención han sido dos luxaciones irreductibles achacables a errónea colocación de la cúpula y que se solucionaron sin revisar la cúpula metálica, una malposición del núcleo del polietileno y una movilización del implante lo que supone un 0,09%.

Discusión. Aunque el periodo de seguimiento no es aún prolongado, los datos obtenidos hasta ahora muestran la estabilización definitiva de la cúpula Bihapro a los dos años de su implante (9). Recientes estudios (10) han demostrado que la migración

precoz es un buen signo predictor de deslizamientos tardíos, de tal manera que las cúpulas estables o con migraciones menores de 2 mm durante los dos primeros años tienen una mejor supervivencia con diferencias estadísticamente significativas.

Cuando la fijación de la cúpula se consigue los resultados clínicos y radiográficos son incluso superiores a las cúpulas cementadas en similares períodos de seguimiento (11). Además de los sistemas supletorios de fijación ya comentados, se han diseñado implantes sobredimensionados, elípticos, con doble geometría (dual) o con asociación de aletas en su superficie externa y existe un buen número de ellos que se implantan con simple impactación.

La fijación adicional con tornillos es una técnica ampliamente utilizada en muchos diseños. Trabajos recientes como el publicado por Latimer (12) no encuentran alteraciones a los siete años del implante con la utilización de tornillos y su revisión de 136 artroplastias no muestra movilizaciones de la cúpula ni alteraciones secundarias a la utilización de aquellos. Sin embargo otros trabajos (13) demuestran que la colocación de tornillos disminuye efectivamente los micromovimientos en el lugar de su introducción, pero pueden aumentarlos en el lado opuesto, cambiando las fuerzas de compresión en distracción. Para algunos autores la asociación de tornillos solo debería realizarse cuando es absolutamente necesaria. En nuestra experiencia la asociación de tornillos ha ido disminuyendo con el paso del tiempo, seguramente por la mayor confianza que los cirujanos van adquiriendo con el sistema de simple impactación.

Para obtener el máximo contacto entre la cúpula y la superficie ósea y una óptima estabilidad se ha recomendado la utilización de una cúpula sobredimensionada de 1 a 3 mm mayor que la última fresa acetabular utilizada. Ello asegura la estabilización del implante pero algunos autores han llamado la atención sobre la posibilidad de producir fracturas en el acetábulo (14).

Parece que la técnica de impactación a presión puede favorecer el crecimiento óseo en la

superficie protésica permitiendo un íntimo contacto entre implante y hueso evitando micromovimientos precoces que anularían la osteogénesis. Actualmente se conoce que la microestructura ideal del recubrimiento serían poros de 100 a 400 micras de diámetro con un soporte de aleación de titanio (4). Las superficies porosas antiguas presentaban fracasos en un 4% en periodos de seguimiento de 1,5 a 5 años, mientras las actuales, utilizando nuevos sistemas metalúrgicos, propician fracasos entre el 0 y el 6% en revisiones de 2 a 7 años (15).

Las condiciones necesarias para una correcta sujeción de la cúpula (suficiente contacto inicial, estabilidad inmediata del componente protésico y adecuada transferencia de fuerzas desde el implante al hueso receptor) (4,16) se cumplen adecuadamente con ese sistema de fijación y se resumen en la tabla 1.

No obstante hay que reconocer que una cúpula hemisférica introducida en una cavidad también hemisférica, como la cavidad cotiloidea, no ofrece la estabilidad necesaria para producir una suficiente osteointegración (17). Por ello algunos diseños de cúpulas impactadas asocian diversos sistemas de fijación suplementaria como las aletas periféricas. Con la impactación a presión se perseguiría un buen contacto en toda la superficie protésica, mientras que con las aletas se busca una definitiva estabilidad rotacional.

Una condición necesaria para la utilización de este tipo de cúpulas es que exista un soporte óseo suficiente en todo el acetábulo (18). Por ello no deben indicarse ante acetábulos displásicos donde sea imposible conseguir un soporte hemisférico, en coxartrosis secundarias a fracturas cotiloideas con defectos óseos importantes o en cirugía de revisión. En estos casos se recomienda la aposición de injertos en sus diferentes formas y la fijación suplementaria con tornillos para estabilizar precozmente el implante (19,20).

Conseguida la estabilidad inicial, debería perseguirse la estabilidad definitiva. Para ello las cúpulas de moderno diseño tienen una microestructura de superficie porosa, como antes referíamos, y están recubiertas con hidroxiapatita. Se tiene ya suficiente experiencia tanto clínica como experimental sobre las

Tabla 1.

Ventajas de la impactación

Evita espacios muertos
Apoyo en hueso sano
Mayor estabilidad
Reparto de cargas uniformes
Perfecta adaptación anatómica
Posible fijación suplementaria con tornillos
Permite aporte de hueso en trasfondo acetabular
Formación "fisiológica" de fijación

Tabla 2.

Recomendaciones técnicas

Medición preoperatoria
 Crear una cavidad acetabular simétrica
 Ausencia de defectos óseos
 Buena exposición del acetábulo
 Fresado progresivo hasta hueso de buena calidad
 Impactación controlada
 Colocación de tornillos si la estabilidad no es suficiente
 Núcleos de polietileno de grosor suficiente

ventajas de la hidroxiapatita (21). Trabajos como el publicado por Friedman (22) han sido definitivos para su utilización. Se sabe que aquella «rellena» espacios de hasta 2 mm entre el implante y el hueso y su capacidad osteoconductora ha sido suficientemente demostrada. Trabajos recientes (23,24) muestran la conveniencia de este recubrimiento en las cúpulas acetabulares, encontrando que esta alternativa produce una significativa reducción en la migración rotacional y en la presencia de radiolucencias periprotésicas.

De acuerdo con lo anteriormente referido creemos que la cúpula acetabular de impactación debe reunir los siguientes requisitos: forma hemisférica, superficie porosa, recubrimiento con hidroxiapatita, poseer aletas estabilizadoras periféricas, orificios para tornillos opcionales y admitir núcleos modulares de polietileno de alta densidad. Las recomendaciones técnicas para la utilización de este sistema de fijación, recogidas de un reciente trabajo de Glassman (15), figuran en la tabla 2. ■■■■■

Bibliografía

1. Michael Tooke S, Nugent J, Chotivichit A., Goodman W, Kabo M. Comparison of in vivo cementless acetabular fixation. *Clin Orthop* 1988; 235:253-60.
2. Hernández Vaquero D, Suarez Vázquez A, Fernández Corona C, Menéndez Viñuela G, Alegre Mateo R, García Sandoval MA. Loosening of threaded acetabular cups in arthroplasty of the hip. *Int Orthop(SICOT)* 1996; 30:70-4.
3. Hernández Vaquero D, Fernández Corona C, Fernández Fernández JM, García García J, Triviño López A. Cotilo recubierto con hidroxiapatita de la artroplastia Omnifit. *Rev Esp Cir Osteoart* 1997; 32:157-62.
4. Sumner DR. Bone ingrowth: Implications for the stabilization and maintenance of cementless Porous-coated Interfaces. En: Callaghan JJ et al. *Hip and Knee Reconstruction*. Rosemont: American Academy of Orthopaedic Surgeons; 1996:57-68.
5. Lopez-Durán Stern L, Cabadas MI, Fernández Fernández-Arroyo JM, Zarzoso R, Sanchez Barbero JC, Granado J. LD Hip Arthroplasty. Design concepts and first clinical trials of a new modular system. *Clin Orthop* 1992; 283:39-48.
6. Hernández Vaquero D, Paz Jiménez J, Murcia Mazón A, Alegre Mateo R, Amador Mellado J, Rendueles Menéndez C. Artroplastia total de cadera Bihapro. Primeros resultados. *Rev Esp Cir Osteoart* 1994; 29:85-91.
7. Hernández Vaquero D, Murcia Mazón A, Paz Jiménez J, Alegre Mateo R, Martínez García J, Pena Vázquez J. The Bihapro hip Arthroplasty. Behaviour of the femoral stem. *Orthopaedics* (en prensa).
8. Paz Jimenez J, Hernández Vaquero D, Murcia Mazón A, Amador Mellado J, Menéndez Viñuela G, Rendueles Menéndez C. Valor del seguimiento densitométrico en la evaluación de una prótesis total de cadera. *Rev Esp Cir Osteoart* 1994; 29:253-8.
9. Paz Jiménez J, Murcia Mazón A, Hernández Vaquero D. Prótesis total de cadera Bihapro. En: Paz Jiménez y Murcia Mazón eds. *Artroplastias no cementadas de cadera*. Oviedo: Edit. Universidad de Oviedo; 1997.
10. Krismer M, Stöckl B, Fischer M, Bauer R, Mayrhofer P, Ogon M. Early migration predicts late aseptic failure of hip sockets. *J Bone Joint Surg* 1996; 78B:422-6.
11. Callaghan JJ. *Current Concepts Review*. The clinical results and basic science of total hip arthroplasty with porous coated prostheses. *J Bone Joint Surg* 1993; 75A: 299-310.
12. Latimer HA, Lachiewicz PF. Porous coated acetabular components with screw fixation. Five to ten year results. *J Bone Joint Surg* 1996; 78A:957-81.
13. Won ChH, Heam TV, Tile M. Micromotion of cementless hemispherical acetabular components. Does press-fit need adjunctive screw fixation? *J Bone Joint Surg* 1996; 77-B:484-9.
14. Curtis MJ, Jinnah RH, Wilson VD, Hungerford DS. The initial stability of uncemented acetabular components. *J Bone Joint Surg* 1992; 74-B:372-6.
15. Glassman AH. Cementless Primary total hip Replacement. En: Callaghan JJ et al. *Hip and Knee Reconstruction*. Rosemont: American Academy of Orthopaedic Surgeons; 1996; p. 191-206.
16. Resines y Erasun C, Arias Sanchez J, Checa García A. Artroplastias sin cementación. Componente acetabular. En: Hernández Vaquero, ed. *La Cadera*. Madrid: Edit Médica Panamericana; 1997; p. 271-6.
17. Morscher EW. Current status of acetabular fixation in primary total hip arthroplasty. *Clin Orthop* 1992; 274:172-93.
18. Skinner HB. Current biomaterial problems in implants. En: AAOS, ed. *Instructional Course Lectures*. Rosemont: American Academy of Orthopaedic Surgeons; 1992, p. 137-44.
19. Murcia Mazón A, Paz Jimenez J, Hernández Vaquero D, Rodríguez Lopez L. El cotilo Bihapro en la cirugía de revisión. En: Paz Jimenez y Murcia Mazón eds. *Artroplastias no cementadas de cadera*. Oviedo: Edit. Universidad de Oviedo; 1997.
20. Pardo Muntaner J, Rodríguez Alonso LM. Revisión de la cúpula acetabular. En: Hernández Vaquero, ed. *La Cadera*. Madrid: Edit Médica Panamericana; 1997; p.417-35.
21. Jaffe WL, Scott DF. Current Concepts Review. Total hip arthroplasty with hydroxyapatite-coated prosthesis. *J Bone Joint Surg* 1996; 78A:1918-34.
22. Friedman RJ. Advances in biomaterials and factors affecting implant fixation. En: AAOS, ed. *Instructional Course Lectures*. Rosemont: American Academy of Orthopaedic Surgeons; 1992; p.127-36.
23. Moilanen T, Stocks GW, Freeman MAR, Scott G, Goodier WD, Ewans SJW. Hydroxiapatite coating of an acetabular prosthesis. Effect on stability. *J Bone Joint Surg* 1996; 78B:200-5.
24. Hellman E, Capello W, Freinberg J. Omnifit Cementless Total Hip Arthroplasty. A 10 year average follow-up. *Clin Orthop* 1999; 364:164-74.