

Fracturas femorales en pacientes portadores de artroplastia de cadera.

Femoral fractures in patients with hip replacement

M. MORALES SANTÍAS, J.E. MARTÍNEZ GIMÉNEZ, J.E. SALINAS GILABERT Y J. DE ANTA Y DE BARRIO.

HOSPITAL GENERAL UNIVERSITARIO DE ALICANTE

Resumen. Se han revisado 25 pacientes con fractura femoral portadores de artroplastia de cadera. Las fracturas se clasifican según los tipos de Johansson. Se encontraron 9 tipo I, 9 tipo II y 7 tipo III. El tratamiento fue en 4 ocasiones conservador y en 21 quirúrgico: 2 osteosíntesis con tornillos de compresión, 9 recambios de vástago y 9 osteosíntesis con placa. Se valora el resultado del tratamiento de la fractura. Consolidaron todas salvo una tras el tratamiento inicial. El resultado de la artroplastia fue valorado según la Escala de Merle D'Aubigne siendo bueno en un 68% de los casos. Las complicaciones fueron 2 consolidaciones en varo, una infección superficial y una infección profunda. Se evalúan los diferentes tratamientos realizados y se expone nuestra actitud actual ante estas fracturas.

Summary. The present study includes 25 patients with hip replacement who presented an ipsilateral fracture of the femur. According to Johansson's grading system, there were 9 type I fractures, 9 type II and 7 type III. Surgical treatment was indicated in 21 cases, and conservative treatment in 4. Of the 21 patients operated on, 9 required stem replacement, 9 internal fixation with plate and screws, and inter-fragmentary compression screws in 2 cases. Outcome assessment showed that, except one case, all fractures healed after treatment. The results of the arthroplasty were good in 68% of cases according to the Merle D'Aubigne scale. Complications included 2 varus deformity, one superficial infection and one deep infection.

Introducción. Cada día aumenta la población intervenida de artroplastia de cadera. Esto hace que sus complicaciones sean cada vez más frecuentes. La gravedad de estas complicaciones hace que sea importante su estudio a pesar de su baja frecuencia, así como el de los factores que predisponen a la lesión, la clasificación y tratamiento de las fracturas y la evolución posterior de las artroplastias. La incidencia varía según se trate de un vástago cementado 1.66% (1), uno no cementado 4% (2) o un reimplante 6.3% (3). Son diferentes los tipos de fracturas que pueden producirse en pacientes con artroplastia de cadera: fracturas intraoperatorias, perforación intraoperatoria de la diáfisis femoral, fracturas postoperatorias del fémur proximal y fracturas bien por traumatismos o por estrés del fémur y de la pelvis. Diferentes auto-

res han clasificado este tipo de fracturas: Johansson 1981 (4), Bethea 1982 (5), Jensen 1988 (6), Cooke 1988 (7) y Duncan 1995 (8). El objetivo del presente trabajo es describir nuestra experiencia en los casos de fracturas femorales postoperatorias en los pacientes portadores de artroplastias de cadera.

Material y métodos. Realizamos un estudio retrospectivo de las fracturas femorales periprotésicas tratadas en el Hospital General Universitario de Alicante entre 1989 y 1997.

Se encontraron 25 casos con un seguimiento superior a un año. Hubo 18 mujeres y 7 hombres; la edad en el momento de la fractura estaba entre 42 y 91 con una media de 69 años; el lado afectado en 13 ocasiones fue el izquierdo y en 12 el derecho.

Correspondencia:

M. Morales Santías.
C/ Costa Blanca 102 III Bloque 7°C
03540 Alicante
Tlfo: 96-5260642
E-mail: mmorales@pulso.com

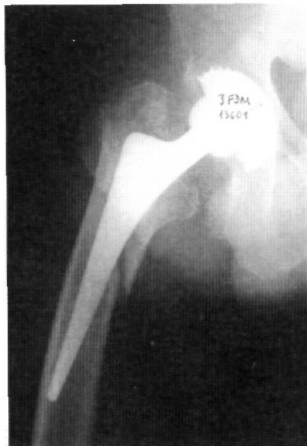

Fig. 1. Radiografía de una fractura tipo I de Johansson.

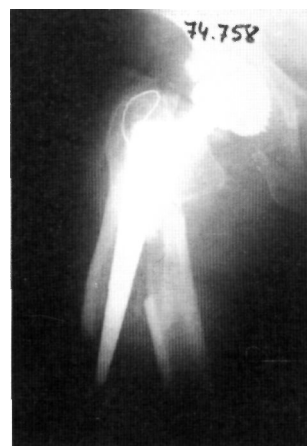

Fig. 2. Radiografía de una fractura tipo I de Johansson.

Las causas de la fractura fueron traumáticas de baja energía en 23 ocasiones y en 2 casos el paciente no refiere ningún accidente previo a su fractura.

Se siguió la clasificación de Johansson (9), ya que nos parece sencilla y útil para decidir el tratamiento:

Tipo I: Fractura proximal a la punta de la prótesis, vástago en canal medular, cierta estabilidad de los fragmentos (Fig. 1).

Tipo II: Fractura que se extiende desde la porción proximal de la diáfisis femoral hasta más allá de la punta del vástago, con éste desalojado del canal medular en el fragmento distal (Fig. 2).

Tipo III: Fractura totalmente distal a la punta del vástago.

Se encontraron 9 fracturas tipo I, 9 fracturas tipo II y 7 fracturas tipo III.

Las fracturas ocurrieron sobre artroplastia parcial en 8 casos y en 17 casos sobre artroplastia total de los que 7 casos eran artroplastias de revisión.

El tiempo desde la intervención protésica hasta la fractura varió desde 10 días hasta 15 años con una media de 4 años y 6 meses. El tiempo de seguimiento de la fractura ha variado de uno a 6 años con una media de 2 años y 4 meses.

EL tratamiento realizado fue en 4 ocasiones conservador mediante tracción continua y posterior descarga, iniciándose el apoyo cuando aparecen imágenes de callo óseo en los controles radiográficos. En 21 ocasiones fue quirúrgico, en 12 se realizó osteosíntesis (9 con placa y 3 con tornillos de compresión y/o cerclajes) y en 9 se optó por el cambio a un vástago de tallo largo.

El tratamiento empleado según el tipo de fractura se presenta en la tabla 1.

El resultado del tratamiento de la fractura se evaluó teniendo en cuenta si se produjo la consolidación de la misma, definién-

dose ésta por la ausencia de dolor al nivel de la fractura y la imagen de callo óseo en la radiografía de fémur. El resultado de la artroplastia se evaluó de forma clínica mediante la Escala de Merle D'Aubigne que otorga seis puntos como máximo al dolor, marcha y movilidad y de forma radiográfica evaluando la presencia de hundimiento, radiotransparencias o presencia de movilización protésica para valorar el aflojamiento del vástago.

Resultados. Los factores de riesgo más frecuentes de sufrir fractura periprotésica en nuestra serie fueron sexo femenino, edad avanzada y prótesis de revisión.

La fractura consolidó en todas las ocasiones salvo en un caso en que 15 meses después del tratamiento de ésta se produjo una rotura de la placa de osteosíntesis, realizándose extracción del material, decorticación y nueva osteosíntesis, consolidando en dos meses (Fig. 3A y 3B). El tiempo de consolidación varió entre un mes y 15 días y 6 meses situando la media en 2 meses y 24 días.

La alineación fue muy cercana a la anatómica en 22 casos, presentándose 2 casos de varo de 15 grados, uno de ellos fue una fractura tipo II tratada con 3 tornillos de compresión y bandas de Partridge (Fig. 4A y 4B) y el otro una fractura tipo I que fue tratada conservadoramente. Ambos presentan malos resultados clínicos según la Escala de Merle D'Aubigne y signos radiográficos de aflojamiento aséptico del vástago.

Las complicaciones del tratamiento fueron una infección profunda en una fractura tipo I tratada con un recambio protésico con un vástago largo, presentando el paciente un aflojamiento séptico en la actualidad con dificultades en la marcha pero escaso dolor por lo que no desea nueva intervención (Fig. 5). Una infección superficial en una fractura tipo I tratada con placa de osteosíntesis que se soluciona tras tratamiento antibiótico. Un vástago largo fue colocado fuera del fragmento distal en un recambio protésico para tratar una fractura tipo II, se reintervino presentando un buen control radiográfico postoperatorio (Fig. 6). No

Tabla 1.

Tratamientos empleados según el tipo de fractura

	Conservador	Cerclaje y/tornillos	Placa	Vástago largo	Totales
Tipo I	4	3	1	1	9
Tipo II	0	0	2	7	9
Tipo III	0	0	6	1	7
Totales	4	3	9	9	25

hubo complicaciones médicas importantes tras el tratamiento conservador o quirúrgico en los seis meses siguientes a la fractura.

En la valoración clínica se encontraron unos valores entre 5 y 18 con una media de 12.5. En 17 casos se obtuvo una puntuación por encima de 12, ausencia de signos radiográficos de aflojamiento y el paciente mostró estar contento con el resultado del tratamiento. Representa un 68.75% de nuestra serie. Se encontró una relación entre aquellas puntuaciones por debajo de 12 y la radiología con signos de aflojamiento del vástago, salvo en una paciente con una puntuación de 8 y ausencia de estos signos de aflojamiento tanto en cotilo como en vástago. Las bajas puntuaciones se obtuvieron en 8 casos. En dos casos se trató de la consolidación en varo. Un tercero fue el caso en que se presentó la infección profunda. En los restantes casos se presentaron signos de aflojamiento aséptico a nivel del vástago y/o cotilo.

Discusión. Las fracturas en el paciente portador de artroplastia se pueden producir por un traumatismo, habitualmente de escasa energía similar a los que producen las fracturas de cadera de análogos grupos de edad (5), por otra parte favorecidos por el aumento de la capacidad de marcha que se produce tras la artroplastia (10). También es posible que aparezca un aumento de dolor y posteriormente se descubra la fractura sin un antecedente de un traumatismo claro (5) (dos casos en nuestra serie). Hay una serie de factores que predisponen a las fracturas, en general son aquellos que disminuyen la resistencia del fémur (1-3,5,7,9,11-16) o los que producen concentraciones de estrés (1,5,10,14,17).

Dada la dificultad de tratamiento y los mediocres resultados obtenidos tras él, adquiere gran importancia la prevención de las fracturas (4,14,17,18). Debemos evitar durante la cirugía primaria todas aquellas circunstancias que son favorecedoras de las fracturas. Usaremos un vástago de mayor longitud si la punta del vástago de tamaño habitual queda cerca de una zona de debili-

dad (4,5,14). En el postoperatorio siempre que sea necesario deberemos recomendar una descarga por el tiempo preciso hasta que desaparezca el factor de riesgo (5). El paciente portador de una artroplastia que ha fracasado o que se intuye que lo hará, debe ser seguido muy estrechamente para valorar un posible recambio antes de que el estado del fémur haga temer una fractura.

Los tratamientos conservadores defendidos ya por Mc. Elfresh y Coventry (10), que sólo indicaban el tratamiento quirúrgico si no se conseguía una buena alineación y reducción con tracción ósea o yeso, presentan una tasa de unión entre el 66 al 100% (5) con pseudoartrosis en cerca del 20% (18). Presentan complicaciones, como problemas médicos secundarios al prolongado encarnamiento (5), problemas cutáneos (5), resultados insatisfactorios (angulación en varo, retardo de consolidación, pseudoartrosis) y en caso de existir un aflojamiento de los componentes de la artroplastia en general estarán contraindicados. En nuestra serie sólo hay 4 casos que se trataron conservadoramente, con un buen resultado en cuanto a la consolidación de la fractura, pero 2 presentan una consolidación en varo y signos de aflojamiento y otro a pesar del buen resultado radiográfico tiene mala puntuación en la valoración clínica. Con estos datos, nuestro criterio es que el tratamiento quirúrgico presenta ventajas para conseguir una rápida movilización del enfermo, una reducción anatómica de la fractura que reducirá el riesgo de refractura y para facilitar la cirugía de revisión si se demuestra necesario.

El tratamiento quirúrgico puede realizarse en principio mediante osteosíntesis o mediante el recambio del vástago.

El empleo exclusivo de cerclajes y tornillos en general no ofrece seguridad suficiente para el tratamiento de estas fracturas (12,18,19). Los cerclajes de alambre solos pueden ser adecuados si el vástago está firmemente anclado y la fractura no está desplazada (11,20). Tienen como inconveniente que no permiten una rápida rehabilitación del enfermo (11). En nuestra serie se

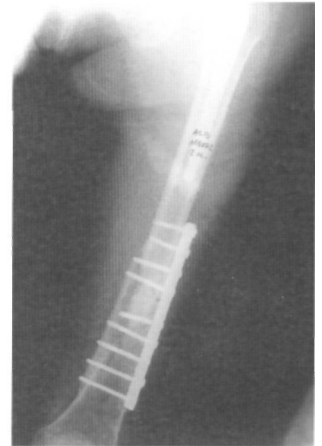

Fig. 3B. Radiografía después del tratamiento mediante extracción del material de osteosíntesis, decorticación y nueva osteosíntesis.

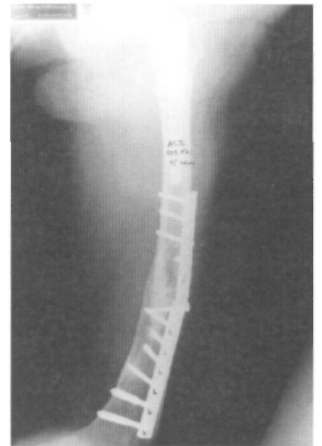

Fig. 3A. Radiografía de rotura de material de osteosíntesis y varización de la fractura a los 15 meses del tratamiento inicial.

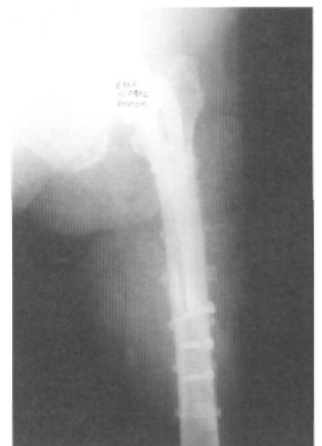

Fig. 4A. Radiografía postoperatoria, se aprecia una reducción anatómica.

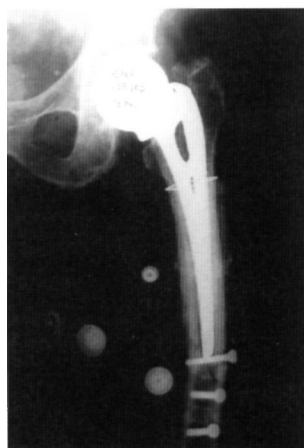

Fig. 4B. Radiografía en que se aprecia varización a nivel de la punta del vástago a los 4 meses del tratamiento inicial.

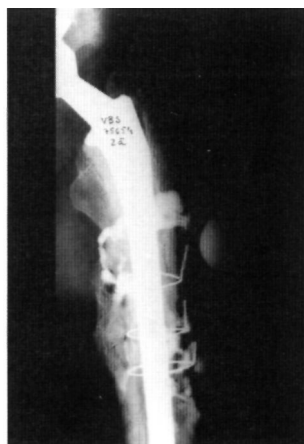


Fig. 5. Fistulografía en la que se aprecia una infección profunda en paciente que se trató mediante recambio de vástago.

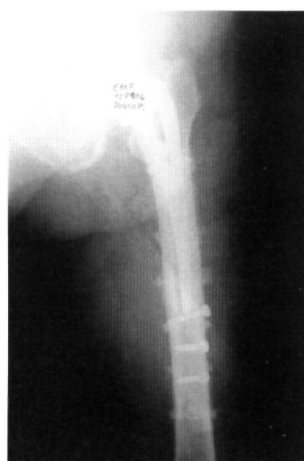

Fig. 6. Radiografía del resultado del tratamiento de una fractura tipo II de Johansson con recambio por un vástago largo y cerclajes.

emplearon en 2 casos tornillos de compresión, añadiéndole bandas de Partridge, en uno de los casos ocurrió una pérdida de reducción a los dos meses de la intervención que obligó a iniciar de nuevo el tratamiento de la misma (Fig. 4A y 4B).

Los recambios del componente femoral con vastagos de tallo largo son un buen método de tratamiento (6,11,19,21). Permiten una rápida movilización y una deambulación precoz, sobre todo si están asociados a osteosíntesis. También pueden presentar una serie de problemas como son: fracturas distales durante el fresado, dificultad de usarlos en presencia de grandes curvaturas y dificultad para la cementación distal (5). Los resultados en nuestra serie aplicando este tratamiento son en general satisfactorios.

La osteosíntesis con placa es también una buena solución (19). Presenta el problema del llenado del canal por el vástago

de la prótesis, por lo que algunos diseños de placas han intentado solucionar el problema como la placa de Calandruccio (18) y la placa Odgen (16,18,22). La osteosíntesis interna dificulta la revisión de la artroplastia si fuera necesario (22). La placa sobre hueso osteoporótico corre el riesgo de aflojarse, además de no permitir una carga precoz (12). En nuestra serie se consiguió la consolidación de la fractura en 8 siendo preciso una nueva reintervención en un caso que, tras una nueva osteosíntesis, consolidó. El problema más importante fue el aflojamiento del vástago durante el seguimiento de la artroplastia, lo que ocurrió en 2 ocasiones.

Como resumen podemos decir que las fracturas de fémur con prótesis de cadera son de difícil tratamiento (23), de resultado incierto y que para decidir el tratamiento habrá que tener en cuenta al paciente, la artroplastia, la fractura y la experiencia del cirujano. ■

Bibliografía

- García-Cimbrello E, Munuera L, Gil-Garay E. Femoral shaft fractures after cemented total hip arthroplasty. *Int Orthop (SICOT)* 1992; 16:97-100.
- Toni A, Ciaroni D, Sudanese A, Femino F, Marraro D, Bueno Lozano AL, Giunti A. Incidence of intraoperative femoral fracture straight-stemmed versus anatomic cementless total hip arthroplasty. *Acta Orthop Belg* 1994; 60:43-54.
- Christensen CM, Serger BM, Schultz RB. Management of Intraoperative femur fractures associated with revision hip arthroplasty. *Clin Orthop* 1988; 248:177-80.
- Ling RSM edit. Complicaciones de las artroplastias totales de cadera. Salvat, 1987.
- Bethea JS, DeAndrade JR, Fleming LL, Lindenbaum SD, Welch RB. Proximal femoral fractures following total hip arthroplasty. *Clin Orthop* 1982; 170:95-106.
- Jensen JS, Bardford G, Hansen D, Larsen E, Linde F, Menck H, Olsen B. Femoral shaft fracture after hip arthroplasty. *Acta Orthop Scand* 1988; 59:9-13.
- Cooke PH, Newman JH. Fractures of the femur in relation to cemented hip prosthesis. *J Bone Joint Surg* 1988; 70B:386-9.
- Duncan CP, Masri BA. Fractures of the femur after hip replacement. *AAOS Instr Course* 1995; 44:293-304.
- Ali Khan A, O' Driscoll M. Fractures of the femur during total hip replacement and their management. *J Bone Joint Surg* 1977; 59B:36-41.
- McElfresh EC, Coventry MB. Femoral and pelvic fractures after total hip arthroplasty. *J Bone Joint Surg* 1974; 56A:183-92.
- Fredin HO, Lindberg H, Carlsson AK. Femoral fracture following hip arthroplasty. *Acta Orthop Scand* 1987; 58:20-2.
- Larsen E, Menck H, Rosenklint A. Fractures after hemiarthroplastic hip replacement. *J Trauma* 1987; 27:72-4.
- LLado A, Espiga X, Carballo A, Puiggros F, Siles E. Fracturas de la diáfisis femoral sobre hemiarthroplastia de cadera. *Rev Ortop Traum* 1989; 33:368-71.
- Rothman-Horack edit. Complications of total hip arthroplasty. Saunders Company, 1988.
- Schwartz JT, Mayer JG, Engh CA. Femoral fracture during non-cemented total hip arthroplasty. *J Bone Joint Surg* 1989; 71A:1135-41.
- Zenni EJ, Pomeroy DL, Caudle RJ. Ogden plate and other fixation for fractures complicating femoral endoprostheses. *Clin Orthop* 1988; 231:83-90.
- Bierbaum BE, Pomeroy DL, Berklacich FM. Complicaciones tardías del reemplazo total de cadera. En: Steimberg ME editor. La cadera. Panamericana 1993, p.1173-6.
- Harkness JM. Arthroplasty of hip. En: Crenshaw AH editores. Campbell's operative orthopaedics. Mosby-Year book; 1992, p.441-626.
- Mihalko WM, Beaudoin AJ, Cardea JA, Krause WR. Finite-element modelling of femoral shaft fracture fixation techniques post total hip arthroplasty. *J Biomech* 1992; 25:469-76.
- Mont MA, Maar DC, Krackow KA, Hungerford DS. Hoop-stress fractures of the proximal femur during hip arthroplasty. *J Bone Joint Surg* 1992; 74B:257-60.
- Kolstad K. Revision THR after periprosthetic femoral fractures. *Acta Orthop Scand* 1994; 65:505-8.
- Wang G, Miller TO, Stamp WG. Femoral fracture following Hip arthroplasty. *J Bone Joint Surg* 1985; 67A:956-7.
- Morales M, Martínez JE. Tratamiento de fracturas periprotésicas. En: De Anta J, editores. Revisión protésica de cadera. Principios y técnica. Murcia: Salant, s.c.; 1997 p.157-60.