

# Luxación simultánea de las articulaciones interfalángica y metacarpofalángica del pulgar

## Combined dislocation of the interphalangeal and metacarpophalangeal joints of the thumb

V. CLIMENT PERIS, F. LÓPEZ VIÑAS, N. SIERRA CASTILLA.

HOSPITAL UNIVERSITARIO "LA FE". SERVICIO DE CIRUGÍA ORTOPÉDICA Y TRAUMATOLOGÍA. VALENCIA.

**Resumen.** La luxación volar de la articulación metacarpofalángica del pulgar es una lesión muy rara; sólo 3 casos de luxación simultánea de las articulaciones metacarpofalángica e interfalángica del pulgar han sido publicados. Presentamos un caso de luxación combinada de las dos articulaciones del pulgar en el que se realizó un tratamiento ortopédico, con resultado satisfactorio.

**Summary.** Thumb metacarpo-phalangeal joint palmar dislocations are a very rare injuries. Only 3 reports of interphalangeal and metacarpophalangeal joints dislocations in the same thumb have been published. The following is a case report of simultaneous dislocation of the MCP and IF joints in a thumb treated with a closed reduction.

**Correspondencia:**

Vicente Climent Peris  
C/ Guardia Civil, 23, Esc. 6 Pta.13  
46020 VALENCIA

**Introducción.** La luxación de más de una articulación en un dedo es una lesión rara. La luxación volar de la articulación metacarpofalángica (MF) del pulgar es una lesión muy rara y solamente han sido publicados tres casos en los que esta lesión se asocia a la luxación de la articulación interfalángica (IF) en el mismo dedo (1,2,3).

Presentamos un caso de esta lesión combinada de las dos articulaciones que fue tratada ortopédicamente, a diferencia de los tres casos recogidos en la literatura.

**Caso clínico.** Paciente varón de 68 años que sufrió una caída sobre su mano izquierda. Los hallazgos clínicos más relevantes tras la exploración inicial del paciente eran dolor, edema y deformidad del pulgar de la mano izquierda. El estudio radiográfico (Fig. 1 A y B) mostró una luxación volar de la articulación MCF y una luxación dorsal de la articulación IF de dicho dedo.

Tras realizar un bloqueo nervioso del dedo se consiguió la reducción cerrada de ambas luxaciones, inmovilizándose posteriormente con una férula de escafoides, incluyendo la articulación IF. La inmovilización se mantuvo durante 6 semanas después de las cuales se permitió la movilización del pulgar.

A los 6 meses de la lesión la articulación MF era estable, con un rango aceptable de movilidad. La articulación IF era estable pero con flexión limitada (Fig. 2). El paciente estaba asintomático y satisfecho con el resultado.

**Discusión.** La luxación simultánea de las articulaciones MF e IF del pulgar es una lesión muy rara y solamente se recogen tres casos en la literatura (1-3), tratándose uno de ellos de una luxación abierta. Esta lesión combinada esta producida por una fuerza aplicada en la cara volar del dedo, produ-

ciendo luxación en cadena, primero de la articulación MF y, sí la fuerza continua, de la articulación IF (1). El mecanismo es diferente cuando se trata de la luxación aislada de la articulación MF, lesión producida por una fuerza aplicada en la cara dorsal del pulgar que se encuentra en flexión (4,5) Otro mecanismo descrito para esta lesión es una fuerza de torsión (3) que puede condicionar una grave lesión neurovascular que ponga en peligro la viabilidad del dedo.

En muchos casos de luxación de la articulación MF la reducción no es posible (1, 4,5) y se requiere una reducción abierta, pero si se consigue la reducción cerrada el resultado del tratamiento conservador es satisfactorio (2,6). Si tras la reducción la articulación MF se evidencian signos de inestabilidad se recomienda la reparación del ligamento colateral cubital; este procedimiento se llevó a cabo en todos los casos de reducción abierta y en un caso de reducción cerrada (2).

En el caso que se presenta se ha obtenido un buen resultado con el tratamiento conservador, sin reparación quirúrgica del ligamento colateral cubital de la articulación MF. La reducción cerrada y la inmovilización con una férula es un tratamiento simple y efectivo siendo la reducción abierta absolutamente necesaria si existe una interposición de la cápsula o tendones extensores y la luxación es irreductible. ■■■■■

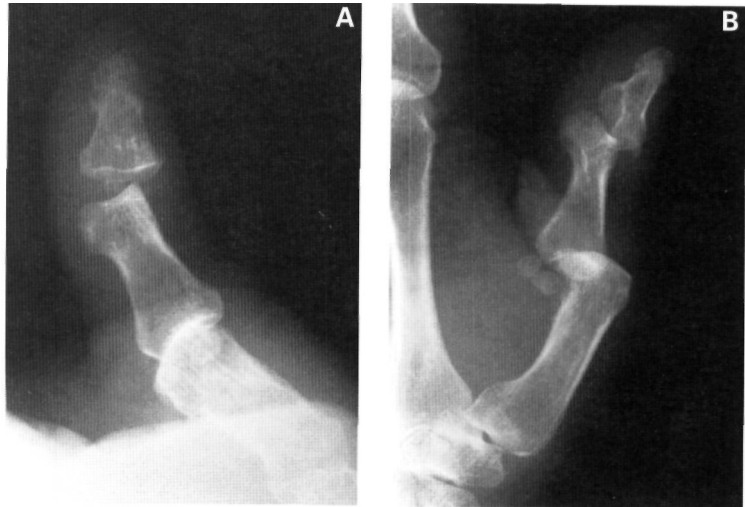


Fig. 1. Radiografía simple, proyecciones dorsopalmar (1A) y lateral (1B) del pulgar de la mano izquierda; luxación simultánea de articulaciones IF y MF.

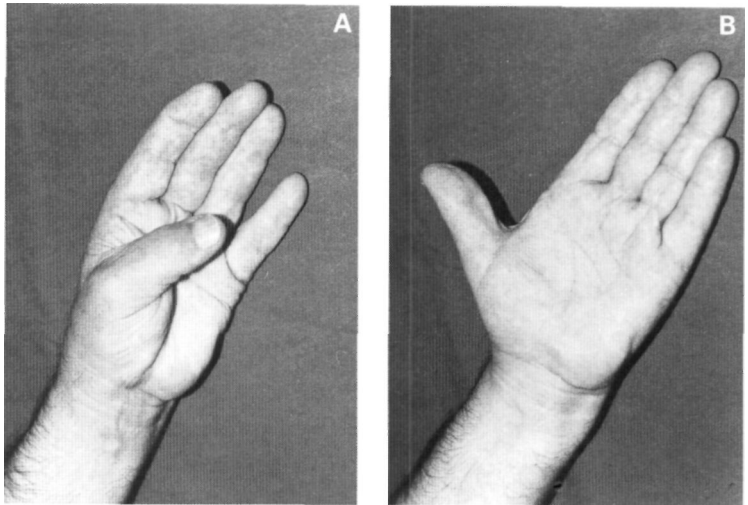


Fig. 2. Resultado funcional; flexión (2A) y extensión (2B) de las articulaciones del pulgar a los 6 meses de la lesión. Se aprecia rigidez de la articulación IF.

## Bibliografía

1. Cleak DK. Simultaneous dislocations of the interphalangeal and metacarpophalangeal joint in a thumb. *Hand* 1981; 13:167-8.
2. Meriaux JL, Leviet D, Djermag Y, Vilain R. Un cas de luxation simultanée des articulations métacarpophalangienne et interphalangienne du pouce. *Rev Chir Orthop* 1983; 69:481-4.
3. Lee JC, See HF, Low CO. Simultaneous open dislocations of the interphalangeal and metacarpophalangeal joints in a thumb. A case report. *Singapore Med J*, 1996; 37:318-9.
4. Alioto RJ, Pellegrini VD. Complex palmar dislocation of the thumb metacarpophalangeal joint. *Clin Orthop* 1993; 296:118-21.
5. Arbelo Rodríguez A, Moya Aparicio A, Oliver Roca G, Rodríguez Hernandez, A. Luxación palmar de la articulación metacarpofalángica del pulgar. A propósito de un caso. *Rev OrtopTraum* 1991; 35 IB:384-6.
6. García Mata S, Hidalgo Ovejero A, Martínez Grande, M. Volar dislocation of the first metacarpophalangeal joint. A case report and review of the literature. *Acta Orthop Beig* 1991; 57:323-8.