

# Estudio comparativo del tratamiento quirúrgico de las fracturas diafisarias de húmero mediante enclavado endomedular de Hackethal y placa atornillada.

## Comparative study of intramedullary Hackethal technique and compression plate in the treatment of humeral shaft fractures

MC. BLASCO MOLLÁ, MF. MINGUEZ REY, MJ. SANGÜESA NEBOT, J. FERNÁNDEZ GALLART, F. GOMAR SANCHO.

SERVICIO DE TRAUMATOLOGÍA Y CIRUGÍA ORTOPÉDICA. HOSPITAL CLÍNICO UNIVERSITARIO DE VALENCIA. DEPARTAMENTO DE CIRUGÍA. UNIVERSIDAD DE VALENCIA.

**Resumen.** Se revisan comparativamente 160 fracturas diafisarias humerales tratadas quirúrgicamente en nuestro servicio mediante 2 técnicas distintas: placa atornillada a compresión y enclavado endomedular en haz de Hackethal. Siguiendo la clasificación de la AO, se comparan los resultados de ambos métodos en cuanto al tiempo de consolidación según la localización y trazo de fractura, así como las complicaciones de cada método. El tiempo de consolidación fue menor en las fracturas tratadas con haz de Hackethal (3.9 meses) que en las tratadas con placa (4 meses), mientras que en las fracturas complejas (tipo C) tratadas con placa, el tiempo de consolidación disminuyó (4.1 meses) en relación a las tratadas con haz de Hackethal (4.9 meses). Destaca el alto porcentaje de pseudoartrosis (9.7%) y la peor recuperación funcional en las fracturas tratadas mediante haz de Hackethal frente al 0% de pseudoartrosis de los casos tratados con placa, así como la ausencia de infecciones en ambas series.

**Summary.** A total of 160 humeral shaft fractures surgically treated were retrospectively assessed. Surgical technique was performed by means of two different methods: compression plate and closed intramedullary nailing. Fractures were grouped following AO criteria. Outcome assessment was carried out analyzing complications rate and time period for fracture healing according to type and level of the fracture. No instances of infections were observed. Fractures treated with flexible intramedullary nailing showed an average time period of healing lower than those treated with compression plate (3.9 and 4 months respectively). However this difference was increased and reversed in the more complex fractures (type C fractures) being 4.1 months for plating technique and 4.9 months for intramedullary nailing. Regarding complication rate, 9.7% of pseudoarthrosis and worse functional outcome were found with intramedullary nailing. There were no cases of pseudoarthrosis with plating technique.

### Correspondencia:

M. Carmen Blasco Mollá  
Gran Vía, 14  
46135 Albalat dels Sorells  
Valencia

**Introducción.** Las fracturas de la diáfisis humeral representan aproximadamente el 3% (1) de todas las fracturas, siendo su tratamiento de los más discutidos. Estas fracturas son tratadas por diversos métodos ortopédicos con éxito (1-12): reducción manual e inmovilización externa (yeso colgante, férula en "U" o en tenacilla de azúcar, cuello-puño, vendaje tipo Velpeau, Sling, brace, etc.). Los buenos resultados en cuanto a consolidación y función del tratamiento orto-

pédico, se deben a las peculiares características de la diáfisis humeral (1,4,10): goza de una posición colgante, envoltorio muscular que tiende a alinear la fractura y le proporciona abundante irrigación, el estrés rotacional a nivel del foco de fractura es minimizado por la articulación escapulotorácica, el acortamiento y discretas consolidaciones angulares y en "ad latus" de hasta el 50%, no tienen la importancia que suponen en el miembro inferior.

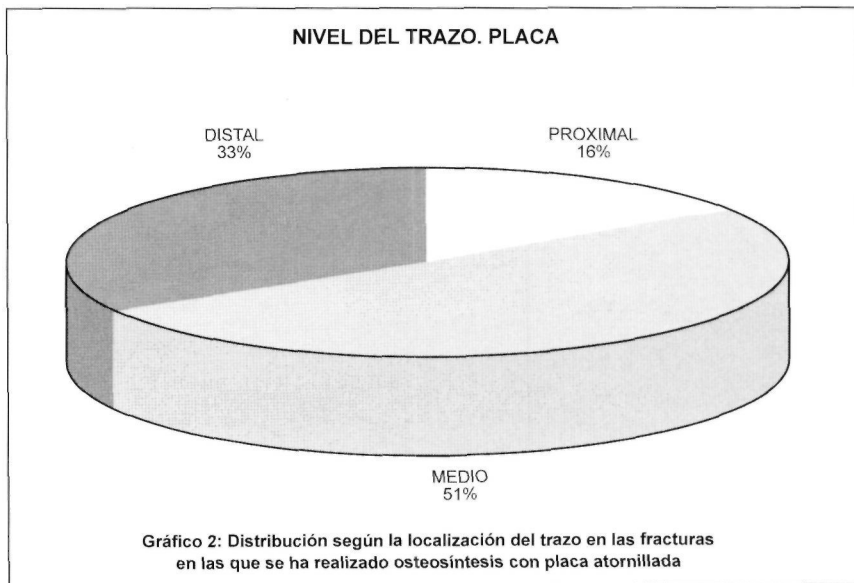
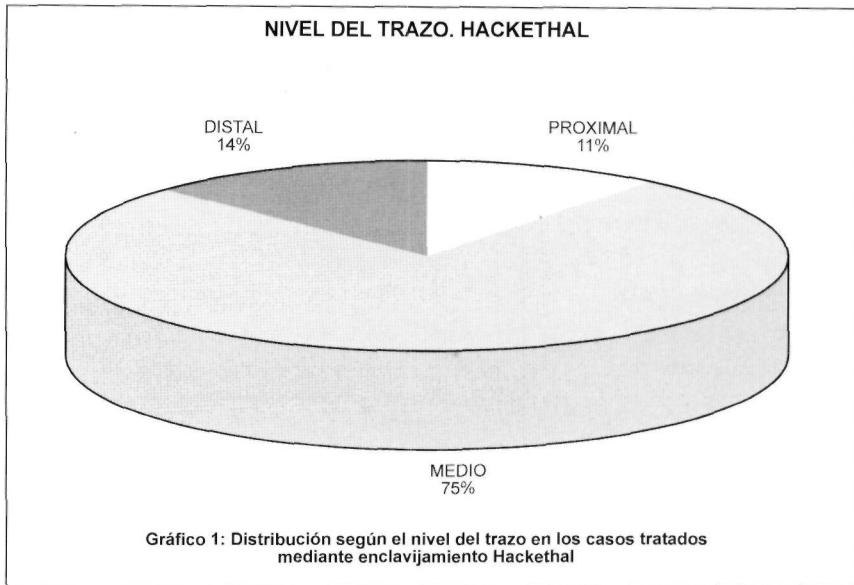
Con todo ello, el tratamiento quirúrgico en estas fracturas ha quedado clásicamente limitado a:

fallo del tratamiento conservador en conseguir y/o mantener la reducción (1,4,13), fracturas segmentarias o de trazo doble (14,15), fracturas bilaterales de húmero (13,16), fracturas patológicas (4,17), fracturas asociadas a lesiones vasculares (18), en politraumatizados (16), fracturas en enfermos neurológicos (4,5,13) y en pacientes que necesitan rehabilitación precoz del miembro afecto (1-3), fracturas ipsilaterales del húmero y del antebrazo (19-23), fracturas que evolucionan a retrasos de consolidación o pseudoartrosis (17,24,25) y fracturas con lesión del nervio radial (punto ampliamente discutido en cuanto al momento más adecuado para la revisión quirúrgica) (1,4,13,26,27). Hay autores que abogan por la cirugía ante la innegable gran ventaja que supone el tratamiento quirúrgico correctamente aplicado para la comodidad del paciente, evitando así la frecuente e incapacitante rigidez de hombro y codo que suele asociarse al tratamiento ortopédico (13,17,28,29).

Entre las diversas técnicas quirúrgicas existentes disponemos de osteosíntesis con placa atornillada (29-31) y diversos métodos de enclavado endomedular (17,32,33) ya sean encerrojados o no. Se suele reservar los sistemas de fijación externa para fracturas abiertas o complicadas con lesión arterial o con gran lesión de partes blandas (1,18).

En este trabajo se pretende hacer un estudio comparativo de los resultados obtenidos en el tratamiento quirúrgico de las fracturas diafisarias humerales, tratadas en nuestro servicio, con 2 diferentes sistemas de osteosíntesis: placa atornillada y enclavado endomedular según técnica de Hackethal.

**Material y métodos.** Se han revisado 160 casos de fracturas diafisarias de húmero tratadas quirúrgicamente en nuestro servicio, en un periodo comprendido entre 1973 y 1995 (seguimiento mínimo 1 año).



De los 160 casos, 103 fueron tratados mediante la técnica de enclavado endomedular de Hackethal y 57 mediante osteosíntesis con placa atornillada.

#### *Tratamiento con enclavado intramedular de Hackethal*

En los 103 casos tratados mediante haz de Hackethal la edad media era de 41 años (rango 15-85); 52 mujeres y 51 varones. El lado afecto fue izquierdo en 59 casos y derecho en 44. El mecanismo lesional más frecuente correspondió a traumatismos de alta energía: 62 casos debidos a accidentes de tráfico, siguiéndole en frecuencia 34 casos por

caída casual, 3 precipitaciones, 3 fracturas patológicas por metástasis (se excluyeron 2 casos de fracturas patológicas por falta de seguimiento) y 1 caso de lesión por arma de fuego. La localización de la fractura correspondió en su mayoría al tercio medio (78 casos) seguido del distal (14 casos) y proximal (11 casos) (Gráfico 1). El trazo más frecuente fue el transverso (42 casos) seguido de las fracturas conminutas (40 casos), espiroideas (15 casos), oblicuas cortas (4) y bifocales (2 casos). Como lesiones asociadas de interés se recogen 3 casos de fracturas asociadas a ambos huesos del antebrazo (en uno de los casos la fractura de cubito y radio fue bilateral). Cinco casos presentaron paresia del nervio radial previa a la reducción.

La distribución, según la clasificación AO, de estos 103 casos tratados con la técnica de Hackethal, fue:

A1.1:4	B1.1: 4	C2.1.1: 2
A1.2: 8	B1.2: 10	C3.2.1: 1
A1.3: 3	B2.2: 6	C3.2.2: 12
A2.2: 3	B2.3: 3	
A2.3: 1	B3.2: 4	
A3.1:2	B3.3:2	
A3.2: 35		
A3.3: 5		

Para el enclavijamiento intramedular de Hackethal se utilizó el abordaje posterior transtricipital (decúbito prono, hombro en 90 grados de abducción y codo en 90 grados de flexión). A través de una ventana proximal a la fosita olecraniana y bajo control con intensificador de imágenes se introdujeron las agujas, rellenando al máximo el canal medular y abriéndolas en abanico al llegar a la cabeza humeral. El número medio de agujas colocado fue de 3'9 (de 2 a 6) aunque debido a que el calibre de las agujas puede variar, este hecho no resulta significativo. Postoperatoriamente, se inmovilizó al paciente con férula braquial de yeso o férula en "U" durante 3-4 semanas, seguido de un yeso funcional o mini-brace prefabricado durante 3-4 semanas más, iniciando con ello la movilización activa de codo y hombro. La estancia postoperatoria fue de 5'5 días.

#### Tratamiento con placa atornillada

De los 57 casos tratados mediante osteosíntesis con placa atornillada, la edad media de los pacientes fue de 40 años (rango de 9 a 83 años). De estos casos, 35 fueron en varones y 22 en mujeres, afectándose el lado derecho en 32 casos y el izquierdo en 25. Se debieron a accidentes de tráfico 29 casos, 24 a caídas casuales, 1 a arma de fuego, 1 a precipitación y 2 casos a accidentes deportivos. En 29 casos el trazo se localizó en tercio medio, 19 en distal y 9 en proximal (gráfico 2). Atendiendo al trazo, 27 fueron fracturas espiroideas, 14 conminutas, 10 transversas y 6 oblicuas cortas. Las lesiones asociadas encontradas fueron: 7 casos de fracturas del antebrazo homolateral (codo flotante) y caso de fractura de escápula. Dos casos fueron fracturas abiertas. En 9 casos se dio una paresia del nervio radial que se recuperó sin secuelas.

Siguiendo la clasificación AO, los casos se distribuyeron de la siguiente manera :

A1.1:7	B1.2: 2	C1.1.2   2
A1.2: 9	B1.3: 1	C1.3.1   1
A1.3: 11	B2.2: 2	C1.3.3   1
A2.2:6	B3.2: 1	C3.1.3   1
A3.2: 7	B3.3: 1	C3.2.2   1
A3.3: 3		C3.2.3   1

En todos los casos se utilizó un abordaje anterolateral a través del músculo braquial anterior, con cuidadosa manipulación de las partes blandas y mínimo desperiostización. Se usó en 39 casos placas de 6 tornillos, en 8 casos de 7 tornillos y en 10 casos de 8 tornillos. En 12 casos se completó la osteosíntesis con 2 tornillos interfragmentarios y en 10 casos con 1 tornillo interfragmentario. En todos los casos se procedió a inmovilización con férula braquial hasta la retirada de puntos, comenzando entonces con la movilización activa del codo y hombro. La estancia hospitalaria postoperatoria fue de 12'4 días.

Todos los pacientes de ambos grupos, fueron revisados en consultas externas cada 15 días hasta la consolidación radiográfica, con controles radiográficos mensuales, a los 6 meses y al año.

**Resultados.** El tiempo medio de consolidación radiográfica de las fracturas tratadas mediante haz de Hackethal fue de 3'9 meses (rango de 3 a 4.9), encontrando como complicaciones 10 casos de pseudoartrosis y 7 de limitación de la movilidad (en 4 casos limitación de la movilidad del hombro y en 3 casos del codo). No se dio ningún caso de infección.

El tiempo medio de consolidación radiográfica en las fracturas tratadas mediante placa atornillada fue de 4'05 meses (rango de 3.7 a 5) y como complicaciones nos encontramos: 1 caso de fractura por debajo de la placa tras una nueva caída del paciente, 12 casos de paresia del nervio radial postoperatoria por neuroapraxia, que se recuperaron completamente de forma espontánea y 2 casos de disminución de la movilidad del codo en 10 grados (en los 2 casos asociaban fractura de los huesos del antebrazo homolateral, uno de los cuales se trataba de una fractura luxación de Monteggia); en el resto de casos se consiguió un rango de movilidad completa. No se dio ningún caso de infección ni de pseudoartrosis.

**Comparando las dos series los resultados obtenidos fueron :**

*En cuanto a la localización del trazo de fractura:*

El tiempo medio de consolidación de las fracturas del tercio medio del húmero tratadas con enclavijado Hackethal (78 casos) fue de 4 meses y en las tratadas con placa (29 casos) fue de 4'6 meses. En el caso de las fracturas del tercio proximal el tiempo de consolidación fue de 4'35 en la técnica Hackethal (11 casos) y de 4'5 en las tratadas mediante placa (9 casos). En las fracturas de tercio distal, los resultados fueron iguales (3'7 meses) para ambas técnicas encontrando 14 casos tratados con Hackethal y 19 con placa atornillada (gráfico 3).

*En relación con el tipo de fractura:*

El tiempo medio de consolidación en las fracturas transversas tratadas mediante haz de Hackethal (42 casos), fue de 3'7 meses frente a los 4 meses de las tratadas mediante osteosíntesis con placa (10 casos). En las

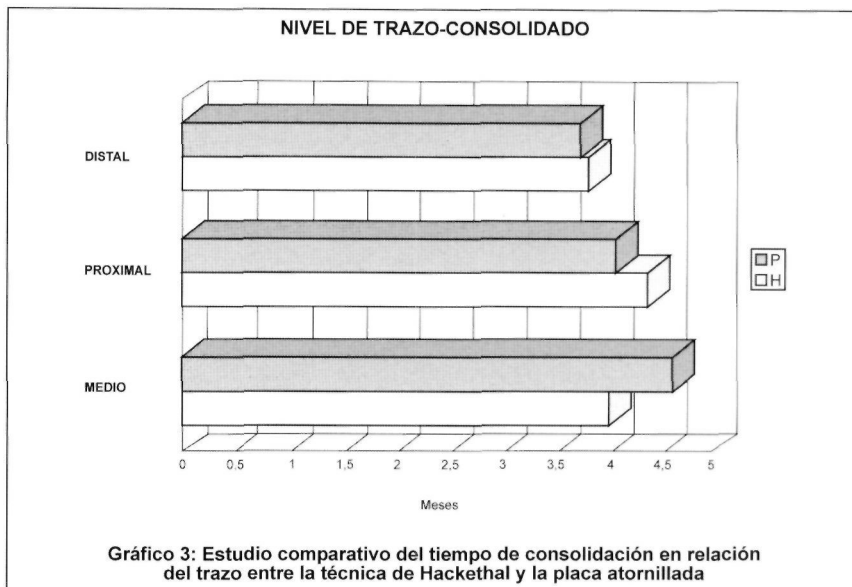


Gráfico 3: Estudio comparativo del tiempo de consolidación en relación del trazo entre la técnica de Hackethal y la placa atornillada

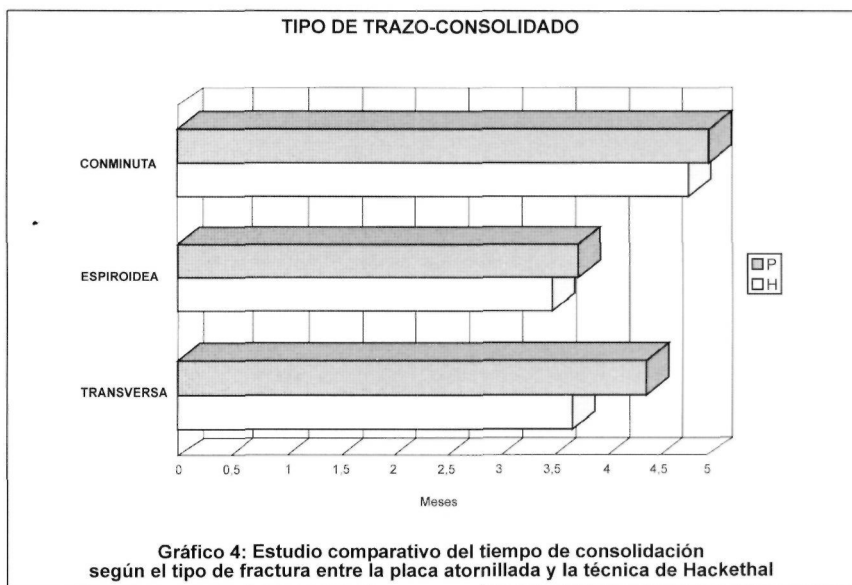


Gráfico 4: Estudio comparativo del tiempo de consolidación según el tipo de fractura entre la placa atornillada y la técnica de Hackethal

fracturas espiroideas tratadas mediante haz de Hackethal (15 casos) el tiempo medio de consolidación fue de 3'5 meses, mientras que las tratadas con placa (27 casos) fue de 3'7 meses. El tiempo medio de consolidación de las fracturas conminutas tratadas mediante haz de Hackethal (27 casos) fue de 4'8, mientras que 5 meses fue el tiempo medio de consolidación de las fracturas conminutas tratadas mediante placa atornillada (42 casos) (gráfico 4) .

Siguiendo la clasificación AO el tiempo de consolidación de los grupos principales de fracturas según la técnica utilizada, ha sido el siguiente :

- para las fracturas del grupo A, 3.7 meses, tanto las tratadas mediante técnica de Hackethal como mediante placa atornillada ;
- para las fracturas del grupo B tratadas mediante la técnica del enclavamiento endomedular el tiempo medio de consolidación ha sido de 4'9 meses, frente a los 4'3 meses de las tratadas mediante placa atornillada;
- en el grupo C el tiempo medio de consolidación en las fracturas tratadas mediante haz de Hackethal ha sido de 4'9 meses frente a los 4'1 meses de las tratadas mediante placa atornillada. De los 10 casos de pseudoartrosis, 9 pertenecían al grupo C ; se resolvieron quirúrgicamente aplicando injerto y osteosíntesis con placa atornillada a compresión.

**Discusión.** Las ventajas que el tratamiento quirúrgico aporta a las fracturas de la diáfisis humeral son claras, sobre todo en el grupo de pacientes que tratamos, en su mayoría adultos jóvenes con necesidad de una pronta vuelta a su actividad cotidiana o ancianos, como se desprende de los mecanismos causales más frecuentes, (accidentes de tráfico y caídas casuales). La cirugía (3,4,13,29,30) permite una fijación rígida de la fractura y el consiguiente inicio inmediato del plan de rehabilitación, lo cual evita las frecuentes rigideces articulares de codo y hombro que acompañan al tratamiento conservador, aunando la mayor comodidad para el paciente por la posibilidad inmediata del aseo personal.

Debido a esto, no hemos restringido las indicaciones quirúrgicas al grupo de pacientes mencionado en la introducción y aceptado por otros autores, sin por ello dejar de reconocer la indudable valía del tratamiento conservador en un grupo aún numeroso de fracturas diafisarias humerales.

Para el tratamiento quirúrgico, hemos usado la placa atornillada y el enclavado en haz de Hackethal. Este último elegido entre los diversos sistemas endomedulares por su sencilla inserción retrógrada sin lesión del manguito de los rotadores y del nervio axi-

lar y sin necesidad de fresar el canal endomedular, con lo cual se preserva el endostio y la circulación nutricia del hueso. La técnica de Hackethal proporciona una fijación precaria que suele necesitar una inmovilización externa temporal (32,33), especialmente en las fracturas de los tercios proximal y distal en los que ejerce sobre todo un papel de alineación de los fragmentos, aunque ha sido considerada suficiente cuando la fractura se localiza a nivel del tercio medio de la diáfisis humeral (33) ; para ello es imprescindible una correcta ejecución de la técnica descrita por Hackethal (relleno completo del canal endomedular por las agujas y fuerte anclado en la epífisis superior del húmero, con la orientación en abanico que se da a los extremos proximales de dichas agujas, evitando así en lo posible la inestabilidad rotacional) (15,17).

En general, el tiempo de consolidación en las fracturas tratadas mediante haz de Hackethal ha sido ligeramente inferior que en las fracturas tratadas mediante placa atornillada, lo cual se puede atribuir a que se trata de una técnica quirúrgica menos agresiva, a cielo cerrado, sin desperiostización ni evacuación del hematoma del foco de fractura, sin prácticamente pérdida sanguínea, y con un riesgo de infección casi nulo, además de tratarse de una fijación elástica que permite acelerar el proceso de consolidación.

Sin embargo las complicaciones han sido mayores con la técnica de Hackethal, siendo necesario remarcar los 10 casos de pseudoartrosis aparecidos en nuestra serie y una peor recuperación funcional, posiblemente debida al inicio más tardío del plan de rehabilitación.

Los casos en los que apareció como complicación la pseudoartrosis (9'7%), son similares a los casos encontrados por otros autores (8%) (17), aunque se distancia de los obtenidos por otros (0%) (34). En nuestra serie estos casos fueron fracturas graves, en su mayoría pertenecientes al grupo C de la clasificación AO y se resolvieron con la retirada de las agujas, reducción a cielo abierto tras refrescar el foco y colocación de

injerto autógeno y osteosíntesis con placa atornillada a compresión (31,32), excepto en 1 caso, en el que se procedió a la corrección de la técnica que había sido defectuosa, efectuando el correcto relleno de la cavidad endomedular.

La técnica con placa atornillada permite una fijación completamente rígida, aunándose el efecto de compresión interfragmentaria, lo que permite una inmediata movilización de las articulaciones vecinas, muy importante en las fracturas de los tercios proximal y distal de la diáfisis humeral (27,29-31). En nuestra serie no hemos encontrado ningún caso de infección con esta técnica aunque diferentes autores la sitúan en un 0 al 2'1 % (16,17,34); de igual manera no hemos obtenido ningún caso de pseudoartrosis ni de lesión radial durante la cirugía (4 casos de paresia radial postoperatoria (7%) que evolucionaron satisfactoriamente).

Aunque atendiendo a la localización y el tipo de trazo, la diferencia en cuanto al tiempo de consolidación encontrado no ha

sido grande, es necesario remarcar la diferencia existente en el tiempo de consolidación de las fracturas según el grupo al que pertenecen en la clasificación AO (18); así, se aprecia un mayor tiempo de consolidación en las fracturas pertenecientes al grupo C en las que se ha utilizado la técnica del enclavado en haz de Hackethal, además como previamente se menciona, aparece un porcentaje nada despreciable de pseudoartrosis a nivel del foco de fractura. Por todo ello, estaría contraindicada la técnica de Hackethal en las fracturas del tipo C según la clasificación AO; la opción adecuada en este tipo de fracturas, sería la osteosíntesis con placa atornillada, así como también en las fracturas de los tercios proximal y distal de la diáfisis humeral y en la resolución de los casos de pseudoartrosis. Se indicaría la técnica de enclavado intramedular de Hackethal para aquellas fracturas transversas del tercio medio de la diáfisis humeral, en las que previa a la cirugía se espera conseguir una alineación y un control de la rotación. ■■■■■

## Bibliografía

- Epps ChH Jr, Grant RE.** Fractures of the shaft of the humerus. En Rockwood CA Jr, Genn D P y Bulcholz RW (Eds): Rockwood and Green's. Fractures in Adults. Philadelphia: J B Lippincot Company, 1991, p. 843-69.
- Nordin JY, Chaboche P.** Fractures de la diaphyse humerale. Encycl Med Chir Appareil Locomoteur. Paris. 1983; A10, 2:140-9.
- De Palma A F(Ed).** Tratamiento de fracturas y Luxaciones. Philadelphia: W B Saunders. 1970, p. 646-7.
- Gomar, F. (Ed).** Traumatología. Miembro Superior. Valencia: Ed. Facta; 1983, p. 1165-97.
- Watson-Jones.** Fracturas y heridas articulares. Barcelona:Salvat; 1980.
- Andrew H, Crenshaw J R.** Fractures of shoulder girdle, arm, and forearm. En: Crenshaw, AH: Campbell's Operative Orthopaedic. St. Louis: Mosby Year Book. 1992: 1002-16.
- Merle Däubigne R.** Fracturas de la diáfisis humeral: Tratado de técnica quirúrgica. Tomo VII 1976, p. 402-7.
- Reboso Morales L E, Rodríguez Hernández S, Brito Santiago A, Rodríguez Hernández A.** Revisión epidemiológica de 99 casos de fracturas de la diáfisis humeral. Rev Ortop Trauma 1993;39:163-8.
- Santos Maravet M T, Collado Torres F, Bravo Fernández M D.** Tratamiento ortopédico de las fracturas multfragmentarias diafisarias del húmero. Revisión de 15 casos. Rev Ortop Trauma 1993;39:169-73.
- Sarmiento A, Kinman P B, Galvin E G, Schmitt R H, Phillips J G.** Functional bracing of fractures of the shaft of the humerus. J Bone Joint Surg 1977; 59A:596-601.
- Hunter S G.** The closed treatment of fractures of the humeral shaft. Clin Orthop 1982; 164:192-8.
- García García F J, Prieto Montaña J R, Moreno Torre J J, García Suarez G, Echevarría Llata J.** Nuestra experiencia con el brazal funcional en las fracturas diafisarias de húmero. Rev Ortop Trauma 1985; 29 IB: 441-56.
- Schatzker J.** Fracturas del húmero. En Schatzker J y Tille M: Tratamiento quirúrgico de las fracturas. Buenos Aires: Edit. Panamericana. 1989, p. 84-96.
- Montserrat Ramón F, Blazquez Mulero M, Llorent Cuadrado J A, Ferra Jaume G.** Ensartado del Húmero con haz de Hackethal. Rev Ortop Trauma 1982; 26 IB:87-94.
- Stern P J, Mattingly D A, Pomeroy D L, Zenni E J, Kreig J K.** Intramedullary fixation of humeral shaft fractures. J Bone Joint Surg 1984; 66A :639-46.
- Brumback R J, Bosse M J, Poka A, Burgess A R.** Intramedullary stabilization of humeral shaft fractures in patients with multiple trauma. J Bone Joint Surg 1986; 68A : 960-970.

17. **Durbin R A, Gottesman M J, Saunders KC. Hackethal** stacked nailing of humeral shaft fractures. *Clin Orthop* 1983; 179:168-74.
18. **Hernandez Cortés P, Antelo Lorenzo R, Peregrina Palomares M, Hernández Hernández M A, Acosta Gonzalez F.** Fracturas de húmero complicadas con lesión arterial. *Rev Esp Cir Osteoart* 1994; 29:67-75.
19. **Rogers J F, Bennet J B, Tullos H S.** Management of concomitant ipsilateral fractures of the humerus and forearm. *J Bone Joint Surg* 1984; 66A:639-46.
20. **Lange R H, Foster R J.** Skeletal management of humeral shaft fractures associated with forearm fractures. *Clin Orthop* 1985; 195:173-7.
21. **Pierce R O, Hodurski D F.** Fractures of the humerus, radius, and ulna in the same extremity. *J Trauma* 1979; 19:182-5.
22. **Viegas S F, Gogan W, Riley S.** Floating dislocated elbow: case report and review of the literature. *J Trauma* 1989;29:886-8.
23. **Canosa i Areste J.** Codo flotante complejo: fractura diafisaria de húmero asociada a fractura de olécranon y fractura-luxación de Monteggia ipsilaterales. A propósito de un caso. *Avances Traum* 1994; 24:31-3.
24. **Pritchett J W.** Delayed union of humeral shaft fractures treated by closed flexible intramedullary nailing. *J Bone Joint Surg* 1985; 67B:715-8.
25. **Foster R J, Dixon G L, Bach A W, Appleyard R W, Green T M.** Internal fixation of fractures and non-unions of the humeral shaft. *J Bone Joint Surg* 1985; 67A:857-64.
26. **Barrios Martínez R H, Martínez Peric R, Losada Viñas J I, Amillo Garayoa S.** Tratamiento quirúrgico de las lesiones del nervio radial en fracturas de húmero. *Rev Ortop Traum* 1992; 36B:7-11.
27. **Holstein A, Lewis G B.** Fractures of the humerus with radial nerve paralysis. *J Bone Joint Surg* 1963; 45A: 1382-8.
28. **Jolín Sanchez T, Baixauli Perelló E J, Darder Prats A, Argüelles Sanginés F.** Tratamiento quirúrgico de las fracturas de la diáfisis humeral. *Rev Esp Cir Osteoart* 1991; 26: 239-46.
29. **Vander Griend R, Tomasin J, Ward E F.** Open reduction and internal fixation of humeral shaft fractures. *J Bone Joint Surg* 1986;68A:430-3.
30. **Boyd H B, Andersom L D, Johnston DS.** Changing concepts in the treatment of nonunion. *Clin Orthop* 1965; 43:37-54.
31. **Naiman P T, Schein A J, Siffert R S.** Use of ASIF compression plates in selected shaft fractures of the upper extremity : a prelininary report. *Clin Orthop* 1970; 71:208-16.
32. **Tarr R R, Wiss DA.** The mechanics and biology of intramedullary fixation. *Clin Orthop* 1986; 21:10-7.
33. **Maruenda J, Argüelles F, Chofre A.** Tratamiento de las fracturas diafisarias del húmero según la técnica de Hackethal. *Rev Esp Cir Osteoart* 1982; 17:97-112.
34. **Arandes JM, Gallart F J.** Tratamiento de las fracturas diafisarias de húmero por el método del enclavado centro-medular plurifascicular de Hackethal modificado. Estudio de 94 casos. *Rev Ortop Trauma* 1987; 31B: 249-57.