

Rev Esp Cir Osteoart 1998;33:161-165

## Sinovitis villonodular pigmentada difusa Revisión de 13 casos

P. CAEPINTERO BENÍTEZ, M. A. GARCÍA FRASQUET, E. GASCÓN VEGUÍN,  
J. SERRANO ARIZA y M. MESA RAMOS

*Servicio de Traumatología y Cirugía Ortopédica. Hospital Regional Universitario «Reina Sofía»,  
Córdoba.*

**Resumen.**—Se hace un estudio retrospectivo de trece pacientes con Sinovitis Villonodular pigmentada, seis localizadas en la rodilla, dos en la muñeca y pie, y uno en tobillo, cadera y codo respectivamente. En cinco de los casos existía una afectación del hueso. Se hace una revisión bibliográfica sobre la etiopatogenia, radiología, métodos diagnósticos y tratamiento.

### PIGMENTED VILLONODULAR SYNOVITIS. A REVIEW OF 13 PATIENTS

**Summary.**—A retrospective study of thirteen patients with pigmented villonodular synovitis was made. Six cases were localized in the knee, two in the wrist and feet, and one in ankle, hip and elbow. Five cases showed bone invasion. The pathogenesis, radiographical appearance, diagnosis and treatment are discussed.

### INTRODUCCIÓN

La sinovitis villosa nodular pigmentada (SVNP) es un proceso pseudotumoral, de etiología desconocida, caracterizado por la proliferación difusa o circunscrita de la sinovial de articulaciones, vainas tendinosas o bursas. Fue descrita como entidad clínico-patológica por Jaffe (1) en 1941, quien identificó tres tipos: sinovitis villonodular pigmentada difusa, que afecta a la totalidad o gran parte de la sinovial articular, sinovitis villonodular pigmentada localizada, lesión intraarticular solitaria y tenosinovitis nodular localizada, en las vainas tendinosas.

La histopatología es común a todas ellas, mostrando una profusión de vellosidades que se agrupan constituyendo excrescencias sesiles o pediculadas. Es típica la coloración rojiza o marrón-parduzca, debido a la presencia de macrófagos cargados de lípidos o de hemosiderina (2).

#### *Correspondencia:*

P. CARPINTERO BENÍTEZ  
Mejorana, 45.  
14012 Córdoba

La incidencia de la SVNP ha sido estimada en 1,8 casos por cada millón de habitantes y año (3). Suele aparecer en adultos jóvenes (entre 30 y 50 años) y se presenta como una monoartritis crónica. La articulación que más comúnmente se ve afectada es la rodilla, seguida por otras del miembro inferior: el tobillo, y la cadera (4-6). Otras localizaciones excepcionales han sido publicadas, como la escapulohumeral, acromioclavicular, temporomandibular (7, 8).

Existe una gran controversia en la literatura con respecto a la SVNP, quizás debido a que no se separan los estudios de las diversas formas clínicas en las distintas localizaciones. El objetivo de este trabajo ha sido el revisar los casos de SVNP articular difusa atendidos en nuestro hospital durante los quince últimos años.

### MATERIAL Y MÉTODOS

Desde 1983 han sido vistos en nuestro servicio 13 casos de SVNP. Ocho (53%) eran mujeres y 7 (47%) hombres. Sus edades oscilaron entre los 19 y 56 años, siendo la media de 37 años. La articulación más frecuentemente afectada ha sido la rodilla, con 6 casos

(40%), el tobillo, la cadera, codo todas ellas con 1 caso (7%), y la muñeca y articulaciones del pie con 2 casos (13%).

Se han revisado las historias clínicas constatando los datos referentes a la anamnesis y la exploración física. Se emplearon como exploraciones complementarias la radiología estándar, gammagrafía ósea, tomografía axial computerizada y resonancia magnética. El diagnóstico de certeza se realizó mediante examen anatomopatológico.

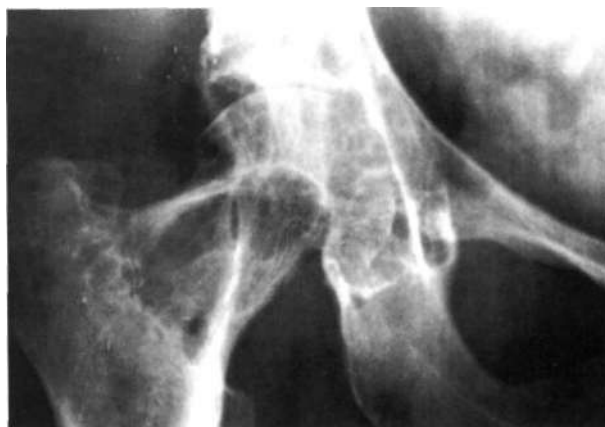## RESULTADOS

En todos los casos el motivo inicial de la consulta fue el de molestias insidiosas en la articulación, acompañadas de tumefacción o empastamiento en 8 (61%). En los 3 casos en los que se afectó el tobillo y pie, los pacientes describían sensación de masa, uno de ellos localizado en el tobillo bilateral. Tres de los pacientes con SVNP de rodilla refirieron episodios de «fallos» o bloqueos (23%). Ocho pacientes (61%) consultaron por nota una disminución del rango articular.

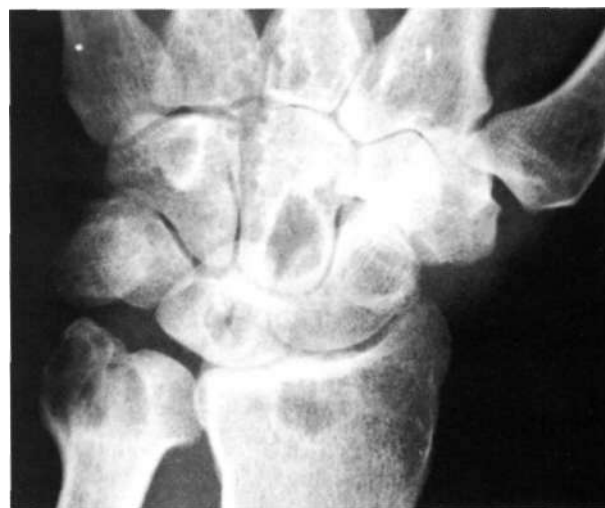Entre los antecedentes personales, destacó la fractura de ambas muñecas veinte años atrás en un paciente que presentó SVNP de muñeca. Una de las pacientes padecía un síndrome de Down.

A la exploración física se evidenció empastamiento difuso de la articulación, sin enrojecimiento ni aumento de la temperatura. En todos los casos existía una limitación del balance articular, más evidente en el codo y la muñeca. En la rodilla se pudo apreciar hipertrofia sinovial con ocupación de los fondos de saco subcuadrilaterales, ausencia de choque rotuliano y signos de inestabilidad ligamentosa. En un paciente se registraron signos de Appley y McMurray positivos. Los exámenes del laboratorio fueron normales en todos los casos.

Se realizó a todos los pacientes un examen radiológico convencional. En 5 (38%) casos se observó afectación de los extremos óseos: en la cadera aparecieron lesiones líticas subcondrales en espejo a ambos lados de la articulación junto a una disminución de la interlínea articular (Fig. 1). En una de las muñecas se observaron imágenes quísticas en los huesos carpianos y extremidad distal del cúbito y radio (Fig. 2). En el astrágalo se observaron geodas del mismo tipo en dos pacientes (Fig. 3), y erosiones en 1.<sup>a</sup> y 2.<sup>a</sup> falanges del tercer dedo del pie, en los otros casos (rodi-



**Figura 1.** Rx anteroposterior de cadera derecha con afectación ósea en cuello, cabeza femoral y cotilo.

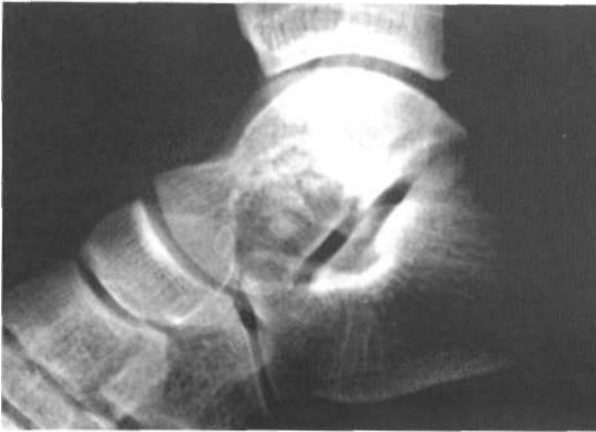

**Figura 2.** Rx anteroposterior de muñeca izquierda, se aprecian imágenes quísticas en epífisis distal del cúbito y radio, así como en huesos semilunar, escafoides y grande.

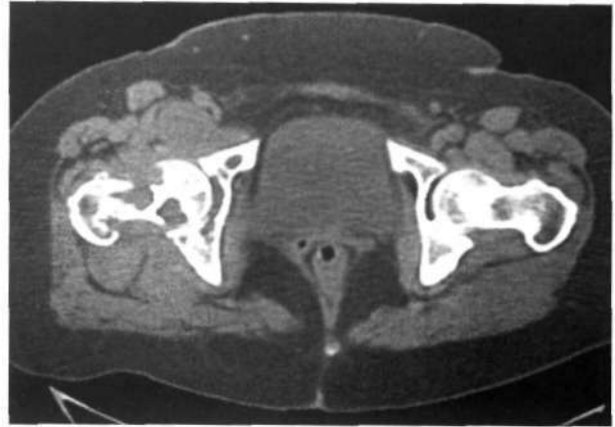lias y codo), sólo se pudo apreciar un ligero aumento de la densidad de las partes blandas.

La gammagrafía ósea con tecnecio 99 mostraba un incremento de la captación del trazador en los casos en los que se realizó (cadera, subastragalina y muñeca). El diagnóstico de sospecha más aproximado se realizó mediante T.A.C. (Figs. 4 y 5) o R.M.N.

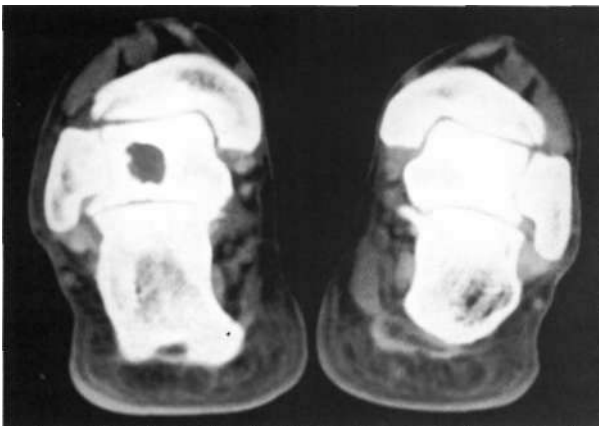
El diagnóstico de presunción emitido inicialmente fue de síndrome meniscal, mal alineación del aparato extensor, monoartritis inespecífica, quiste sinovial, necrosis del semilunar, artrosis o tumor óseo.



**Figura 3.** Rx lateral de astrágalo derecho en la que se evidencia erosión de la porción inferior del cuello y cabeza.



**Figura 5.** T.A.C. de ambas caderas en donde se puede observar lesiones líticas en cuello, cabeza y cotilo (corresponde al paciente de la figura 1).



**Figura 4.** T.A.C. de ambos tobillos, se aprecia imagen quística en cuerpo del astrágalo izquierdo.

El diagnóstico definitivo se efectuó mediante biopsia por punción (1 caso: 7%), artroscópica (cuatro casos: 31%) o escisional (8 casos: 62%). El aspecto macroscópico se caracterizó por la proliferación del tejido sinovial formando nódulos y con áreas marrones o rojizas. Histológicamente, se informó como hiperplasia de las células sinoviales rellenas de hemosiderina y acúmulo de histiocitos cargados de lípidos.

El tratamiento una vez comprobado el diagnóstico, fue quirúrgico, mediante sinovectomía total o subtotal en todos los casos, asociando curetaje y relleno con injerto en los casos en los que había invasión del hueso, y artroplastia de sustitución (cadera). En una rodilla se asoció radioterapia (25 Grays a dosis de fraccionamiento estándar, por

rechazar un segundo tiempo por vía de Trickey. En otro caso de localización en el codo se extirpó la cabeza del radio en el mismo acto quirúrgico.

## DISCUSIÓN

Las características epidemiológicas de nuestra serie coinciden con las de otras publicadas en cuanto a edad, sexo y localización más frecuente (3, 9-11). Todos los pacientes eran adultos jóvenes, en general entre la tercera y cuartas décadas de la vida. Existen pocos casos descritos en preadolescentes y en estos incluso se ha sugerido que la enfermedad esté ligada a un factor hereditario (12), por la coexistencia con malformaciones asociadas a la aparición en otros miembros de la familia. La mayor parte de los casos descritos se refieren al miembro inferior, sobre todo rodilla y cadera (4, 5, 6). Se han publicado otras localizaciones menos frecuentes como la articulación temporomandibular (7), la columna vertebral (8), la muñeca (13), e incluso un caso multifocal en un niño (14). Destacamos las localizaciones de muñeca y pie de nuestra serie como asiento raro de la SVNP (13, 15).

Se ha implicado en la etiopatogenia de la SVNP diversos agentes: traumatismos y hemorragias repetidas (3), inflamación inespecífica (10, 16), alteración del metabolismo lipídico (17, 18), neoplásico (sostenido por algunos autores tras estudios citogenéticos, donde se han comprobado un origen monoclonal de las poblaciones celulares de la SVNP (4). En nuestra serie se ha comprobado un antecedente traumático impor-

tante en relación con la aparición de la sintomatología en uno de nuestros pacientes.

Dada su presentación clínica como monoartritis crónica inespecífica, en ausencia de sintomatología sistémica, el intervalo hasta conseguir realizar el diagnóstico es largo. En varios de nuestros casos éste fue casual, tras la intervención quirúrgica. No hay ningún dato patognomónico de la SVNP, aunque se ha hablado de los derrames de repetición de aspecto serosanguinolento. En nuestra serie solamente se ha presentado en tres de los casos. Es típica una historia de inflamación de comienzo insidioso, sin trauma previo y desproporcionada con las molestias. Es posible que la distensión crónica de la articulación de la rodilla provoque una desalineación del aparato extensor, uno de los diagnósticos erróneos más frecuentes (19). También es común el diagnóstico de lesión meniscal en las formas localizadas de SVNP, por los episodios de bloqueo a los que da lugar.

La radiología estándar proporciona cierta información: en fases iniciales muestra un incremento de partes blandas, mientras que más adelante pueden verse lesiones quísticas que son áreas de desmineralización debido al incremento de presión intraarticular, comprensión extrínseca por el tejido pseudotumoral o según otros autores por la presencia de metaloproteinasas en los histiocitos de la SVNP (20). Las lesiones quísticas en espejo son muy sugerentes de SNVP. Hay también osteoporosis y cambios degenerativos. La ausencia de calcificaciones permite hacer diagnóstico diferencial con la condromatosis sinovial y con el sinoviosarcoma. En general las alteraciones óseas aparecen con una frecuencia mayor en aquellas localizaciones cuyo espacio articular es reducido, y que poseen una cápsula rígida, y en menor grado en aquellas articulaciones cuya cápsula es laxa (2, 9, 19), como hemos podido comprobar en los pacientes de nuestra serie.

Los datos que pueda aportar el laboratorio son poco útiles, ya que la velocidad de sedimentación globular y la PCR se encuentran dentro de la normalidad.

La gammagrafía con Tc-99 muestra un incremento de la captación del radiotrazador, con escasos falsos negativos (20).

La T.A.C. da una mejor idea de la afectación ósea y puede insinuar el diagnóstico por el au-

mento de la densidad sinovial. El método de elección para emplear en el diagnóstico preoperatorio es la RMN. Lo más característico es encontrar imágenes heterogéneas con áreas de baja señal en T1 y T2, correspondiendo a nódulos cargados de hemosiderina en la sinovial hipertrofiada, más evidentes en las secuencias GE. La administración de galodinio marcado no provee información adicional (21, 22). Es útil en la localización del proceso y en el plan quirúrgico.

Debe realizarse diagnóstico diferencial con la artritis tuberculosa, artropatía tabética, enfermedad de Paget, enfermedad de Still, condocalciosis, artrosis, condromatosis sinovial, sinoviosarcoma, hemangioma intraarticular (4, 20, 23).

El diagnóstico definitivo suele ser mediante estudios histopatológicos. Es muy llamativo el aspecto mamelonado y rojizo de la sinovial, pero si se trata de la rodilla y la biopsia es artroscópica, debe tenerse en cuenta que también puede hallarse en procesos traumáticos, hemofilia, escorbuto, Ehlers-Danlos, tumores (2, 4, 10).

El tratamiento recomendado es la sinovectomía total (24). En articulaciones donde sea accesible el abordaje artroscópico, el inicio de la rehabilitación inmediata hace recomendable este método (4, 25), si hay daño articular, debe asociarse la artroplastia (artrodesis en el caso de la muñeca y tobillo, y Girdlestone en el caso de la cadera) (17). Se ha empleado también la sinoviortesis con ácido ósmico (2, 26) y la radioterapia a dosis baja convencional (2, 27), lo que supone una buena alternativa en casos de enfermedad residual con un buen resultado funcional y escasas complicaciones derivadas del tratamiento.

No está claro si la forma difusa o localizada influyen en el comportamiento clínico de la misma. Si parece probado que no tiene relación con el pronóstico la gradación histológica propuesta por Myers (3). Los autores más bien piensan que la propensión a la recurrencia deriva de la persistencia de enfermedad residual debido a la dificultad para realizar una sinovectomía total. Las recidivas oscilan en las series publicadas entre el 20 y el 40% (2, 4, 17, 28). Hay que tener en cuenta que se trata de una enfermedad benigna, no metastatizante, aunque hay descritos casos en este sentido (10). No obstante las recidivas de las formas articulares pueden ser tratadas con escasa morbilidad por vía artroscópica en algunos casos.

### Bibliografía

1. Jaffe HL, Lichtenstein L, Sutro C. Pigmented villonodular synovitis, bursitis and tenosynovitis. *Arch Pathol* 1941;31:731-65.
2. Sanchis Alfonso V, Baixauli Perelló E, Monteagudo Castro JC, Fernández Fernández CI. Sinovitis Villonodular Pigmentada (Forma difusa). *Rev Esp de Cir Ost* 1989;24:23-6.
3. Myers BW, Masi AT. Pigmented villonodular synovitis and tenosynovitis: A clinical, epidemiologic study of 166 cases and literature review. *Medicine* 1980;59:223-38.
4. Flandry F, Hughston JC, McCann SB, Kurtz DM. Diagnosis features of diffuse pigmented villonodular synovitis of the knee. *Clin Orthop* 1994;162:212-20.
5. Dkhissi M, Aboutaieb R, Hermas M, Zryouil B. La synovite villonodulaire des grosses articulations. *Acta Orthop Belg* 1993;59:81-6.
6. Meehan PL, Daftari T. Pigmented villonodular synovitis presenting as a popliteal cyst in a child. *J Bone Joint Surg* 1994;76-A:593-5.
7. Franchi A, Frossini P, Santoro R. Pigmented villonodular synovitis of the temporomandibular joint. Report of a case. *J Laryngol Otol* 1994; 108:166-7.
8. Clark LJ, McCormick PW, Domenico DR, Savory L. Pigmented villonodular synovitis of the spine. Case report. *J Neurosurg* 1993;79:456-9.
9. Valenti JR, Cara JA, Mora G. Sinovitis villonodular pigmentada de localización en la extremidad inferior. *Rev Ortop Traum* 1995;39:26-9.
10. Schajowicz F. Tumores y lesiones pseudotumorales de la membrana sinovial. En: Schajowicz F, editor. Tumores y lesiones pseudotumorales de huesos y articulaciones. Buenos Aires. Ed. Panamericana, 1990;521-33.
11. Hernández Rodríguez J. Tumores de la sinovial y procesos afines. En: Figueroa M. editor. Manual de enfermedades reumáticas. Madrid; Mosby/Doyma, 1996. p. 706-9.
12. Soifer T, Guirguis S, Vigorita VJ, Bryk E. Pigmented villonodular synovitis in a child. *J Pediatr Surg* 1993; 28:1597-1600.
13. Patel MR, Zimberg EM. Pigmented villonodular synovitis of the wrist invading bone: report of a case. *J Hand Surg (Am)* 1984;9:854-8.
14. Kay RM, Eckardt JJ, Mira JM. Multifocal pigmented villonodular synovitis in a child. A case report. *Clin Orthop* 1996;322:194-7.
15. Rollo VJ, Wapner KL. Pigmented villonodular synovitis of the subtalar joint: a case report. *Foot Ankle* 1993;14:471-5.
16. Granowitz SP, D'Antonio J, Mankin HL. The pathogenesis and long-term results of pigmented villonodular synovitis. *Clin Orthop* 1976;114:335-51.
17. Bocanegra R, Ruiz del Portal M, Najarro F, Marroquí J, Sebastián E. Sinovitis villonodular pigmentada. Comunicación de casos. *Rev S And Traum y Ort* 1990;10:167-76.
18. Schwartz HS, Unni KK, Pritchard DJ. Pigmented villonodular synovitis. A retrospective review of affected large joints. *Clin Orthop* 1989;247:243-60.
19. Flandry F, McCann SB, Hughston JC, Kurtz DM. Roentgenographic findings in pigmented villonodular synovitis of the knee. *Clin Orthop* 1989;247:208-19.
20. Abraham JH, Canoso JJ. Tumors of soft tissues and bone. *Curr Opin Rheumatol* 1993;5:193-8.
21. Konrath GA, Shifrin LZ, Nahigian K. Magnetic resonance imaging in the diagnosis of localized pigmented villonodular synovitis of the ankle. *Foot Ankle Int* 1994;15:84-7.
22. Flipo RM, Chastanet P, Duquesnoy B. Imagerie de la synovite villo-nodular pigmentée. *Presse Med* 1993; 22:591-4.
23. Devaney K, Vinh TN, Sweet DE. Synovial haemangioma: a report of 20 cases with differential diagnostic consideration. *Hum Pathol* 1993;24:737-45.
24. Flandry FC, Hughston JC, Jacobson KE, Barrack RL, McCann SB, Kurtz DM. Surgical treatment of diffuse pigmented villonodular synovitis of the knee. *Clin Orthop* 1994;300:183-92.
25. Moskovich R, Parisien JS. Localized pigmented villonodular synovitis of the knee: Arthroscopic treatment. *Clin Orthop* 1991;271:218-24.
26. Granowitz SP, D'Antonio J, Mankin HL. The pathogenesis and long-term end results of pigmented villonodular synovitis. *Clin Orthop* 1976;114:335-51.
27. O'Sullivan B, Cummings B, Catton C, Bell R. Outcome following radiation treatment for high-risk pigmented villonodular synovitis. *Int J Radiation Oncology Biol Phys* 1995;32:777-86.
28. DeSanto DA, Wilson PD. Xanthomatous tumour of joints. *J Bone Joint Surg* 1939;21:531-5.'