

ORIGINALES

Rev Esp Cir Osteoart 1997;32:249-255

Sarcomas primarios de hueso. Estudio por citometría estática mediante análisis digital de imagen

P. HERNÁNDEZ CORTÉS**, J. ANEIROs CACHAZA*, C. RAMÍREZ TORTOSA*,
F. O'VALLE TARRASA*, M. ANDÚJAR SÁNCHEZ*, F. ACOSTA GONZÁLEZ**,
M. PEREGRINA PALOMARES** y R. G. DEL MORAL*

Departamento de Anatomía Patológica y Servicio de Cirugía Ortopédica y Traumatología**.
Hospital Universitario «San Cecilio», Granada.*

Resumen.—Se presenta un estudio morfométrico y densitométrico mediante análisis digital de imagen de una serie de 50 tumores óseos malignos (32 osteosarcomas, 12 condrosarcomas y 6 histiocitomas fibrosos malignos de hueso), con el fin de evaluar la utilidad de la técnica para establecer el grado y el pronóstico de estas neoplasias. Las variables morfométricas y la disposición de la cromatina guardan una estrecha relación con el grado histológico (Spearman; $p < 0,05$) y muestran diferencias estadísticamente significativas entre los tumores considerados de alto y bajo grado en base a su presentación y evolución clínica. La ploidía estimada por densitometría óptica se comporta como un factor pronóstico independiente en el análisis multivariante de la serie de tumores de alto grado (COX; $p < 0,001$). La citometría estática, aunque más lenta e imprecisa que la citometría de flujo en la determinación de los picos de ploidía, permite analizar el modelo de cromatina y contribuye objetivamente al establecimiento del grado biológico de los tumores óseos.

PRIMARY BONE SARCOMAS. ASSESSMENT BY STATIC IMAGE CYTOMETRY

Summary.—A densitometry and morphometric assessment by static image cytometry of 50 malignant bone tumors (32 osteosarcomas, 12 chondrosarcomas, and 6 malignant fibrous histiocytomas of bone) was performed in order to assess the validity of the technic in the pathobiological and prognostic evaluation of these neoplasms. A strong correlation between the morphometric features, cromatine distribution and histologic grade was found (Spearman; $p < 0.05$). These parameters are also statistically different for high and low grade tumors in clinical staging. The stimation of DNA ploidy by optic densitometry is a significant prognostic factor in the multivariant analysis for the high grade tumors (COX; $p < 0.001$). Although Flow cytometry is a better procedure to evaluate DNA ploidy peaks, our study reveals static image cytometry as a useful technic for determine the cromatine model and objective assessment of the biological grade of bone neoplasms.

INTRODUCCIÓN

La agresividad biológica de los tumores óseos no siempre está bien reflejada por los hallazgos histomorfológicos (1).

El crecimiento de un tejido depende de la duración del ciclo celular, porcentaje de células proliferantes y tasa de muerte celular. La mayoría de las células normales se acumulan en fase G0 y G1 del ciclo celular, mientras las neoplásicas lo hacen en fase S y G2 (2).

Los tumores con un porcentaje elevado de hiperploides o aneuploides (células en fase S y G2) deben tener un índice de proliferación y agresividad mayor que aquellos con concentraciones normales de DNA (3).

Correspondencia:

PEDRO HERNÁNDEZ CORTÉS.
Avda. de Andalucía, 9, 2.º.
18014 Granada

En los últimos 15 años numerosos estudios han tratado de definir la utilidad de la citometría estática y de flujo para la cuantificación de DNA nuclear como estimador de la malignidad o agresividad biológica de muchos tumores sólidos, mielomas o leucemias, así como para determinar la eficacia de varios protocolos terapéuticos (4-10).

El análisis citométrico y la cuantificación de DNA también se han aplicado en el ámbito de los tumores óseos (1, 3, 11-14). En esta línea presentamos un estudio de análisis de imagen por citometría estática en 50 tumores malignos primarios de hueso, con el objetivo de evaluar la utilidad de esta técnica para establecer el grado y el pronóstico de estas neoplasias en base a parámetros morfométricos, granulométricos y densitométricos nucleares.

MATERIAL Y MÉTODOS

Enfermos

Se analiza una serie de 50 pacientes afectados de neoplasias malignas primitivas de hueso de origen mesenquimal (32 osteosarcomas, 12 condrosarcomas y 6 histiocitomas fibrosos malignos de hueso), diagnosticados en el Hospital Universitario San Cecilio de Granada durante los años 1973-1995.

La tabla I resume las características clínicas e histológicas de la serie.

Hemos dividido la serie global en 2 subseries: sarcomas de alto y bajo grado, según los estadios de Enneking (15). Incluimos en la serie de bajo grado a los 12 tumores primitivos con asignación de estadio I, independientemente de su situación intracompartimental (A) o extracompartimental (B) (4 osteosarcomas yuxtacorticales y 8 condrosarcomas) [Serie BG]. La serie de sarcomas de alto grado está compuesto por los 38 tumores IIB y IIIB del estudio (4 condrosarcomas, 28 osteosarcomas y 6 histiocitomas fibrosos malignos de hueso) [Serie AG].

45 pacientes (90%) fueron sometidos a algún tipo de resección quirúrgica. La quimioterapia (esquemas T₄ y T₇ de Rosen) se utilizó como tratamiento adyuvante después del control local del tumor primario en 39 pacientes (78%). La radioterapia contribuyó al control local del tumor primario en 12 ocasiones (24%).

El límite de resección quirúrgica, según los criterios de Enneking (15) fue intralesional en 1 caso, marginal en 13, amplia en 19 y radical en 12 pacientes.

El seguimiento mínimo fue de 24 meses y el medio de 76 meses. 24 pacientes (48%) padecieron metástasis pulmonares en algún momento de su evolución. 23

(46%) enfermos fallecieron a consecuencia del tumor o como complicación del tratamiento administrado (1 caso). La tasa de supervivencia de la serie general a los 5 años fue 46,66%.

Estudio histopatológico

Todas las muestras de tejido óseo fueron sometidas a descalcificación en solución de formalina-ácido nítrico a 25 °C y lavado en solución de sulfato sódico al 5% e imbibición en parafina.

Sobre secciones histológicas teñidas con hematoxilina y eosina se confirmó el diagnóstico histopatológico y se determinó el grado histológico de acuerdo con los criterios Broders (atipicidad nuclear: 4 grados) y de Evans (17); Ahuja (18) y Coindre (19) (grado histológico global: 3 grados) (tabla I).

Análisis de imagen

El sustrato del análisis consistió en secciones histológicas de 4 micras, sometidas a una tinción de hematoxilina progresiva de Mayer.

Las imágenes fueron captadas por una videocámara CCD (Vidamax CCD BCD-700) conectada con un microscopio (Olympus BH-2) dotado de una lámpara halógena de 20 W y con una escala de 256 niveles de gris (blanco y negro) a través de un filtro óptico verde IF 550 nm. Se usó el objetivo de 40x.

El procesamiento se llevó a cabo en un ordenador Compaq (Deskpro 386/25e) con microprocesador 80386, disco duro de 80 Mb y magnetoóptico incorporado de 650 Mb de memoria masiva por disco mediante el programa informático de análisis de imagen Texcan versión TC-3.1P (Microptic).

Mediante ventana interactiva, se adquirían 25 imágenes independientes por archivo, con el programa informático de análisis de imagen Texcan. Esta información se transforma en imagen digital (255 niveles de gris) y se almacena en discos ópticos con una extensión por imagen de 20.000 bytes de memoria.

Se midieron un promedio de 115 núcleos de células tumorales (fig. 1A) por biopsia. Como control interno, utilizamos 50 núcleos de fibroblastos no tumorales presentes en el mismo corte histológico (Fig. 1B).

Los elementos de la imagen aislados, segmentados y umbralizados, se almacenaron en el subdirectorio del programa informático de análisis de imagen (Fig. 2).

De manera automatizada se cuantifican los parámetros densitométricos, morfométricos y granulométricos (Figs. 2, 3 y 4).

Los parámetros densitométricos evaluados fueron:

1) Densidad óptica integrada (D.O.I.): producto de la densidad óptica (D.O.) por el área nuclear.

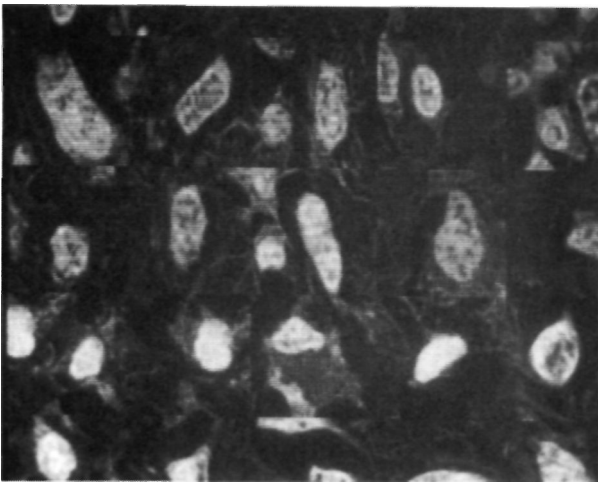


Figura 1.A. Núcleos de células tumorales (imagen digital) correspondientes a un osteosarcoma central. Captación con el objetivo 40x.

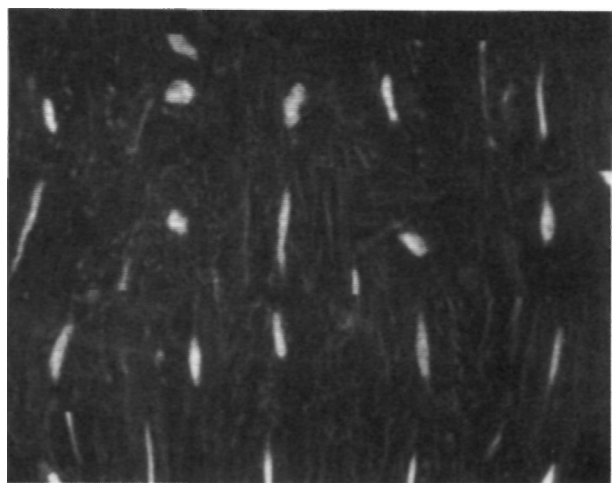


Figura 1.B. Núcleos de fibroblastos no tumorales presentes en el mismo corte histológico del osteosarcoma de la figura 1.A. (control interno). Objetivo 40x.

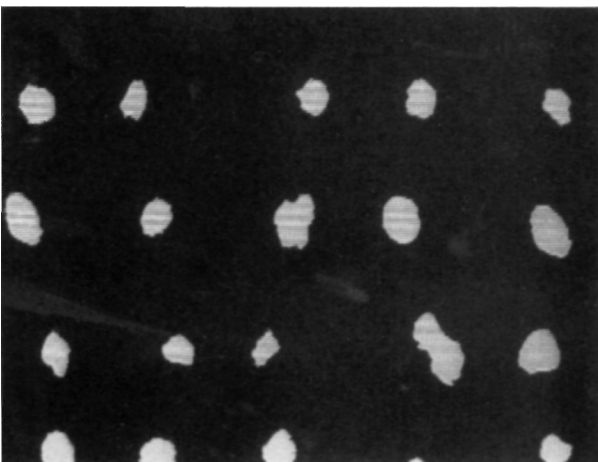


Figura 2. Núcleos tumorales de un condrosarcoma. Imagen segmentada y umbralizada. Sustrato para la medida de parámetros morfométricos.

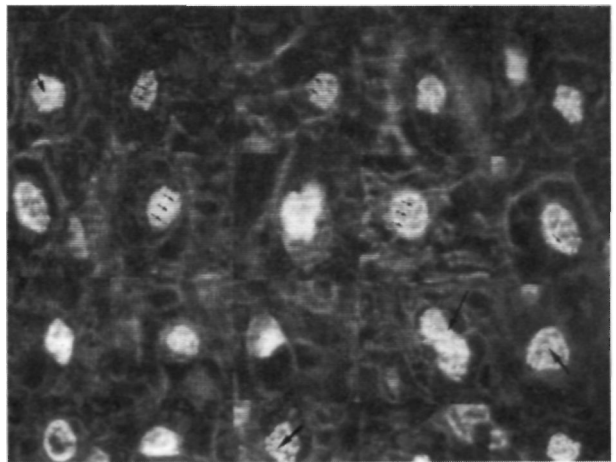


Figura 3. Imagen digital del análisis textural de un condrosarcoma. El punteado intranuclear (flechas) representan los gránulos finos (filtro de mediana 5x 5) o cromatina desespiralada.

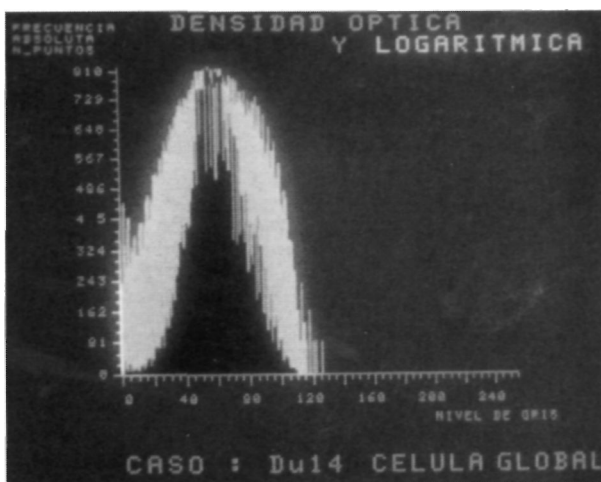


Figura 4. Histograma de densidad óptica correspondiente a los núcleos de un condrosarcoma de bajo grado.

2) Índice de DNA (tasa numérica): corresponde a la fracción de la densidad óptica integrada (D.O.I.) de las células tumorales entre la D.O.I. (índice control) de las células control. De manera arbitraria se asignó el valor 2C a la D.O.I. de los núcleos de fibroblastos control. Los tumores con índice de DNA entre 0,8 y 1,2 fueron considerados como euploides y los que se salían de estos valores como aneuploides (20).

3) Ploidía: siguiendo a Kricbergs et al (1), definimos los tumores como aneuploides cuando la tasa de células con índice de DNA aneuploide supera el 30%.

El estudio morfométrico consistió en la cuantificación del tamaño y la forma nuclear, y la granulometría estimó la distribución de la cromatina, los gránulos finos representan la eucromatina y los gruesos la heterocromatina. Las variables analizadas quedan registradas en la tabla II.

Tabla I

Localización	Fémur (18)	Tibia (13)	Húmero (4)	Pelvis (11)	Otro (4)
Estadios Lodwick	Ia (0)	Ib (0)	Ic (4)	II (24)	III (22)
Estadios Enneking	IA (5)	IB (7)	IIA (0)	IIB (31)	III (7)
Atipicidad Broders	I (4)	II (11)	III (16)	IV (19)	
Grado histológico global	I (7)	II (17)	III (26)		
Subtipo histológico	OS.OB (10) PARA (2)	OS.CB (6) PERI (2)	OS.FB (1) CS.CEN (9)	OS.TG (5) CS.SUP (3)	HFM-L (3) HFM (6)

Estadios Enneking: grado clínico (15). Estadios Lodwick: estadio radiológico (16). OS.OB: osteosarcoma osteoblástico; OS.CB: osteosarcoma condroblástico; OS.FB: osteosarcoma fibroblástico; OS.TG: osteosarcoma teleangiectásico; HFM-L: osteosarcoma tipo HFM like; PARA: osteosarcoma parostal; PERI: osteosarcoma periostal; CS.CEN: condrosarcoma central; CS.SUP: condrosarcoma de superficie; HFM: histiocitoma fibroso maligno. Grado histológico global: grado histológico según los esquemas de Evans (17) para el condrosarcoma, Ahuja (18) para los osteosarcomas yuxtacorticales y Coindre (19) para osteosarcoma central y HFM.

Tabla II: Variables morfo y granulométricas nucleares analizadas mediante análisis digital de imagen

Variables morfométricas	Variables granulométricas
Área nuclear	Número de gránulos por célula
Perímetro	Número de gránulos por área
Radio	Área granular
Factor de esfericidad (SP)	Área total de los gránulos
Factor de regularidad (RE)	Área media granular
Factor de elongación (EF)	(Para gránulos finos [filtro de mediana 5x5] y gránulos gruesos [filtro de mediana 11x11])

Análisis estadístico

La comparación de medias de variables numéricas normales, se realizó mediante el test de Student-Fisher; cuando las variables no eran normales se aplicó el test de Mann-Whitney. Para las comparaciones múltiples de medias se practicó análisis de la varianza de una vía y el test de hipótesis de Krukal-Wallis. Para el estudio de la relación entre variables, paramétricas o no, se utilizó el coeficiente de correlación de Spearman. El análisis multivariante del valor pronóstico se llevó a cabo mediante el modelo proporcional de Cox.

RESULTADOS

Las variables cariométricas fueron significativamente diferentes entre los tumores de las 2 series (tumores de alto y bajo grado).

El área, radio y perímetro nuclear fueron mayores en la serie de alto grado (tabla III).

Los parámetros que estiman la cantidad y distribución de la Eu y heterocromatina también

presentaron diferencias estadísticamente significativas entre los dos grupos de tumores. El número de gránulos finos (eucromatina) y su extensión fueron significativamente superiores en la serie de tumores de alto grado (tabla III).

La densidad óptica y el porcentaje de tumores con población celular hiperploide superior al 30%, fue significativamente mayor entre los sarcomas de grado alto, pero no evidenciamos diferencias estadísticamente significativas en los índices de DNA (tabla III).

La estimación del grado biológico en base a las características histomorfológicas y de atipicidad nuclear guarda una estrecha relación con los parámetros morfométricos, granulométricos y densitométricos de los tumores analizados (tabla IV).

El análisis multivariante de diferentes factores clínicos, histológicos y citométricos pone de manifiesto el valor pronóstico de la ploidía, como parámetro independiente, entre los tumores de alto grado (tabla V).

DISCUSIÓN

Hemos optado por la hematoxilina progresiva de Mayer como método de tinción de ADN, por ser considerada más sutil que la clásica tinción de Feulgen para la coloración homogénea de los núcleos (21). El punto crucial de la tinción de Feulgen (22) es la hidrólisis del ADN previa a la tinción que, aunque esté estandarizada en un laboratorio, siempre origina problemas en la intensidad de coloración entre muestras teñidas en diferentes tiempos.

En nuestro caso la tinción de Feulgen tenía un inconveniente sobreañadido, la descalcificación a

Tabla III: Comparación de los parámetros morfométricos, granulométricos y densitométricos nucleares de las subseries tumores de bajo grado y alto grado

Parámetros	Serie BG (media ± DT)	Serie AG (media ± DT)	Test	Signific.
Área	656,84 ± 231,68	936,07 ± 290,97	CMI	p < 0,001
Radio	14,53 ± 2,72	17,27 ± 3,17	CMI	p < 0,05
Perímetro	118,69 ± 22,82	141,79 ± 26,99	CMI	p < 0,05
Gr. finos/célula	2,45 ± 0,68	9,61 ± 3,46	MANN	p < 0,001
Gr. gruesos/célula	2,69 ± 0,79	0,60 ± 0,58	MANN	N.S.
Gr. finos/área	8,46 ± 2,25	10,03 ± 2,10	CMI	p < 0,1
Gr. gruesos/área	2,53 ± 0,87	1,61 ± 0,87	CMI	p < 0,01
Área granular de gr. finos	3,61 ± 1,04	4,10 ± 1,02	CMI	N.S.
Área granular de gr. gruesos	12,69 ± 4,40	8,86 ± 4,32	CMI	p < 0,05
Área granular total (finos)	37,92 ± 11,17	49,73 ± 19,35	CMI	p < 0,05
Área granular total (gruesos)	93,23 ± 24,91	81,76 ± 48,23	CMI	N.S.
DOI	479,38 ± 132,34	741,82 ± 345	CMI	p < 0,001
Índice de DNA	1,26 ± 0,37	1,34 ± 0,46	CMI	N.S.
Hiperploidía	41,66%	71,42%	Chi ²	p < 0,05

CMI: test de comparación de 2 medias independientes (T de Student) MANN: test de Mann-Whitney. Chi²: test de comparación de variables cualitativas.

Tabla IV: Tabla de correlación entre variables de morfometría, granulometría y densitometría nuclear y grados histológicos (transformación numérica). Se muestra el nivel de significación estadística para el test de correlación de Spearman

Tabla de correlación	Área nuclear	Gr. finos/cel.	Gr. finos/área	D.O.I.
Broders	p < 0,05	p < 0,05	p < 0,05	p < 0,01
Grado global	p < 0,05	p < 0,05	p < 0,05	p < 0,05

Tabla V: Análisis multivariante por el método de Cox de la serie de tumores de alto grado. El parámetro T hace referencia al índice de correlación del factor pronóstico en cuestión con la supervivencia e intervalo libre de enfermedad (metástasis)

Factor	Supervivencia		Metástasis	
	T	Signif.	T	Signif.
Fr. patol.	-0,34321		-0,9505	
Estirpe	0,9363		-0,6022	
Gr. histol.	-1,9247	p < 0,1	-2,6383	p < 0,05
Área	-1,3718		0,4394	
Ploidía	-17,3536	p < 0,001	-2,8561	p < 0,05

la que fueron sometidas las muestras se llevó a cabo con una solución de formalina-ácido nítrico, que sin duda produce una hidrólisis del ADN que interfería con la hidrólisis del procedimiento estándar de Feulgen. En el caso de la hematoxilina progresiva de Mayer no existe el problema de la hidrólisis, siempre y cuando la solución de hematoxilina no esté diluida ni envejecida.

Las características morfométricas nucleares revelan diferencias entre los tumores de alto y bajo grado. Aunque existe un solapamiento de valores entre las 2 subseries en casos individuales, nuestro estudio refuerza el valor de la morfometría nuclear como procedimiento útil para el establecimiento del grado biológico en tumores óseos.

Varios autores atribuyen un importante valor pronóstico a los parámetros morfométricos, en particular al área nuclear media (23, 24), superior incluso al del grado histológico en base a criterios de microscopía óptica (25), en el análisis multivariante de nuestros resultados, el área nuclear no se comporta como un factor pronóstico independiente y tiene un valor predictivo inferior al grado histológico convencional (tabla V). El hecho viene a apoyar la tesis de la necesidad de evaluar otros parámetros histológicos en los tumores óseos (matriz, mitosis, necrosis...) además del pleomorfismo nuclear (1).

En cualquier caso, al igual que en los trabajos de Nativ et al (25) y Palma (26), las variables morfométricas, de atipicidad nuclear (Broders) y el grado histológico guardan una correlación estadísticamente significativa. La cuantificación digital del tamaño y la regularidad de los núcleos añade objetividad a la clasificación de los tumores óseos en grados histológicos.

En el estudio granulométrico destaca un mayor número de células con granulos finos y una mayor proporción de estos por célula y área en la serie de alto grado.

Los gránulos finos estiman la eucromatina, que está en mayor cantidad en los núcleos de las células más activas y proliferantes. No tenemos referencias de estudios de textura nuclear en tumores óseos, pero pensamos que los parámetros granulométricos, al igual que los factores de tamaño y forma pueden contribuir de manera objetiva a la valoración del grado de la neoplasia.

Aunque la aneuploidía puede estar presente en un porcentaje bajo de lesiones óseas benignas (13), se considera generalmente como marcador de malignidad. En nuestro estudio, el porcentaje de tumores aneuploides es considerablemente mayor en el grupo de alto grado (71,42% frente al 41,66% en la serie de bajo grado). El análisis del ADN puede ser útil (14) en: el diagnóstico diferencial entre algunos tumores óseos, establecimiento del grado biológico y evaluación de respuesta a regímenes terapéuticos. La diferencia de ploidía en las dos series, refleja bien la diferencia de grado biológico de los tumores componentes.

Bauer et al (12), destacan el valor de la ploidía en la diferenciación de los tumores benignos y malignos y en la asignación de un grado a la neoplasia, pero no puede demostrar una relación directa con el pronóstico. No obstante, en la mayoría de las series en las que se practicó estudios de ADN en condrosarcomas u osteosarcomas, la aneuploidía se reconocía como un parámetro de agresividad tumoral y a menudo se relacionaba con una mayor tasa de metástasis y peor supervivencia (1, 3, 11, 27-29). El análisis multivariante de nuestros datos confiere un valor pro-

nóstico a la ploidía del tumor en la subserie de alto grado, de tal manera que los tumores IIB diploides tienen una mejor supervivencia que los hiperploides (tabla V).

El índice de ADN, no arroja diferencias significativas entre estas dos series. Este parámetro ha sido utilizado extensamente y aplicado a la práctica totalidad de la patología (30-32). Ofrece información del valor medio del contenido de ADN y es posible que un tumor que sea euploide, pero contenga la misma proporción de células diploides que tetraploides no proliferantes, y pueda ser caracterizado como aneuploide. Estos posibles falsos positivos son un factor a tener en cuenta en la falta de significación del índice de ADN en estas 2 subseries.

Es cierto que los datos relativos a la ploidía han sido estimados indirectamente de la densitometría de los núcleos analizada por citometría estática. Si bien la preferida citometría de flujo permite un análisis exhaustivo de las fases del ciclo celular y una mejor interpretación de los histogramas, estudios recientes ponen de manifiesto una evidente correlación entre las dos técnicas (33) y validan la medida por citometría estática (34).

Aunque el estadiaje quirúrgico (15) de las neoplasias musculoesqueléticas, permite predecir el comportamiento del tumor y aplicar un tratamiento a medida, nuevos estudios afianzan la importancia pronóstica de la ploidía, que en un futuro puede convertirse en una de las bases del diagnóstico y tratamiento de los tumores óseos (35).

Bibliografía

1. Kreickbergs A, Boquist L, Borssen B, Larsson SE. Prognostic Factors in Chondrosarcoma. A comparative study of cellular DNA content and clinicopathologic features. *Cancer* 1982;50:577-83.
2. Baserga R. The cell cycle. *N Engl J Med* 1981;19:453-9.
3. Mankin HJ, Gebhardt MC, Springfield DS, Litwak GJ, Kusazaki K, Rosenberg AE. Flow Cytometry studies of human osteosarcoma. *Clin Orthop* 1991;270:169-80.
4. Andreeff M., Darzynkiewicz Z, Sharpless TK, Clarkson BD, Melamed MR. Discrimination of human leukemia subtypes by flow cytometric analysis of cellular DNA and RNA. *Blood* 1980;55:282-93.
5. Asamura H, Nakajima T., Mukai K, Shimosato Y. Nuclear DNA content by cytofluorometry of stage I adenocarcinoma of the lung in relation to postoperative recurrence. *Chest* 1989;96:312-8.
6. Eskelinen MJ, Pajarinen P, Collan Y, Pesonen E, Alhava E, Kettunen A, Nordling S. Relationship between DNA ploidy and survival in patients with primary breast cancer, *Br J Surg* 1989;76:830-4.
7. Look T, Hayes A, Nitschke R, MC Williams NB, Green AA. Cellular DNA content as a predictor of response to chemotherapy in infants with unresectable neuroblastoma. *N Engl J Med* 1984;311:231-4.
8. Azua J, Romeo P, Valle J, Azua J. DNA Quantification as a prognostic factor in prostatic adenocarcinoma. *Anal Quant Cytol Histol* 1996;18(4):330-6.

9. Sampedro A, Urdiales G, Martínez Nistal A, Riera J, Hardisson D. Prognostic value of DNA image Cytometry in colorectal carcinoma. *Anal Quant Cytol Histol* 1996;18(3):214-20.
10. Kneitz S, Ott G, Albert R, Schindewolf T, Mullerhermelink HK, Harms. Differentiation of Low grade Non Hodgkins Lymphoma by digital image processing. *Anal Quant Cytol Histol* 1996;18(2):121-8.
11. Mankin HJ, Connor JF, Schiller AL, Perlmutter N, Alho A, McGuire M. Grading of bone tumors by analysis of nuclear DNA content using flow cytometry. *J Bone Joint Surg* 1985;67-A(3):404-13.
12. Bauer HCF, Kreicbergs A, Silfverswärd C, Tribukait B. DNA Analysis in the differential diagnosis of Osteosarcoma. *Cancer* 1988;61:1430-6.
13. Alho A, Skjeldad S, Pettersen EO, Melvik JE, Larsen TE. Aneuploidy in benign tumors and nonneoplastic lesions of musculoskeletal tissues. *Cancer* 1994;15:3(4):1200-5.
14. El Naggar AK, Hurr K, Tu ZN, Teague K, Raymond KA, Ayala AG, Murray J. DNA and RNA content analysis by flow cytometry in the pathobiologic assessment of bone tumors. *Cytometry* 1995;19(3):256-62.
15. Enneking WF, Spanier SS, Goodman MA. A system for the surgical staging of musculoskeletal sarcoma. *Clin Orthop* 1980;153:106-20.
16. Lodwick GS, Wilson AJ, Farrell C, Virtama P, Dittrich F. Determining growth rates of focal lesions of bone from radiographs. *Radiology* 1980;134:577-83.
17. Evans HL, Ayala A, Romsdahl MM. Prognostic factors in chondrosarcoma of bone: A clinicopathologic analysis with emphasis in histologic grading. *Cancer* 1977;40:818-31.
18. Ahuja SC, Villacin AB, Smith J, Bullough PG, Huvos AG, Marcove RC. Juxtacortical (parosteal) osteogenic sarcoma. Histological grading and Prognosis. *J Bone Joint Surg* 1977;59-A(5):632-47.
19. Coindre JM, Trojani M, Contesso G, David M, Rousse J, Bui NB, Bodaert A, De Mascarell I, De Mascarell A, Goussot JF. Reproducibility of histopathologic grading system for adult soft tissue sarcoma. *Cancer* 1986;58:306-9.
20. Rondez R, Yoshizaki C, Pirozynski W. Determination of nuclear DNA content and hormone receptors in breast cancer by the CAS 100 cell analysis system as related to morphologic grade and biochemical results. *Anal Quant Cytol Histol* 1991;13:233-245.
21. Ferrer-Roca O. Texcan software de análisis textural con aplicaciones citológicas. En: Ferrero Roca O, ed. *Análisis de Imagen (II) Aplicaciones*, La Laguna: Universidad de La Laguna, 1990;81-117.
22. Ganter P, Jolles G. *Histochemie normale et pathologique*. De. Gauthier-Villars, París, 1970.
23. Theissig F, Baak JPA, Schuurmans L, Haroske G, Meyer W, Kunze KD. Blind Multicenter evaluation of the prognostic value of DNA image Cytometric and Morphometric features in invasive breast cancer. *Anal Cel Pathol* 1996;10:85-99.
24. Giardina C, Renzulli G, Serio G, Caniglia DM, Lettini T, Ferri C, Deredita G, Ricco R, Delfino VP. Nuclear morphometry in node negative breast carcinoma. *Anal Quant Cytol Histol* 1991;13:233-45.
25. Nativ O, Sabo E, Bejar J, Halachmi S, Moskovitz B, Miselevitch I. A comparison between histological grade and nuclear morphometry for predicting the clinical outcome of localized renal cell carcinoma. *Br J Urol* 1996;78:33-8.
26. Palma PD, Mauri MF, Forti S, Eccher C, Antolini R. Grading in superficial papillary bladder carcinoma with an emphasis on nuclear orientation. *Anal Quant Cytol Histol* 1996;18:305-308.
27. Alho A, Connor JF, Mankin HJ, Schiller AL, Campbell CJ. Assessment of malignancy of cartilage tumors using flow cytometry. *J Bone Joint Surg* 1983;65-A(6):779-85.
28. Kreicbergs A, Silfverswärd C, Tribukait B. Flow DNA Analysis of primary bone tumors. Relationship between cellular DNA content and histopathologic classification. *Cancer* 1984;53:129-36.
29. Hiddeman W, Roessner A, Wormann B, Mellin W, Klockenemper B, Bosing T, Buchner T, Grundmann E. Tumor heterogeneity in Osteosarcoma as identified by flow cytometry. *Cancer* 1987;57:324-8.
30. Felman P, Freeh M, Souchier C, Magaud JP, Gentilhomme O, Byron PA. Comparison between image and flow DNA cytometry in non-Hodgkin's lymphomas. *Path Res Pract* 1989;185:709-14.
31. Kayser K, Schmidt A, Stute H, Bach S. DNA content, inflammatory tissue response and tumor size in human lung carcinoma. *Path Res Pract* 1989;185:584-8.
32. Mariuzzi GM, Montironi R, Di Loreto C, Sisti S. Multiparametric quantitation of the progression of uterine cervix preneoplasia towards neoplasia. *Path Res Pract* 1989;185:606-11.
33. Lanigan D, McLean PA, Curran B, Leader M. Comparison of flow and static image cytometry in the determination of ploidy. *J Clin Pathol* 1993;46:135-9.
34. Bose KK, Allison DC, Hruban RH, Piantadosi S, Zahurak M, Dooley WC, Lin P, Cameron JL. A comparison of flow cytometric and absorption cytometric DNA values as prognostic indicators for pancreatic carcinoma. *Cancer* 1993;71:691-700.
35. Wolf RE, Enneking WF. The staging and surgery of musculoskeletal neoplasms. *Orthop Clin North Am* 1996;27:473-81.