

Seudoartrosis congénita de clavícula asociada a síndrome del estrecho torácico superior

Presentación de un caso y revisión de la literatura

J. R. RODRÍGUEZ*, A. MARTÍNEZ** y C. CARBONELL**

*Servicio de Traumatología y Cirugía Ortopédica y **Servicio de Cirugía Cardiovascular del Hospital Clínico Universitario de Valencia.

Resumen.—La pseudoartrosis congénita de clavícula es una patología muy poco frecuente. Generalmente afecta al lado derecho y es asintomática. Su tratamiento quirúrgico sólo está indicado cuando produce una alteración estética en forma de tumoración. Presentamos un caso de pseudoartrosis congénita de clavícula asociada a un síndrome de estrecho torácico superior, tratado con la resección de la primera costilla y la sección de la inserción del músculo escaleno anterior en la misma.

CONGENITAL CLAVICULAR PSEUDOARTHROSIS ASSOCIATED WITH VASCULAR THORACIC OUTLET SYNDROME: CASE PRESENTATION AND REVIEW OF THE LITERATURE

Summary.—Congenital pseudoarthrosis of the clavicle is a very little frequent pathology. Usually it affects the right side and is asymptomatic. Surgery is only indicated for cosmetic reasons. We report a case of congenital pseudoarthrosis of the clavicle associated with vascular thoracic outlet syndrome treated with excision of the first rib and section of insertion of the scalenus anticus muscle on the first rib.

INTRODUCCIÓN

La primera descripción de la pseudoartrosis congénita de clavícula (SCC) la hizo Fitzwilliam en 1910 diferenciando esta patología de la disostosis cleidocraneal (1-4). Posteriormente, en 1963 Alldred (5) estableció la singularidad de esta anomalía como una entidad clínica distinta a la fractura de clavícula obstétrica, la disostosis cleidocraneal y la neurofibromatosis.

En la literatura médica revisada sólo hemos encontrado dos casos de SCC asociada a un síndrome de estrecho torácico superior. El objetivo de nuestro trabajo es el de aportar un nuevo caso tratado por nosotros, realizando una revisión bibliográfica sobre el tema.

Correspondencia:

Dr. J. R. RODRÍGUEZ COLLELL.
Palleter 13, izq. 8.^a
46008 Valencia.

CASO CLÍNICO

Una paciente de 22 años de edad, peluquera de profesión, nos fue remitida por presentar desde hacía 6 meses, episodios esporádicos, de 2-3 días de duración, de dolor intenso localizado desde el cuello a la mano derecha, sensación de adormecimiento y frialdad de todo el miembro superior derecho, y cianosis de los dedos de la mano derecha, no existiendo ningún antecedente traumático. La paciente no podía dormir del lado afecto porque se intensificaban los síntomas. A la exploración se observó con la maniobra de Adson la reproducción de los síntomas y la desaparición del pulso radial. En la radiografía simple de tórax se encontró como hallazgo casual una pseudoartrosis congénita de clavícula derecha que la paciente desconocía poseer (Fig. 1). La SCC no era visible a la inspección simple del hombro, siendo incluso difícil su palpación. Se llegó así al diagnóstico de síndrome de estrecho torácico superior (TOS) secundario a la compresión de la arteria subclavia derecha por la pseudoartrosis congénita de clavícula. El diagnóstico fue confirmado con la arteriografía de la arteria subclavia en la que se observó una irregularidad de la luz arterial por la compresión de la clavícula en el tercio distal de la arteria

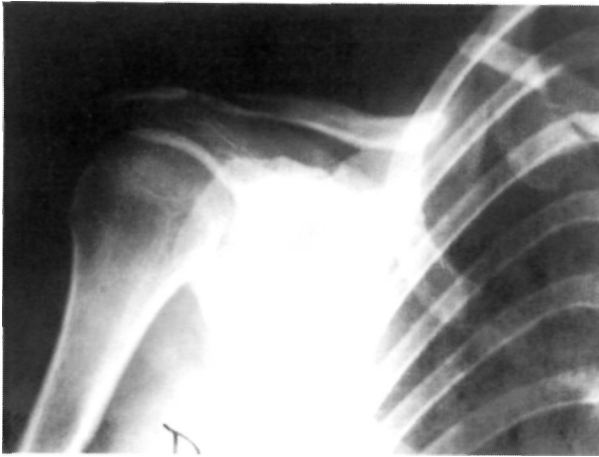


Figura 1. Imagen de la pseudoartrosis de clavícula derecha.

subclavia, imagen de compresión que se acentuaba con la abducción del brazo (Figs. 2 y 3). Se decidió tratar a la paciente con la exéresis de la primera costilla y la sección de la inserción del músculo escaleno anterior en la misma a través de un abordaje trans-axilar, quedando de esta forma la cicatriz de la intervención completamente oculta. La evolución posquirúrgica fue satisfactoria, siendo dada de alta hospitalaria la paciente al tercer día de la cirugía. Tras dos semanas de inmovilización del brazo derecho, la paciente inició la rehabilitación. La desaparición del cuadro fue completa e inmediata, incorporándose la paciente a la tercera semana de la cirugía a su trabajo habitual de peluquera. Trabajo que le obliga a mantener una postura permanente de hiperabducción de ambos hombros sin presentar por ello ningún tipo de molestia, estando la paciente totalmente asintomática al año de la cirugía.

DISCUSIÓN

La pseudoartrosis congénita de clavícula es una anomalía muy poco frecuente. Sólo hay unos 100

casos descritos en la literatura (1, 6). Generalmente afecta al lado derecho (6-8) aunque se han encontrado algunos casos de SCC asociada a dextrocardia en los que afectada al lado izquierdo (7, 9-10). Sólo se han descrito siete casos de afectación bilateral (7). La mayoría de los casos de SCC son esporádicos, aunque se han descrito casos familiares con herencia autosómica dominante (11) o recesiva (2, 3).

Existen varias teorías etiológicas que intentan explicar su origen. Alldred (5) en 1963, considera al fallo de coalescencia de los dos centros de osificación de la clavícula que tiene lugar en el embrión a los 45 días de vida intrauterina como causa de la SCC, mientras que la ausencia de desarrollo de uno o ambos de los 2 centros de osificación clavicular sería lo que conduciría a la falta de desarrollo de la mitad distal o proximal o ausencia total de la clavícula. Jinkens (12) en 1969 aplicando la filosofía de Grünberg y teniendo en cuenta que las dos clavículas tienen un desarrollo simultáneo en el tiempo y que la SCC casi siempre afecta a la clavícula derecha concluye que la SCC no puede tener un origen genético y debe existir un factor humoral o mecánico desencadenante. Gibson y Carroll en 1970 (2) y Koch (13) en 1960 describen la existencia de un solo centro de osificación para la clavícula a diferencia de Mall (14) en 1906 y Fawcett (15) en 1913 que describieron dos centros de osificación clavicular. Para Gibson y Carroll la SCC sería debida a la aparición de dos centros de osificación para la clavícula en lugar de uno y al fallo en su coalescencia. Wall (16) en 1970 descarta el origen genético de la SCC, y atribuye su

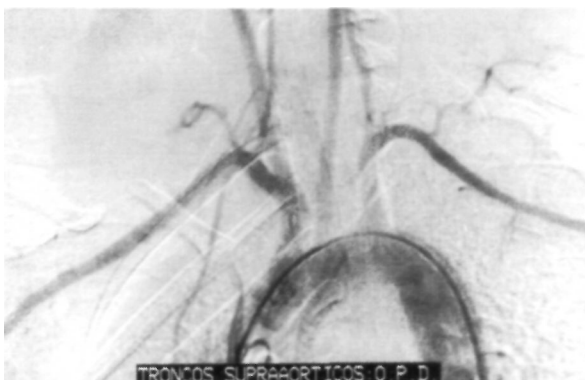


Figura 2. Arteriografía en donde se observa la posición relativa que ocupan entre sí, la pseudoartrosis de clavícula, la primera costilla y la arteria subclavia.

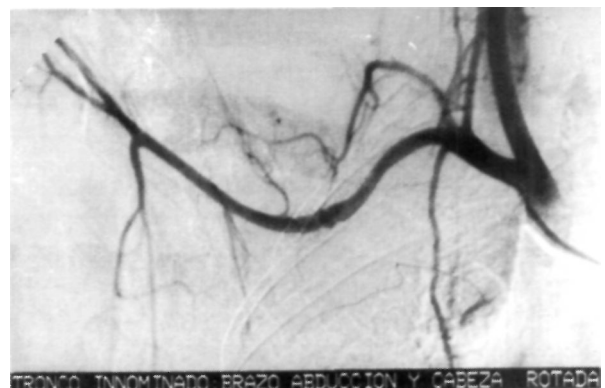

Figura 3. Arteriografía de la arteria subclavia al realizar la maniobra de Adson. Se puede apreciar la compresión de la arteria subclavia entre la primera costilla y el foco de pseudoartrosis.

existencia a una etiología de tipo ambiental debido a la falta de una historia familiar y a su afectación unilateral y localizada. Owen (3) en 1970 establece una relación causal entre la posición fetal occipital anterior izquierda en el parto cefálico y el aumento consecuente de presión sobre el hombro derecho al ser aplicado contra la sínfisis del pubis materna y la clavícula. Lloyd Roberts (17) en 1975 considera que la arteria subclavia derecha al estar situada entre el tercio medio de la clavícula y la primera costilla en una posición más cefálica que la arteria subclavia izquierda impide la osificación de la clavícula al ejercer presión su pulso sobre el puente cartilaginoso que une los dos centros de osificación claviculares. Esta teoría explica la aparición de la SCC siempre en el lado derecho o en las raras ocasiones en las que aparece en el lado izquierdo asociada a dextrocardia por la posición más elevada que ocupa en estos casos la arteria subclavia izquierda.

Habitualmente la SCC pasa desapercibida en el momento del nacimiento (11), y es detectada más tarde por la madre de forma casual mientras alimenta al bebé o por los padres o el médico tras sufrir el niño un traumatismo menor. Cuando se diagnostica en el momento del nacimiento no hay apenas ningún hallazgo patológico, sólo se observa una pequeña tumoración sobre la clavícula con una discontinuidad palpable (9). En el niño y en el adulto raramente la SCC produce alguna alteración funcional (2, 18) siendo la ausencia de dolor una característica de la lesión (3, 6, 16). Ocasionalmente la piel suprayacente a la tumoración puede ser fina y atrófica (3) y la tumoración ser muy aparente y resultar antiestética. Además de nuestro caso sólo hemos encontrado dos casos de SCC asociada a TOS (19, 20). En el estudio radiográfico simple se puede observar una falta de continuidad ósea en el tercio medio de la clavícula sin hueso reactivo o callo óseo (3).

El diagnóstico diferencial de la SCC se debe hacer con la pseudoartrosis postraumática (8, 10, 16) en la que siempre hay un antecedente traumático; La fractura de clavícula obstétrica (8, 9, 11, 19, 21) que suele ser en tallo verde con poco o ningún desplazamiento conduciendo a muy pocas no uniones, da un dolor severo con limitación de la movilidad, produce abundante callo y cura con rapidez; la disostosis cleidocraneal (8-11, 16,

21) que es una enfermedad autosómica dominante con historia familiar clara, aunque algunos casos pueden aparecer de forma esporádica, y en la que la clavícula está parcial o totalmente ausente según el grado de aplasia, siendo la afectación normalmente bilateral. Además el cráneo está aumentado de tamaño con fontanelas y líneas de sutura anchas, los dientes se encuentran apretados y existe una alteración del desarrollo del esternón, columna, pelvis y ocasionalmente de las extremidades (16); por último el diagnóstico diferencial se debe hacer también con la neurofibromatosis (21) que puede afectar la clavícula.

En los casos en los que se ha hecho un estudio histológico de los extremos óseos resecados de la pseudoartrosis éstos aparecían recubiertos de cartílago hialino con el mismo patrón de crecimiento que el cartílago fisario (10) lo que apoyaría el defecto de desarrollo.

La indicación principal para el tratamiento quirúrgico de la pseudoartrosis de clavícula es la preferencia de la estética de una cicatriz a la de la estética de una tumoración (2, 11). Otras indicaciones serían conseguir unos hombros más fuertes (2) y el dolor o la deformidad progresiva (4). La edad a la que se recomienda el tratamiento quirúrgico varía según los autores, entre los 2 y los 4 años (11), entre los 3 y los 5 años de edad (3) o bien demorarla hasta los 4-5 años de edad (2) para evitar el riesgo de astillado de la clavícula con el material de osteosíntesis. En general, la técnica quirúrgica más aceptada consiste en la resección de los extremos óseos que constituyen la pseudoartrosis, el aporte de injerto óseo autólogo de cresta ilíaca y la fijación interna con cualquier sistema de osteosíntesis (2, 6, 11). Algunos autores están en contra de la fijación interna para niños menores de tres años (9) o en pacientes de cualquier edad porque la clavícula parece ser particularmente intolerante a todo tipo de material de osteosíntesis (3). Se ha constatado que el tratamiento con la sola resección de los extremos óseos del foco de pseudoartrosis de la clavícula da malos resultados con su prominencia ante ciertos movimientos, dolor y asimetría (3). La mayoría de los autores están de acuerdo en que el tratamiento quirúrgico es relativamente simple y las complicaciones como la infección y el astillado de la clavícula (2, 8) son raras (8, 22).

En 1984 Bargar (20) y colaboradores fueron los primeros en presentar un síndrome de estrecho torácico superior secundario a una pseudoartrosis congénita de clavícula. Al realizar la maniobra de Adson observaron la compresión de la arteria subclavia en el punto de la pseudoartrosis. El paciente presentó una desaparición completa de los síntomas tras la resección quirúrgica de la pseudoartrosis. Sin embargo, no pudieron excluir un traumatismo previo sobre el hombro como posible causa de la pseudoartrosis de clavícula. Posteriormente Hahn y cols (19) en 1995 presentaron un nuevo caso de SCC asociada a una trombosis de la arteria axilar tratada con trombólisis por medio de un catéter de perfusión de Urokinasa mantenido en contacto con el coágulo y una angioplastia transluminal percutánea. El origen de la trombosis lo atribuyeron al traumatismo directo sobre la arteria subclavia desprotegida por la SCC.

A diferencia de Hahn (19) y en consonancia con Bargar (20), nosotros creemos que la SCC es causa directa de TOS por compresión extrínseca directa sobre la arteria subclavia de los extremos claviculares móviles del foco de pseudoartrosis, compresión que se acentúa con la abducción del brazo. Es lógico pensar, que al igual que la compresión de la arteria subclavia derecha sobre la clavícula derecha en formación del embrión, según Lloyd-Roberts (17), es causa de SCC, es la SCC la que comprimiendo la arteria subclavia derecha en el adulto, la que produce el TOS. En el caso de nuestro paciente además no existe constancia de ningún antecedente traumático.

En el momento de decidir la estrategia terapéutica, tuvimos dudas en cuanto a si debíamos

actuar directamente sobre la clavícula restableciendo su integridad o resecando el foco de pseudoartrosis, o no actuar sobre la misma y tratar únicamente el TOS de forma estandarizada con la resección de la primera costilla y la sección de la inserción costal del músculo escaleno anterior, o bien actuar de forma combinada tanto sobre la SCC como sobre el TOS. Todo el cuadro era debido a un problema de espacio. La cirugía reconstructora aislada sobre la clavícula pensamos podría ser causa de aumento en la ocupación de espacio en el estrecho torácico por el aporte del injerto óseo necesario para la consolidación de la pseudoartrosis, lo que podría incluso ser motivo de agravamiento del TOS además de requerir un abordaje sobre la clavícula con la evidente secuela estética de la cicatriz en una mujer joven en la que la SCC había pasado desapercibida hasta este momento. La resección simple del foco de pseudoartrosis realizada por Bargar, tenía el inconveniente al igual que la técnica anterior de dejar una cicatriz antiestética, pudiendo ser también causa de dolor, asimetría, y prominencia de la clavícula ante ciertos movimientos (3). Por estos motivos decidimos realizar sólo la resección de la primera costilla con sección en la misma de la inserción del músculo escaleno anterior y observar la evolución del cuadro por si se hacía necesario el actuar sobre la clavícula. El abordaje se realizó por una vía transaxilar evitando así la secuela estética de la cicatriz al quedar la misma completamente oculta bajo la axila. El resultado clínico fue óptimo por lo que hemos desestimado realizar ningún tipo de tratamiento sobre la SCC.

Bibliografía

1. Legaye J, Noel H, Lokietek W. La pseudarthrose congénitale de la clavicule á propos d'une observation et revue de la littérature. *Acta Orthopaedica Bélgica* 1991;57:209-12.
2. Gibson DA, Carroll N. Congenital pseudarthrosis of the clavicle. *J Bone Joint Surg* 1970;52-B:629-43.
3. Owen R. Congenital pseudarthrosis of the clavicle. *J Bone Joint Surg* 1970;52-B:644-52.
4. Quinlan WR, Brady PG, Regan BF. Congenital pseudarthrosis of the clavicle. *Acta Orthop Scand* 1980;51:489-92.
5. Alldred A. Congenital pseudarthrosis of the clavicle. *J Bone Joint Surg* 1963;45-B:312-9.
6. Schnall SB, King JD, Marrero G. Congenital pseudarthrosis of the clavicle: a review of the literature and surgical results of six cases. *J Pediatr Orthop* 1988;8:316-21.
7. Russo M, Maffulli N. Bilateral congenital pseudarthrosis of the clavicle. *Arch Orthop Trauma Surg* 1990;109:177-8.
8. Toledo LC, MacEwen GD. Severe complication of surgical treatment of congenital pseudarthrosis of the clavicle. *Clin Orthop* 1979;139:64-7.
9. Grogan DP, Love SM, Guidera KJ, Ogden JA. Operative treatment of congenital pseudoarthrosis of the clavicle. *J Pediatr Orthop* 1991;11:176-80.
10. Herman S. Congenital Bilateral Pseudarthrosis of the clavicles. *Clin Orthop* 1973;91:162-3.

11. Morin L, Fossey F, Besselièvre A, Loisel J, Edwards J. Congenital pseudoarthrosis of the clavicle. *Acta Obstet Gynecol Scand* 1993;72:120-1.
12. Jinkens WJ. Congenital pseudoarthrosis of the clavicle. *Clin Orthop* 1969;62:183-6.
13. Koch AR. Die fruhentwicklungsstadien der clavicula beim menschen. *Acta Anat* 1960;42:177-212.
14. Mall FP. On ossification centers in human embryos less than one hundred days old. *Am J Anat* 1906;5:433-58.
15. Fawcett J. The development and ossification of the human clavicle. *J Anat Physiol* 1913;47:225-34.
16. Wall JJ. Congenital Pseudoarthrosis of the clavicle. *J Bone Joint Surg* 1970;52-A:1003-9.
17. Lloyd-Roberts GC, Apley AG, Owen R. Reflections upon the aetiology of congenital pseudoarthrosis of the clavicle with a note on craniocleido dysostosis. *J Bone Joint Surg* 1975;57-B:24-9.
18. Shalom A, Khermosh O, Wientroub S. The natural history of congenital pseudoarthrosis of the clavicle. *J Bone Joint Surg* 1994;76-B:846-7.
19. Hahn K, Shah R, Shalev Y, Schmidt D, Bajwa T. Congenital clavicular pseudoarthrosis associated with vascular thoracic outlet syndrome: Case presentation and review of the literature. *Catheterization and cardiovascular diagnosis* 1995;35:321-7.
20. Bargar WL, Marcus RE, Ittleman FP. Late thoracic outlet Syndrome Secondary to pseudoarthrosis of the clavicle. *J Trauma* 1984;24:857-9.
21. Hirata S, Miya H, Mizuno K. Congenital Pseudoarthrosis of the clavicle. Histologic examination for the etiology of the disease. *Clin Orthop* 1995;315:242-5.
22. Gomar Sancho F, Del Pino JM. Pseudoartrosis congénita de clavícula. *Rev Esp Cir Ost* 1984;19:55-60.