

## Deformidad vertebral y mielomeningocele: Actitud terapéutica y resultados

F. LÓPEZ VIÑAS, I. ESCRIBA ROCA, L. PÉREZ MILLÁN y J. L. BAS CONESA

*Servicio de Cirugía Ortopédica y Traumatología. Unidad de Raquis. Hospital Universitario La Fe. Valencia.*

**Resumen.**—Presentamos nuestra experiencia en el tratamiento quirúrgico de la deformidad vertebral relacionada con el mielomeningocele entre los años 1972 y 1995. En ese período un total de 48 pacientes fueron intervenidos. Se han evaluado las condiciones generales previas, el estado prequirúrgico, las diversas modalidades de instrumentación y el resultado de las mismas, así como el tipo y número de complicaciones. Durante el período posquirúrgico inmediato hemos encontrado un porcentaje de infecciones del 68%. Sin embargo, el resultado final, tanto del equilibrio pélvico como del vertebral conseguido, no estuvo influenciado significativamente por esta complicación. El tipo de patología, las complicaciones generales derivadas de la misma, el tiempo quirúrgico empleado y las pérdidas sanguíneas, son condiciones estrechamente relacionadas con el número de infecciones encontradas.

### VERTEBRAL DEFORMITY IN MYELOMENINGOCELE: THERAPEUTIC APPROACH AND RESULTS

**Summary.**—We present our experience on the surgical treatment of myelomeningocele-linked vertebral deformity between 1972 and 1995. We evaluated the previous general condition, the presurgical status, the instrument modalities and their outcome, as well as the type and number of complications in a series of 48 patients. During the immediate postoperative period, we found a 68% infection rate. However, the end result for pelvic as well as vertebral balance was not influenced significantly by this complication. The number of infections found is closely linked to the specific pathology, the complications, duration of operation, and blood loss.

### INTRODUCCIÓN

La deformidad vertebral en pacientes con mielodisplasia representa el mayor desafío para la cirugía correctora y de estabilización del raquis (1). Esta cirugía se hace necesaria al determinar la deformidad, actitudes posturales y situaciones funcionales intolerables (2). La dificultad, riesgo y complicaciones de la misma son de sobra conocidas (3).

Nuestro propósito es revisar una serie de 48 pacientes intervenidos quirúrgicamente en la Unidad de Raquis del Hospital La Fe, para valorar la corrección de sus deformidades, el equi-

brio pélvico y vertebral obtenido, así como las complicaciones y obstáculos encontrados.

### MATERIAL Y MÉTODOS

Se revisaron un total de 48 pacientes intervenidos quirúrgicamente por deformidad vertebral progresiva asociada a mielomeningocele, 13 varones y 35 mujeres, con una edad media de consulta de 7 años y 4 meses durante los años 1972 a 1995. La media del seguimiento clínico general fue de 8 años y 6 meses, y el posquirúrgico de 3 años y 2 meses.

Como antecedentes personales de interés patológico cabe destacar que: 1) en el 84% de los pacientes hubo infecciones urinarias de repetición, y seguimiento clínico y quirúrgico urológico; 2) el 79% de enfermos presentaba hidrocefalia, existiendo en el 52% de ellos una válvula de derivación asociada en el momento del estudio; 3) el 73% de pacientes presentaba algún tipo de

*Correspondencia:*

Dr. FRANCISCO LÓPEZ VIÑAS.

Palancia, 62, 5º, 20".

46520 Puerto de Sagunto. Valencia.

alteración asociada en las caderas, y 4) el dolor tan sólo fue condición a valorar en un paciente, tratándose de un mielomeningocele asociado a una listesis vertebral lumbar en el paciente de mayor edad de la serie.

La actitud postural previa de los enfermos fue difícil de valorar por lo que se consideraron 3 grandes grupos en función del estado en el que acudieron a nuestra consulta: 1) el 57% acudió en bipedestación, pero sólo el 5% no utilizaba tutores externos; 2) el 31% permanecía en sedestación, casi siempre con ayuda de sus manos, y 3) el 10% mantenía el decúbito, sin posibilidad alguna para la sedestación.

En lo referente al diagnóstico, también se diferenciaron 3 grupos con el propósito de homogeneizar la muestra: 1) el 84% de la serie pertenecía al grupo de origen paralítico; 2) el 5% al de causa congénita, y 3) el 10% fueron mixtas.

Todos los pacientes de la serie fueron tratados con métodos ortopédicos mediante ortesis hasta el momento de la cirugía, durante un período de tiempo medio de 6 años y 5 meses, oscilando desde 1 año y 7 meses hasta 11 años y 6 meses.

En cuanto al método quirúrgico puesto en práctica, se valoró la vía de abordaje, el tiempo quirúrgico, las pérdidas hemáticas, el tipo de instrumentación, y el equilibrio pélvico y vertebral conseguido.

En todos los casos se realizó profilaxis antibiótica, utilizando cefalosporinas de 2.<sup>a</sup> generación en el 80% de los casos. La antibioterapia fue modificada en virtud de los resultados obtenidos tras la práctica de cultivo y antibiograma.

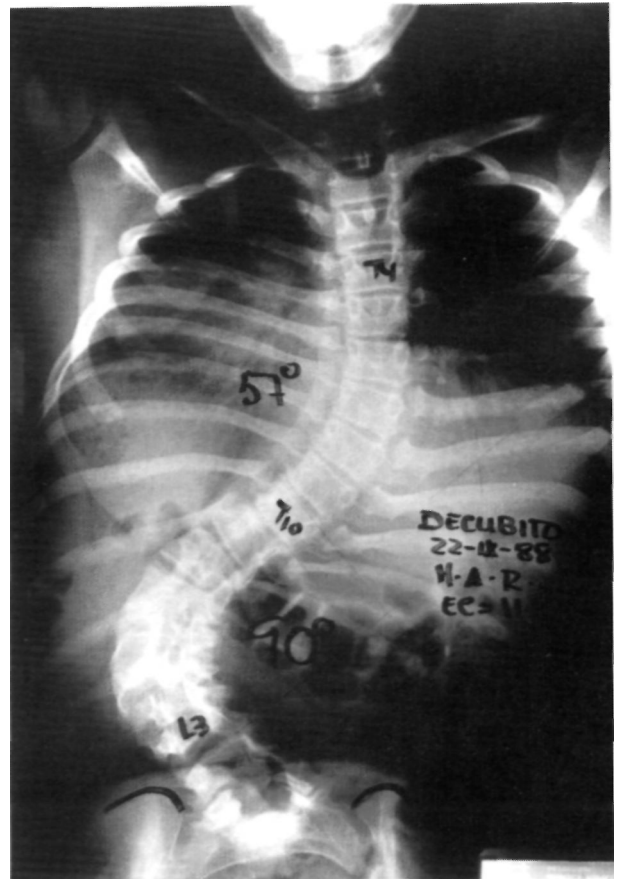
## RESULTADOS

En el 58% de nuestra serie se trata de intervenciones de curvas toracolumbares y en el 42% de curvas lumbares. El nivel neurológico clínico más frecuente fue a nivel de la 2.<sup>a</sup> raíz lumbar, y el nivel óseo lesional encontrado con más frecuencia fue la L3, seguida de la L4.

Los límites superior e inferior más frecuentes de la curva principal fueron la 10.<sup>a</sup> vértebra torácica y la 1.<sup>a</sup> sacra, respectivamente, siendo el valor medio angular de la curva principal de 78° (Fig. 1).

Prácticamente el 74% de enfermos presentó oblicuidad pélvica prequirúrgica con un valor medio de 17°. El equilibrio vertebral inicial se observó en poco más de la mitad de los casos (52%).

Referente al tratamiento quirúrgico, se utilizó una única vía en el 21% de casos y una doble vía en casi el 80% de ellos; se empleó abordaje anterior en 42 ocasiones y posterior en 46. El tiempo quirúrgico medio fue de 3 horas y 30 minutos para la vía de abordaje anterior y prácticamente de 5 horas para la posterior, dando como resul-



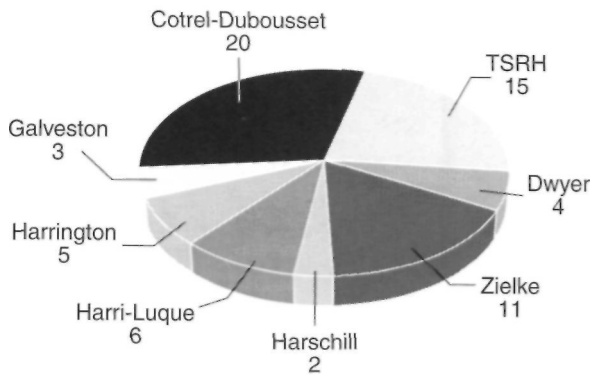
**Figura 1.** Imagen radiográfica modelo de un mielomeningocele y su deformidad vertebral.

tado una duración media de una doble vía de 8 horas y 30 minutos.

Debido a la larga duración de la intervención quirúrgica y, a pesar de una correcta técnica de hemostasia, se valoraron las pérdidas hemáticas y sus necesidades de reposición para optimizar el nivel de hematócrito, observando que se necesitaron 3 unidades y 1/4 de concentrado de hemáties para una vía de abordaje anterior y 4 unidades y media para una posterior, lo que implica una media de aproximadamente 8 unidades de concentrado de hemáties por cada doble vía.

El tipo de instrumentación utilizado fue muy variable y carente de homogeneidad, por lo que los resultados obtenidos no pudieron referenciarse en función de cada uno de ellos; tan sólo mencionar que el 50% fueron instrumentaciones pélvicas y el otro 50% extrapélvicas (Fig. 2).

Tras la corrección quirúrgica e instrumentación de la deformidad vertebral, se valoró la magnitud (expresada en grados) de la curva principal, así como el equilibrio pélvico y vertebral conseguido. Se obtuvo un equilibrio pélvico



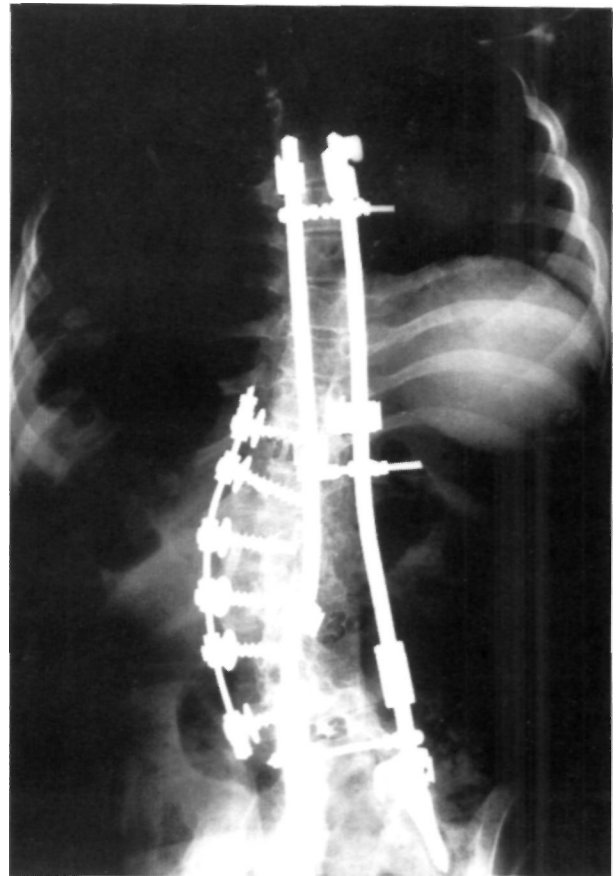
**Figura 2.** Tipo de instrumentación. Se indica el número de ocasiones en las que se utilizó cada una de ellas.

en el 37% de pacientes, restando una media de desequilibrio de 10°; el equilibrio vertebral se consiguió en el 68% de ocasiones, quedando un 31% de pacientes con un desequilibrio vertebral medio de 30 mm (Fig. 3). El valor medio angular de la curva principal tras la corrección quirúrgica fue de 42° (rango: mínimo 15°, máximo 80°).

Como complicaciones peroperatorias, en 2 casos tuvo lugar una rotura dural que fue reparada de forma inmediata y cursaron sin repercusión alguna. La complicación precoz por excelencia fue la infección (68,4% de casos); el germen encontrado con mayor frecuencia tras la práctica de cultivo y antibiograma fue la *Pseudomonas aeruginosa* (53,84%) seguido del *Staphilococcus epidermidis* lo que nos obligó a cambiar la antibioterapia, sobre todo por antibióticos polipeptídicos (Vancomicina®), o añadir antibióticos aminoglucósidos (Tobramicina®). A pesar de ello y por persistencia de la infección se realizó ulterior limpieza quirúrgica en 16 ocasiones y se llegó a retirar parcial o totalmente la instrumentación en 8 de ellas. Cabe destacar que tan sólo una de ellas correspondía a una vía de abordaje anterior. Como complicaciones tardías encontramos un caso de pseudoartrosis y una rotura de material con protusión del mismo que cursó con parestesias y pérdida de grados en una paciente intervenida mediante una instrumentación de Harri-Luque.

## DISCUSIÓN

Nuestros resultados respecto a etiología, situación, magnitud y progresión de curvas y deformidades según el nivel de la lesión neurológica no difieren respecto a trabajos recogidos y considerados clásicos en este tema (4-6).



**Figura 3.** Raquis instrumentado mediante una doble vía en un mielomeningocele.

La meta del tratamiento quirúrgico de la deformidad vertebral en la mielodisplasia es «obtener un torso erecto sobre una pelvis equilibrada» (1). En el momento actual, y en lo que a deformidades del tronco se refiere, no hay duda (7) que el procedimiento óptimo es la doble vía de abordaje y la flexibilización-artrodesis instrumentada. Nosotros hemos utilizado esta técnica en el 80% de los pacientes, obteniendo las mejores reducciones con las menores pérdidas angulares, pasando de 78° Cobb de valor medio prequirúrgico, a otro de 42° en el momento de la revisión.

El 74% de nuestra serie presentaba oblicuidad pélvica, con 17° de valor medio en el preoperatorio. Todos ellos pertenecen al grupo de lesión neurológica alta con hipoplasia pélvica asociada, y lesión coxofemoral en el 73% de la serie. Gracias a la doble vía, anterior y posterior, y a la osteosíntesis pélvica hemos conseguido un buen equilibrio vertebral y pélvico en el 37% de los pacientes. La osteosíntesis ilíaca la hemos utilizado en el 50% de la serie. La fijación transiliacosacra según las técnicas de Harrington (8) y de Galves-

ton (9), se han mostrado como los métodos más válidos y fiables, minimizando complicaciones y pérdidas de reducción, aunque los logros en cuanto a funcionalidad y grado de independencia física no hayan sido modificados de manera ostensible permitiendo tan sólo una mejoría de la situación estática previa en casos muy puntuales.

Nuestra tasa de infecciones ha sido extremadamente alta. El 68% tuvo cultivos positivos. En 16 ocasiones hemos tenido que practicar abordajes quirúrgicos secundarios por este motivo. Sólo Hull et al (10), presentan una tasa similar a la nuestra y, desde luego, ninguna de las series actuales refleja cifras parecidas (10-13). Es evidente que tanto el elevado tiempo de exposición quirúrgica, como la gran agresión tisular de la técnica quirúrgica sobre tejidos de mala y escasa vascularización, son factores esenciales en la aparición de este elevado porcentaje de infecciones.

En nuestra serie comprobamos además, como es habitual, altas tasas de infección urinaria (84%); y si añadimos las importantes pérdidas hemáticas intra y posquirúrgicas inmediatas y los fallos de cierre cutáneo por fracaso tisular del área cicatricial, quedará establecido el círculo de factores que predisponen y justifican esta gran incidencia de infecciones.

Por ello creemos imprescindible una estrecha colaboración entre los cirujanos, urólogos y mi-

crobiólogos implicados en el tratamiento de estos pacientes para planificar una estrategia quirúrgica y postoperatoria lo más eficaz posible.

Entendemos el mielomeningocele como una patología multidisciplinaria en la que debido a los progresos neuroquirúrgicos y urológicos de los últimos tiempos, existe actualmente mayor número de casos susceptibles de corrección quirúrgica de la deformidad vertebral.

En definitiva y en nuestra serie, las curvas que más frecuentemente requieren cirugía en el mielomeningocele son sobre todo lumbares y toracolumbares, encontrando la lesión ósea mielodisplásica con más frecuencia a nivel de la 3.<sup>a</sup> y 4.<sup>a</sup> vértebras lumbares; el tratamiento ortopédico de las deformidades raquídeas en este tipo de patología es poco eficaz dado que la progresión de la curva principal fue del 77,2% durante una duración media de 6 años y 6 meses, lo que implica una progresión media anual de la deformidad del 11,8%. Tanto el tiempo quirúrgico prolongado como las lesiones del tracto urinario propias de estos enfermos, mantienen una tasa de infección del 68%.

Nosotros consideramos como óptimo un equilibrio pélvico vertebral conseguido del 37 y 68% respectivamente, procurando siempre como objetivo el axioma de «tronco erecto en pelvis nivelada», permitiendo así una actitud postural más funcional.

### Bibliografía

1. Moe JH, Winter RB, Bradford DS, Lonstein GE. Myelomeningocele. En: Moe JH (Ed). Myelomeningocele in scoliosis and other spinal deformities. Philadelphia: Saunders; 1978; p. 239-52.
2. Ajeena AW, Hall JE, Ewans JB. Functional outcome in Myelodysplasia following spinal fusion. S.R.S. 27 Annual Meeting, Kansas city, Missouri; 1992, 23-26 Sept.
3. Sriram K, Bobechko WP, Hall JE. Surgical management of spinal deformities in spina bifida. J Bone Joint Surg 1972;54-B:666-76.
4. Mackel JL, Lindseth RE. Scoliosis in Myelodysplasia. J Bone Joint Surg 1975;57-A:1031.
5. Piggot H. The natural history of scoliosis in myelodysplasia. J Bone Joint Surg, 1980;62-B:54-58.
6. Shurtleff DB, Goiney R, Gordon LH, Livermore N. Myelodysplasia: The natural history of kyphosis and scoliosis. A preliminary report. Dev Med Child Neurol 1976; Suppl, 37:126-33.
7. Stark A, Saraste H. Anterior fusion insufficient for scoliosis in Myelomeningocele. 8 children 2-6 years after the Zielke operation. Acta Orthop Scand 1993;64:22-4.
8. Harrington PR, Tullos HS. Spondylolistesis in children. Clin Orthop 1971;79:75-84.
9. Banta JV, Whiteman S, Dick RM, Hartleip D, Gilbert D. Fifteen year review of Myelodysplasia. J Bone Joint Surg 1976;58-A:726.
10. Hull WJ, Moe JH, Lai C, Winter RB. The surgical treatment of spinal deformities in myelomeningocele. J Bone Joint Surg 1974;57-A:1767-8.
11. Allen BL Jr, Ferguson RL. L-rod instrumentation for scoliosis in cerebral palsy. J Pediatr Orthop 1982; 2:87-96.
12. Mazur J, Menelaus MB, Dickens DR, Doig WG. Efficacy of Correction of deformity and alteration of functional status. Surgical management for scoliosis in myelomeningocele: J Pediatr Orthop, 1986;6:568-75.
13. Osebold WR, Mayfield JK, Winter RB, Moe JH. Surgical treatment of paralytic scoliosis associated with myelomeningocele. J Bone Joint Surg, 1982;64-A:841-56.