

# Estallido de la cabeza de cerámica en 1 prótesis total de cadera cementada

C. PÉREZ CID, J. L. VILLAR, O. MONTERO, H. R. FERNÁNDEZ y J. R. CAEIRO

*Servicio de Cirugía Ortopédica y Traumatología. Complejo Hospitalario Santa María Madre-Dr. Cabaleiro. Orense.*

**Resumen.**—Se describen las características clínicas y quirúrgicas de 1 caso de estallido de la cabeza de cerámica en 1 artroplastia total de cadera cementada tipo Weller. A los 6 años y 2 meses de su implante requirió nueva intervención quirúrgica para sustituir el componente dañado. Describimos las posibles causas de esta complicación en base a la literatura revisada. El interés del caso estriba en la rareza de su presentación y en la conservación de la prótesis sustituyendo solamente el núcleo cefálico dañado.

## BREAKAGE OF THE CERAMIC HEAD IN A CEMENTED TOTAL HIP PROSTHESIS

**Summary.**—The clinical and surgical characteristics of one case of breakage of the ceramic head in a Weller cemented hip arthroplasty is described. The patient needed revision surgery six years and two months after the primary arthroplasty in order to replace the damaged component of the implant. The possible reasons of this complication, according to a literature review, are discussed. The interest of this clinical case is the rare of its presentation, its cause and the surgical solution that allow preservation of the prosthesis, doing exclusively the replacement of the damaged part of the implant.

## INTRODUCCIÓN

El fracaso de la artroplastia total de cadera (PTC) puede deberse a varias razones (tabla I), siendo la más común el aflojamiento aséptico de alguno de sus componentes y la más infrecuente la rotura. Dentro de esta última, la rotura de la cabeza de cerámica es una complicación extremadamente rara (1-3), habiéndose encontrado en la literatura un total de 25 casos (4, 5).

Cualquiera de las situaciones requiere la sustitución quirúrgica del componente deteriorado (6-8) tal y como sucedió en el caso objeto de este artículo.

## CASO CLÍNICO

Varón de 72 años de edad (talla: 1,70 cm; peso: 75 kg), cardiópata a tratamiento con digoxina en pauta univer-

sal, al que se le realizó artroplastia total de cadera derecha hace 5 años y de la izquierda hace 6 años y 2 meses, ambas debidas a coxartrosis primaria. La prótesis colocada ha sido en ambas tipo Weller cementada en el vástago y en el cotilo.

Asintomático desde el momento de ambas intervenciones. A los 6 años y 2 meses de la primera sufre caída desde una altura de 2 m, soportando todo el impacto so-

**Tabla I:** Factores implicados en la rotura de la cabeza de cerámica

### Traumatismos

- Agudos:
  - Directos: vástago actuaría como arite que se impactaría contra la cabeza de cerámica.
  - Indirecto: efecto palanca vástago-cabeza.
- Crónicos: microtraumatismos repetidos resultantes de la transmisión de fuerzas entre los componentes del implante.

### Defecto en el material

- Cerámica de la cabeza.
- Metal del cono.
- Material de los componentes.

*Técnica quirúrgica:* defecto de colocación implantes.

*Combinación:* varios de los factores anteriores.

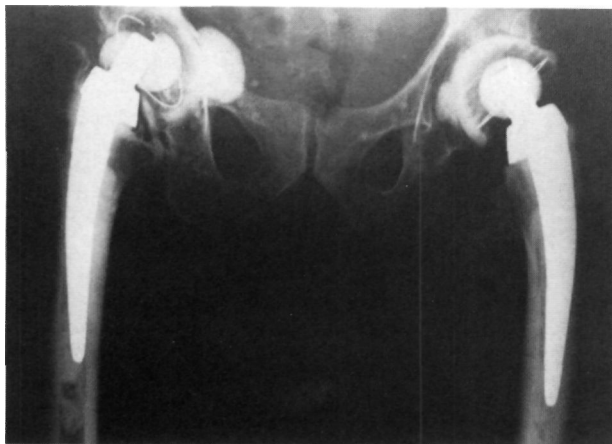
### Correspondencia:

Dr. C. PÉREZ CID

Complejo Hospitalario Sarita María Madre-Dr. Cabaleiro Goás

Ramón Puga, s/n

32005 Orense



**Figura 1.** Rx AP mostrando la rotura de la cabeza de cerámica.

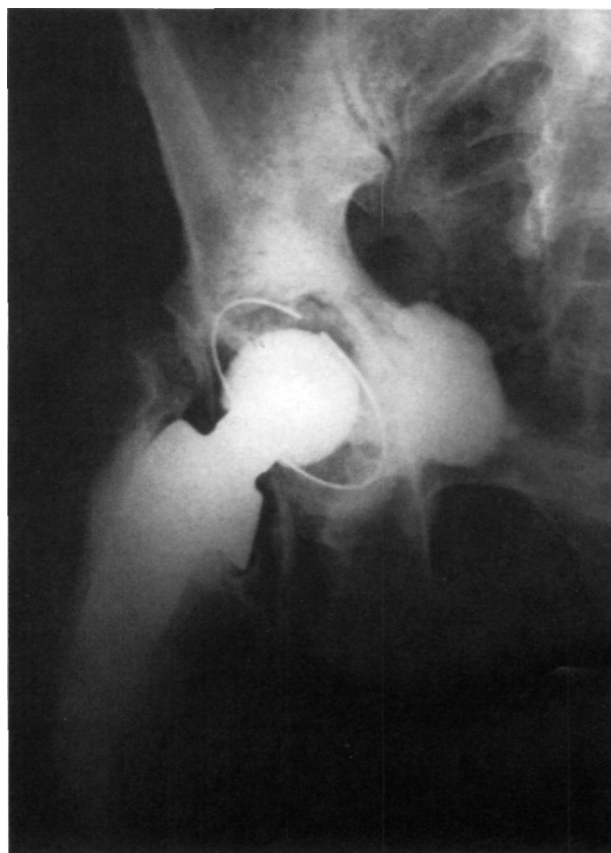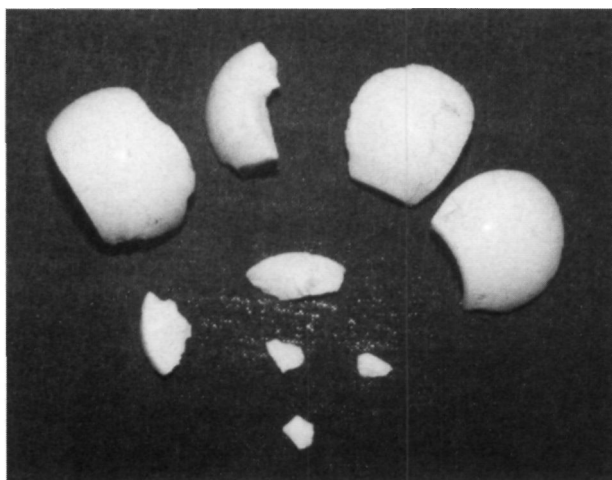
bre extremidad inferior izquierda. Desde ese momento nota dolor en instauración aguda localizado en región trocantérea e inguinal del lado del impacto que le ocasiona impotencia funcional, motivo por el que acude al Servicio de Urgencias de nuestro centro hospitalario.

En la exploración física se aprecia un acortamiento de 2 cm de la extremidad inferior izquierda, dolor a la movilización pasiva a nivel de región inguinal e incapacidad para la deambulación. En el estudio radiológico se observó la existencia de una rotura de la cabeza de cerámica en 2 fragmentos (Fig. 1).

Realizamos cirugía de rescate (Fig. 2) para reemplazar la cabeza rota. El cotilo y vástago no precisaron recambio puesto que tenían mínimo desgaste y buena estabilización. El núcleo cefálico fue sustituido por otro de zirconio de 32 mm.

A los 15 días de la nueva intervención el paciente se encuentra totalmente asintomático y con buena deambulación.

**Figura 2.** A: foto cabeza rota en el momento de la intervención. B: Rx postsustitución de la cabeza.



## DISCUSIÓN

El mecanismo por el cual se produce la rotura, tal y como señalan otros trabajos y se ven reflejados en la tabla I (9, 10), aún no están bien definidos. En el caso que nos ocupa, el traumatismo directo en impactación del vástago contra la cabeza de cerámica parece el más indicado.

Aunque algunos autores como Peiró et al señalan roturas sin traumatismo previo, otros como Moreschini y Braidotti (10) indican en sus casos, al igual que otros, un traumatismo previo.

La rotura de la cabeza de cerámica es una complicación muy poco frecuente como se puede comprobar en la literatura. Kern et al en una serie de 500 artroplastias totales de cadera no cementadas con cabeza de cerámica tan sólo encuentran 1 caso de rotura de la misma (9). En nuestro Servicio sobre un total de 800 prótesis totales de caderas cementadas y no cementadas realizadas entre los años 1988 y 1996 tan sólo hemos encontrado el presente caso.

Coincidimos con otras publicaciones (5, 11) en que el tratamiento recomendado es el de sustituir las piezas deterioradas para reestablecer el funcionamiento de la prótesis.

### Bibliografía

1. Alfaro Baztán J, Arenas Planelles A, Pampliega Martínez T, Iglesias Marchetti J. Rotura de la cabeza de cerámica como complicación de la prótesis total de cadera sin cementar. *Rev Ortop Traum* 1993;37:165-8.
2. Burckhardt A, Berberat C. How safe are ceramic heads as hip endoprotheses? A series 3 months. *Arch Orthop Traum Surg* 1993;112:215-9.
3. Holmer P, Nielsen PT Fracture of ceramic femoral heads in total hip arthroplasty. *J Arthroplasty* 1993;8:576-1.
4. Cameron HV. Letter to the editor. *J Arthroplasty* 1991;6:185-8.
5. Toni A, Stea S, Squarzone S, Sudanese A, Masetti G, Mazaldi N, Pizzoferrations A, Giunti A. Considerations on ceramic prosthesis explants. *Chir Organi Mov* 1992;77:359-71.
6. Callaghan JJ, Pellici PM, Salvati EA, Garnin KL, Wilson PD Jr. Fracture of the femoral component: analysis of failure and long-term follow-up of revision. *Orthop Clin North Am* 1988;19:637-47.
7. Davidson JA, Schuwarztz G, Lynch G, Merril S. The role of Polished alumina ceramic in reducing heat generation during articulation in total joint arthroplasty. *Proceedings of the Engineering Foundation Conference on Bioceramics*. Santa Bárbara, noviembre 1986.
8. Toni A, Sudanese A. Lartroprotesis anatómica di ceramica d'anca Anca: esperience preliminari con una nuova protesi non cementada. *Chir Organi Mov* 1990;75:81-7.
9. Kern S, Schreiber A, Hilfiker B. Ceramic head breakage: a rare complication in hip joint arthroplasty. *Z Orthop* 1990;128:543-8.
10. Moreschini O, Braidotti P. Traumatic breakage of the ceramic head of prosthesis in total hip replacement. *Ital J Orthop Traumatol* 1991;17:339-43.
11. Peiró A, Pardo J, Navarrete R, Rodríguez-Alonso L, Martos F. Fracture of the ceramic head in total hip arthroplasty. Report of two cases. *J Arthroplasty* 1991;6:371-4.