

# Clavo gamma. Indicaciones, resultados y complicaciones

A. J. GARBAYO MARTURET, J. MARTÍNEZ MARISCAL, J. REPÁRAZ PADRÓS,  
E. REBOLLO ÁLVAREZ y J. MUÑOA ARRIBILLAGA

*Sección de Traumatología y Cirugía Ortopédica. Hospital García Orcoyen. Estella (Navarra).*

**Resumen.**—El clavo gamma ha sido utilizado como osteosíntesis en el tratamiento de 50 fracturas proximales de fémur, 28 de las cuales fueron consideradas inestables (56%). En cuanto a la consolidación sólo hubo un fracaso con rotura del implante (2%); el resto de los pacientes evolucionaron hacia la curación, precisando 2 de ellos una segunda intervención para dinamizar el foco de fractura mediante la retirada de los tornillos de bloqueo distales. Estos buenos resultados contrastan con las complicaciones surgidas durante la intervención y el postoperatorio inmediato: fisura diafisaria intraoperatoria (8%), fractura diafisaria intraoperatoria (4%), problemas en la colocación de los tornillos de bloqueo distales (6%) y fracturas diafisarias postoperatorias por debajo del clavo (4%). El clavo gamma tiene su indicación en las fracturas proximales inestables de fémur siempre que se realice una técnica quirúrgica rigurosa que minimice los riesgos de complicaciones.

## THE GAMMA NAIL. INDICATIONS, RESULTS AND COMPLICATIONS

**Summary.**—The gamma nail has been used as osteosynthesis for the treatment of 50 proximal fractures of femur, 28 of which (56%) were considered unstable. Regarding to consolidation, there was one only failure with breaking of the implant (2%). The remaining patients achieved healing, two of them requiring a second intervention in order to activate the fracture focus through withdrawal of the distal blocking screws. These good results contrast with the complications that appeared during intervention and immediate postoperative period: intraoperative diaphyseal fissure (8%), intraoperative diaphyseal fracture (4%), problems with setting of distal blocking screws (6%) and postoperative diaphyseal fractures below the nail (4%). The gamma nail has its indication for proximal unstable fractures of femur, as long as a rigorous surgical technique is practiced, thus minimizing the risks of complications.

## INTRODUCCIÓN

El tratamiento de las fracturas proximales de fémur, y más concretamente el de las fracturas pertrocantéreas y subtrrocantéreas, se ha venido realizando en los últimos años mediante el empleo de osteosíntesis con clavos condilocefálicos y tornillos placas deslizantes. El enclavijado elástico condilocefálico se ha mostrado como una técnica sencilla y eficaz; sin embargo, en su contra tiene una serie de inconvenientes: movilizaciones proximales

y/o distales secundarias de la osteosíntesis, callos viciosos en varo, acortamiento y rotación externa, que para diversos autores son inaceptables. Todos estos problemas parecen estar en relación con el grado de estabilidad de la fractura. A mayor inestabilidad, mayor número de complicaciones con este tipo de osteosíntesis (1, 2).

El tornillo placa deslizante proporciona mayor estabilidad a la fractura, controla mejor la rotación, no permite movilizaciones secundarias en varo valgo si el tornillo está bien centrado en una cabeza femoral no excesivamente osteoporótica y el deslizamiento a través de la placa no origina grandes acortamientos y sí un efecto de compresión axial sobre el foco de fractura beneficioso para su

### *Correspondencia:*

Dr. ANTONIO J. GARBAYO MARTURET  
Lizarreta, 10  
31192 Mutülva Alta (Navarra)

curación. A pesar de sus claras ventajas en cuanto a estabilidad comparativamente con el enclavado condilocefálico el efecto de deslizamiento tornillo placa puede ser un inconveniente en las fracturas más inestables al permitir un desplazamiento mayor del deseado y en ocasiones la pérdida de la reducción y estabilidad de la fractura (3). Recientemente se han establecido algunas modificaciones para poder bloquear el deslizamiento tornillo placa en estos casos. El fracaso de este tipo de implante ha sido publicado entre el 10 y el 20% de los casos, estando en relación con la inestabilidad de la fractura, su inadecuada reducción o la incorrecta colocación del tornillo en la cabeza femoral (3, 4).

El clavo gamma está formado por un clavo endomedular sobre el que se ensambla proximalmente 1 tornillo cervicocefálico y distalmente 2 tornillos de bloqueo. El tornillo cervicocefálico puede colocarse estático, totalmente solidario con el clavo, o dinámico, permitiendo el deslizamiento sobre el clavo, pero no la rotación gracias a un tornillo de bloqueo proximal (5). El clavo gamma al ser una osteosíntesis endomedular reduce el brazo de palanca entre las fuerzas que actúan a través de la cadera y el eje mecánico del implante, mejorando las condiciones de sollicitación mecánica del mismo y, por tanto, su resistencia a la fatiga del material. Hay que considerar además las posibilidades técnicas que nos ofrece dependiendo del tipo de fractura a tratar: un deslizamiento del tornillo cervicocefálico sobre el clavo controlando la rotación para fracturas pertrocantéreas estables o una situación estática fija de ambos componentes para fracturas pertrocantéreas inestables. Por otra parte, el propio clavo medular siempre puede actuar como un tope en el caso de un deslizamiento importante del tornillo con cabeza y cuello femoral. Así pues, teóricamente el clavo gamma parece el método de osteosíntesis más completo al poder aplicarlo con garantías en cualquier tipo de fractura que afecte al macizo trocantéreo. Por otra parte, considerando la posibilidad del bloqueo distal del clavo y su disponibilidad en diversas longitudes, su abanico de aplicaciones aumenta a las fracturas subtrocantéreas (6), trocandereodiasarias, diafisarias o doble fractura cervicotrocantérea y diafisaria (7).

El objetivo de este trabajo es presentar la experiencia de los autores con este nuevo implante para el tratamiento de las fracturas proximales de fémur y contrastar resultados y complicaciones con los publicados en otras casuísticas.

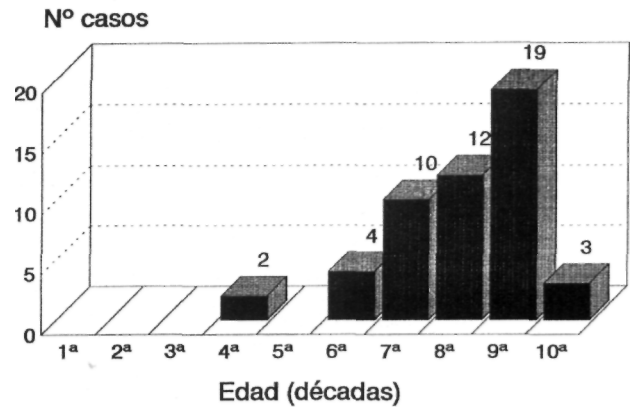


Figura 1. Edad de los pacientes por décadas.

## MATERIAL Y MÉTODO

Entre septiembre de 1991 y 1994 fueron tratados 50 pacientes con fracturas proximales de fémur mediante osteosíntesis con clavo gamma (35 mujeres y 15 varones) con edades comprendidas entre los 37 y 98 años, con una edad media de 74,5 años (Fig. 1).

Las fracturas fueron clasificadas según el trazo en transcervicales, pertrocantéreas, subtrocantéreas y trocandereodiasarias (Fig. 2). Se valoraron como estables las fracturas transcervicales por tratarse de un trazo basicervical simple, las pertrocantéreas de trazo simple desplazadas o no y las subtrocantéreas de trazo transversal (22 casos). Fueron consideradas inestables las fracturas pertrocantéreas de trazo complejo que originó un tercer fragmento o conminución, las subtrocantéreas oblicuas y las trocandereodiasarias (28 casos).

Las características más frecuentemente empleadas en el implante han sido 1 clavo de 12 mm (39 casos) con 1 tornillo cervicocefálico de 100 mm (26 casos) y un ángulo entre ambos de 125° (20 casos) (Figs. 3, 4 y 5).

La mayor parte de las fracturas fueron tratadas con el clavo normal de 20 cm de longitud (46 casos). En los restantes 4 casos se empleó el clavo de 36 cm, bien debido al tipo de fractura (2 trocandereodiasarias de largo

## TIPO FRACTURA

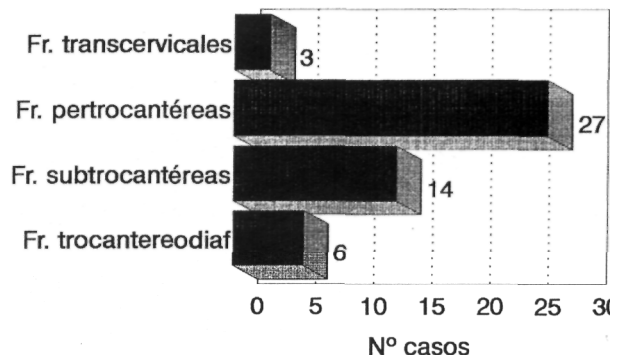


Figura 2. Distribución de los casos según el tipo de fractura.

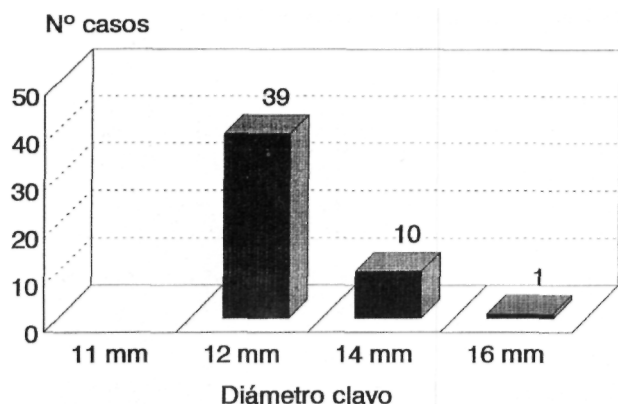


Figura 3. Distribución de los clavos gamma según su diámetro.

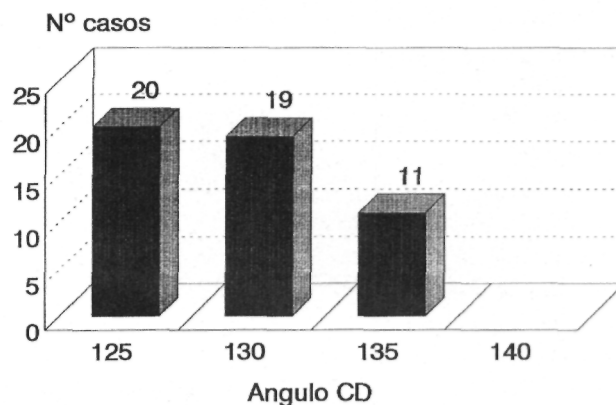


Figura 5. Distribución de implantes según ángulo tornillo clavo.

trayecto en la diáfisis) o a complicaciones surgidas durante la técnica quirúrgica (2 fracturas diafisarias iatrogénicas que precisaron de un clavo más largo que el inicialmente proyectado para las fracturas originales de trazo pertrocantereo).

El montaje clavo tornillo cervicocefálico fue estático en 15 casos y dinámico en los 35 restantes. Los tornillos de bloqueo distales se colocaron en 46 casos, en 3 de ellos sólo fue posible la introducción correcta de 1 por problemas en la técnica. En los 4 casos restantes no se consideró necesaria su colocación.

Se permitió una carga precoz desde la primera semana a 31 pacientes, mientras que a los 19 restantes se les retuvo 1 mes en descarga debido a complicaciones durante la intervención y a la precaución lógica de los primeros casos.

Se han valorado los siguientes datos: consolidación de las fracturas, fracasos del material y pseudoartrosis, complicaciones surgidas durante la técnica quirúrgica (reducción incorrecta, centrado del tornillo cervicocefálico, colocación incorrecta de tornillos distales, fisuras y fracturas diafisarias) y complicaciones surgidas durante la evolución (fracturas distales al clavo).

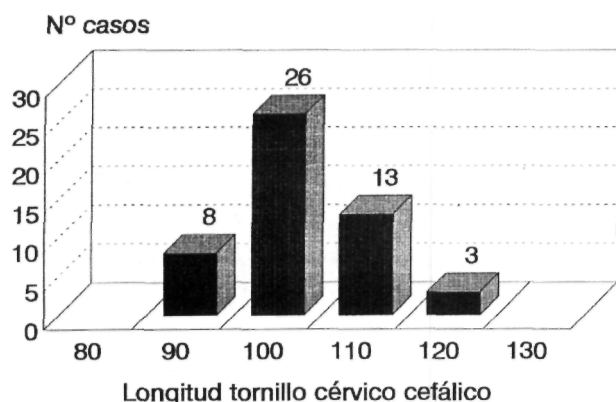


Figura 4. Distribución de los tornillos cervicocefálicos según su longitud.

## RESULTADOS

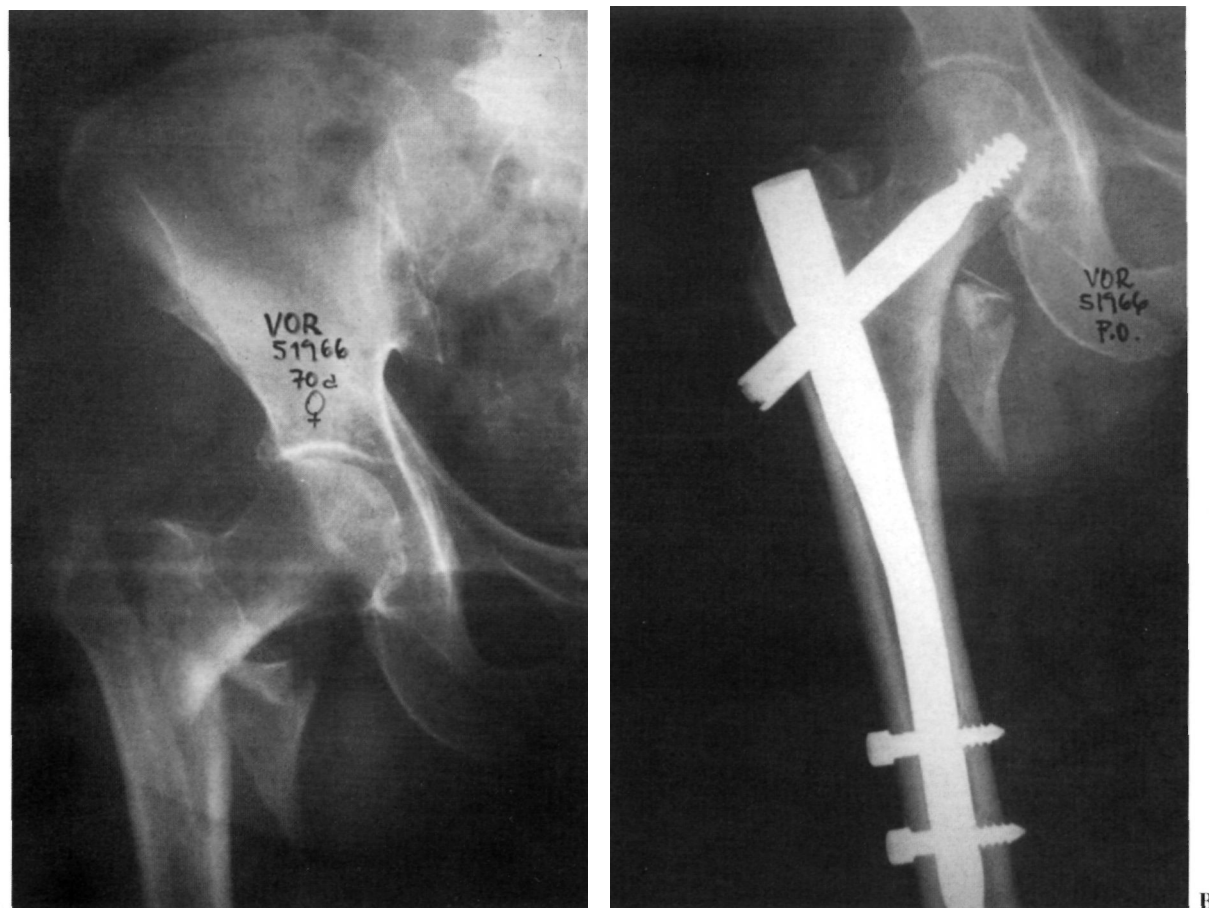Se demostró la consolidación de la fractura tanto clínica como radiológica en 49 casos (98%). Dos de ellos, con fracturas subtrocantéreas oblicuas y una reducción inicial incompleta, precisaron una segunda intervención a los 6 meses para dinamizar el foco de fractura por retardo de consolidación. Después de la retirada de los tornillos de bloqueo distales ambas evolucionaron hacia la curación.

Una paciente tratada con un clavo gamma por fracaso de osteosíntesis previa con DHS en una fractura trocancercodiafisaria evolucionó hacia una pseudoartrosis con rotura de implante a los 20 meses de seguimiento (2%).

Durante la técnica quirúrgica se produjeron una serie de complicaciones que finalmente no fueron determinantes en la consolidación, pero que condicionaron la duración de la cirugía y la evolución inmediata. En 4 pacientes no se consiguió una correcta reducción previa mediante tracción, quedando 1 diastasis del foco en 3 de ellos y 1 varo cervicocefálico en el otro.

Un punto de entrada demasiado lateral en trocánter mayor y/o la propia conminución del mismo por la fractura condicionó en 3 pacientes que proximalmente el clavo estuviese en el límite externo o fuera del trocánter. El tornillo cervicocefálico estaba colocado de forma excéntrica en el cuadrante superior de la cabeza femoral en 4 pacientes y los tornillos de bloqueo distal, como ya ha sido expuesto, no pudieron colocarse los 2 en 3 ocasiones debido a que las perforaciones labradas con las guías en el hueso no coincidieron con los orificios del clavo.

Una fisura diafisaria longitudinal distal al clavo fue observada en 4 pacientes. Se produjeron



**Figura 6.** Fractura pertrocantérea con desprendimiento de un tercer fragmento grande correspondiente al trocánter menor (A) tratada con clavo gamma (B).

2 fracturas diafisarias también en el extremo del clavo relacionadas con su introducción en 1 caso y con la perforación para la colocación de los tornillos distales en el otro. Ambos se resolvieron colocando 1 clavo gamma largo estabilizando la doble fractura trocantérea y diafisaria.

Como complicaciones en la evolución cabe señalar 1 trombosis venosa profunda y 3 seroliematomas que no precisaron drenaje adicional a las curas de la herida quirúrgica.

En 2 pacientes, al mes de la intervención, se produjo una nueva caída como consecuencia de la cual se diagnosticaron sendas fracturas diafisarias distales al clavo. En los 2 casos coincidieron con fisuras diafisarias ya diagnosticadas en los controles radiológicos postoperatorios. Una segunda osteosíntesis fue necesaria para su curación añadiendo un DCS en 1 caso y sustituyendo el clavo corto por uno largo en el otro.

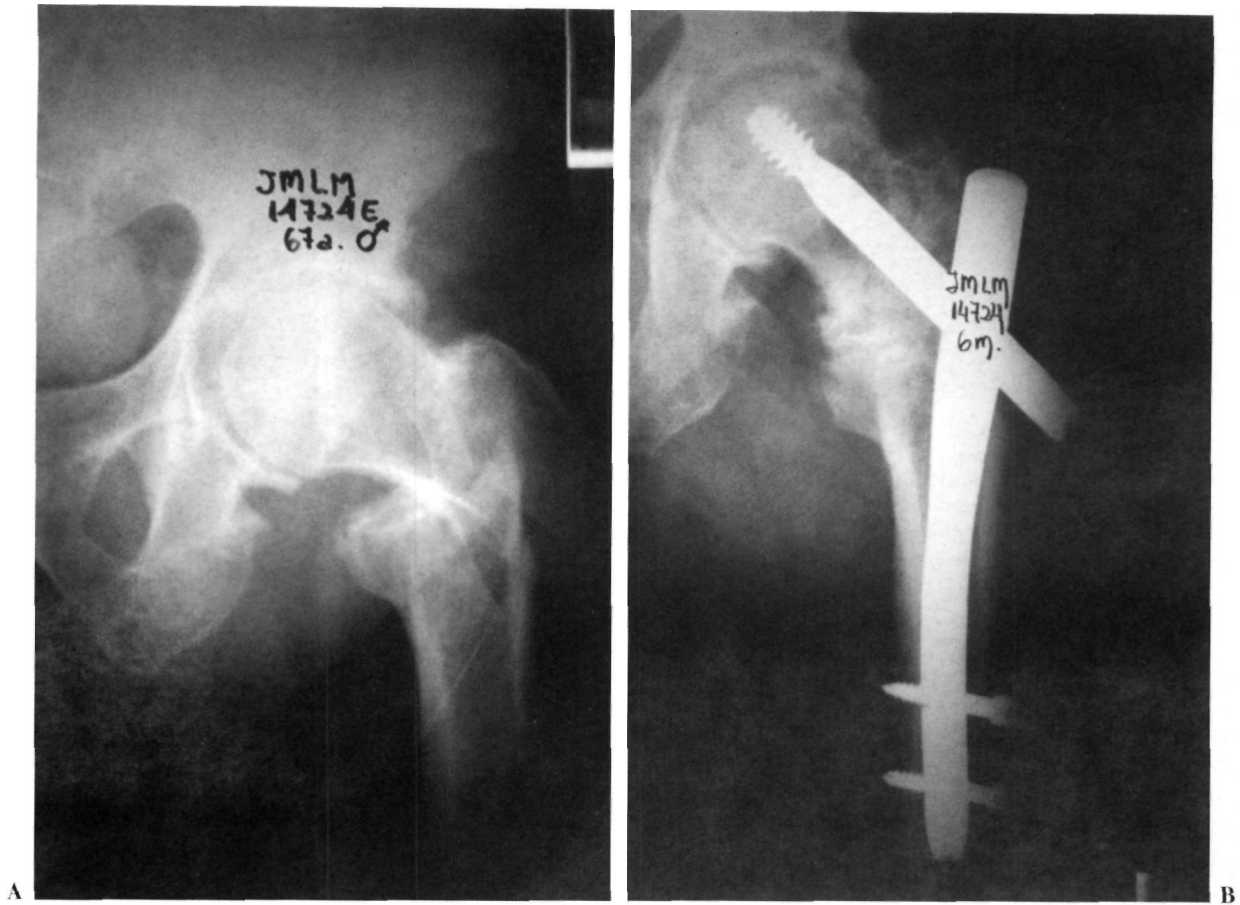
Durante algún momento de la evolución 4 pacientes refirieron dolor en el muslo, no observándose pro-

blemas en la consolidación de la fractura, pero sí una intensa osteoporosis femoral diafisaria que requirió tratamiento médico (analgésicos, calcitonina + calcio).

Finalmente, 1 tornillo cervicocefálico colocado correctamente experimentó una protrusión hasta el límite del hueso subcondral de la cabeza femoral sin invadir la articulación.

## DISCUSIÓN

Las expectativas creadas inicialmente con el clavo gamma parecen confirmarse tras las primeras publicaciones. Se trata de una osteosíntesis que proporciona una alta estabilidad en cualquier tipo de fractura, lo que permite una movilización y carga precoz con los beneficios generales que de ello se derivan especialmente en pacientes de edad avanzada, grupo de edad más frecuentemente afectado por fracturas proximales de fémur. La curación se produce en un porcentaje muy alto con un número mínimo de fracasos del implante independientemente del trazo de fractura o, lo que es



**Figura 7.** Fractura pertrocantérea de trazo intertrocantéreo (A) y aspecto tras la consolidación a los 6 meses (B).

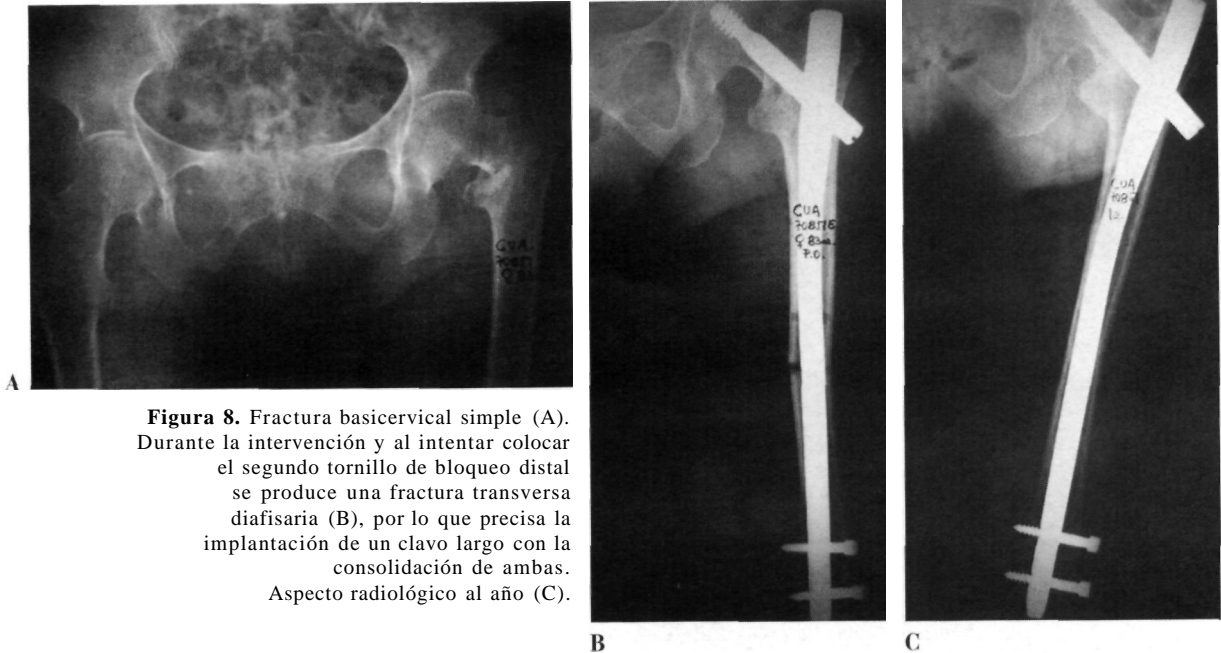
más importante, de su estabilidad (5, 6, 8-14). Sin embargo, y a pesar de sus teóricas ventajas biomecánicas, diversos estudios clínicos comparativos con otros métodos de síntesis, especialmente frecuentes en la literatura con el tornillo placa deslizante, demuestran que no hay diferencias significativas entre ambos métodos de osteosíntesis, ni en el resultado final funcional de la extremidad ni en la curación de las fracturas, tanto si se trata de fracturas pertrocantéreas estables como inestables (15-18), excepto alguno que refiere una mayor efectividad del clavo gamma en las fracturas más inestables (19). Por otra parte, trabajos experimentales realizados sobre fémures de cadáver tampoco demuestran diferencias significativas en la fuerza de fijación entre clavo gamma y tornillo placa deslizante al aplicarlos sobre las fracturas pertrocantéreas estables e inestables, aunque el clavo gamma proporciona una fijación más rígida. En el caso de fracturas subtrocantéreas el clavo gamma es significativamente superior tanto en fuerza de fijación como en rigidez (20, 21).

De la misma forma en que se refieren buenos resultados en cuanto a la curación, se relatan también

complicaciones con la técnica quirúrgica y posteriormente en la evolución (4, 9-11, 15, 16, 22, 23), en ocasiones de importancia, que han venido a ensombrecer en cierta medida estos primeros datos publicados llevando a algunos autores a afirmar que su empleo debe ser restringido a las fracturas más complejas o inestables (16, 22) y a otros incluso a no recomendarlo (18). Comparativamente son mucho más frecuentes las complicaciones que han requerido una segunda intervención al emplear el clavo gamma que al utilizar un tornillo placa deslizante (3).

Este implante exige una rigurosidad extrema con la técnica quirúrgica (5, 12) y algunos de sus pasos son especialmente decisivos para evitar problemas como los que consideraremos a continuación. Por otra parte, se ven necesarias ciertas modificaciones en el instrumental, algunas de las cuales ya se han realizado y están disponibles.

Hay una serie de medidas previas a la intervención que pueden facilitarla, como la reducción de la fractura en mesa de tracción en ligera adducción y rotación interna de la extremidad para simplificar el acceso al trocánter mayor (13) con la pierna



**Figura 8.** Fractura basicervical simple (A). Durante la intervención y al intentar colocar el segundo tornillo de bloqueo distal se produce una fractura transversa diafisaria (B), por lo que precisa la implantación de un clavo largo con la consolidación de ambas. Aspecto radiológico al año (C).

contralateral en posición ginecológica para permitir una adecuada proyección axial radiológica intraoperatoria. Hemos observado dificultad para una reducción cerrada adecuada en algunas fracturas subtrocantéreas de trazo oblicuo debido a la tensión muscular antagónica de glúteos, por un lado, en abducción y extensión y psoas con aductores, por el otro, en aducción y flexión que no han influido finalmente en la consolidación.

Una inadecuada elección del punto de entrada en trocánter mayor, demasiado lateral, alejado de su porción más superior, puede ocasionar con el fresado una todavía mayor lateralización y acabar con el clavo fuera del trocánter (5, 12, 13, 15). En ocasiones la propia conminución de la fractura puede provocar este efecto sin afectar a la recuperación funcional ni al resultado final (10).

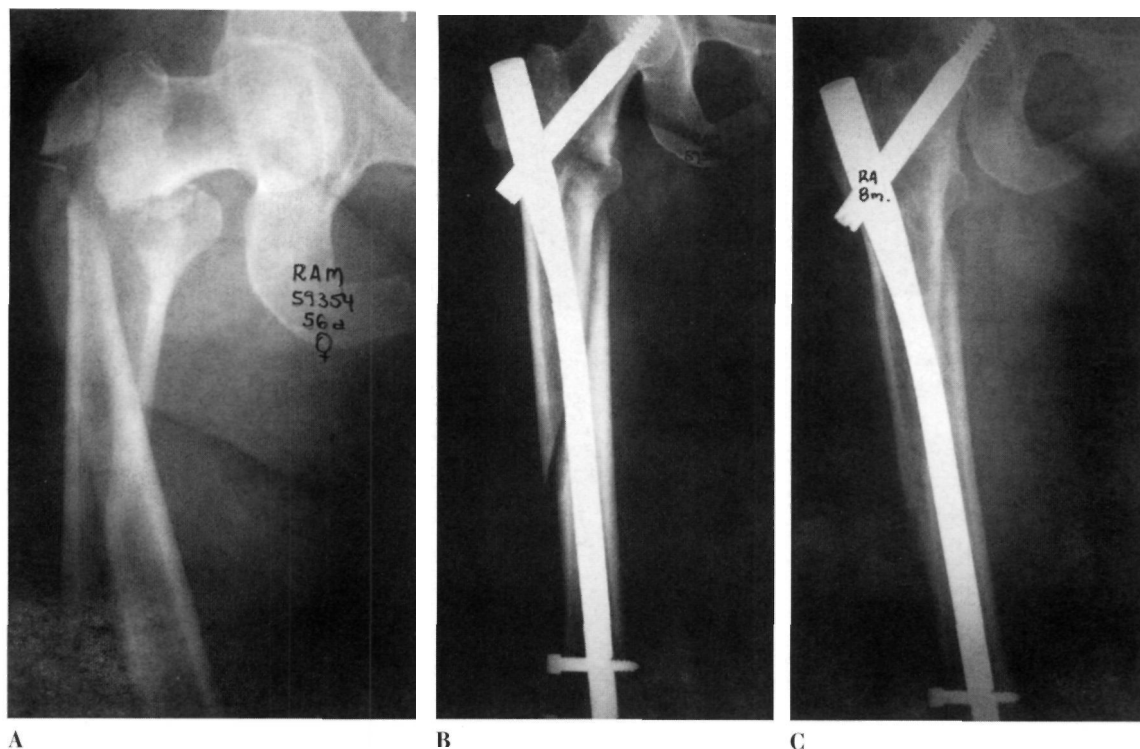
Uno de los aspectos fundamentales de la técnica quirúrgica es el fresado medular superior en 2 mm a la anchura del clavo a implantar (10, 12). En nuestra experiencia el clavo de 12 mm se ha mostrado suficientemente resistente para la estabilización y, consiguientemente, la curación de la mayor parte de las fracturas (5, 10, 12). Una prueba de ello es la aparición en la gama del clavo de 11 mm, no disponible inicialmente, para evitar hiperfresados en diáfisis estrechas, con el consecuente debilitamiento referido como causa de fracturas posteriores por algunos autores (15, 24). Si a pesar de fresar 2 mm más de la anchura del clavo éste no puede ser introducido manualmente, es aconseja-

ble continuar con el fresado progresando de medio en medio milímetro y en la región proximal hasta 17 mm para facilitar la introducción manual sin percusión. La introducción de un clavo rígido mediante percusión o con maniobras forzadas por no realizar un fresado previo adecuado sobre un hueso de una persona de edad, por tanto relativamente osteoporótico y poco elástico, es el factor fundamental causante de la complicación intraoperatoria más grave: la aparición de una fisura o fractura diafisaria (3, 4, 9, 10, 12, 18, 23, 24).

La valoración de la proyección axial para la correcta colocación del tornillo cervicocefálico se ve dificultada por el instrumental radiopaco, hecho éste que ya ha sido revisado y solucionado.

En alguna ocasión, y debido a la dureza del hueso de la cabeza femoral en pacientes jóvenes, se presentan problemas para perforarla manualmente y posteriormente para introducir el tornillo autorroscante, precisando incluso de ligeras percusiones conforme se efectuaba el giro para su introducción. Sería conveniente valorar la posibilidad de añadir para estos casos algún cambio en el instrumental, tal como la perforación mecanizada o el labrado de rosca con macho.

Algunos autores refieren como complicación en la técnica la colocación del tornillo cervicocefálico fuera del canal de paso en el clavo (9). Esto es debido al aflojamiento en la unión del clavo con el sistema guía de tornillos, unión que debe revisarse



**Figura 9.** Fractura trocanterodiarisaria multifragmentaria (A) tratada con clavo gamma largo (B) evolucionando hacia la consolidación. Aspecto radiológico a los 8 meses (C).

siempre previamente a la colocación de tornillos, tanto el proximal como los distales.

Puede parecer innecesario el recordarlo, pero si no se retira la aguja guía diafisaria no se podrá colocar ni el tornillo cervicocefálico ni los tornillos de bloqueo distales.

Los problemas en la colocación de los tornillos de bloqueo distales son referidos constantemente en la literatura (5, 8-11, 15, 22). Aquí confluyen 2 factores: por una parte, una incorrecta técnica quirúrgica, y por otra, un diseño del instrumental que permite que se presenten dificultades. El problema estriba en que si se presiona la broca excesivamente puede resbalar sobre la superficie curva del fémur desde su cara externa hacia la anterior o posterior. Esto es debido a su doble diámetro, más fina en su extremo, elástica y más estrecha que la guía por la que se desliza. Este desajuste ya ha sido corregido en el nuevo instrumental. De todas formas, si tenemos en cuenta los siguientes pasos secuencialmente se evita cualquier circunstancia: revisar la unión clavo sistema guía, efectuar una pequeña muesca en la cortical externa femoral con la punta en T percutiendo siempre suavemente y, por último y sobre todo, no presionar demasiado fuerte con la broca al perforar el fémur.

Por otra parte, es un tema controvertido actualmente y en discusión la necesidad o no de utilizar los tornillos de bloqueo distales. En fracturas pertrocanteréas estables rotacionalmente parece no ser necesaria su colocación (10, 11). En los restantes casos, fracturas trocantéreas inestables y subtrocantéreas, está justificado y obligado su empleo (5, 9, 18). Sin embargo, hay quien recomienda bloquear siempre (12) y quien no lo ha hecho en ninguno de sus casos, todos ellos fracturas pertrocanteréas, utilizándolo sólo en las subtrocantéreas (16).

Un dato preocupante, refiriéndonos ya a las complicaciones surgidas durante la evolución, es la relativa frecuencia (entre el 2 y 12%) de fracturas diafisarias por debajo del clavo tras traumatismos de baja energía (3, 4, 8-11, 13, 15, 18, 22, 23, 25). Este hecho, relatado en diversos trabajos, puede tener varias causas que podemos agrupar en 2 fundamentalmente. La primera estaría en relación con la forma y la rigidez del propio implante, que crearía un punto débil a nivel de su extremo distal (16, 22). La segunda tiene que ver con problemas surgidos durante la técnica quirúrgica: debilitamiento femoral por un fresado excesivo, fisuras diafisarias al introducir el clavo de forma no adecuada, errores en la perforación cortical (falsas vías) al colocar los tornillos de bloqueo distales (4, 6, 10, 18). Todo

esto provoca una situación de debilidad sobre la que traumatismos menores o simplemente la carga durante la marcha pueden propiciar una fractura.

La movilización del tornillo cervicocefálico con la carga está en relación con su incorrecta colocación descentrada dentro de la cabeza femoral (8, 10, 11, 13, 22). La posición más peligrosa de cara a presentar esta complicación es su asentamiento superior y anterior. En determinados pacientes, especialmente osteoporóticos, puede estar indicado buscar su implantación en la mitad inferior (5, 10, 11).

Volviendo sobre la rigidez del implante, en algunos casos puede provocar, por un mecanismo de *stress shielding*, una osteoporosis marcada de la diáfisis femoral y dolor que en la experiencia de

algunos autores ha requerido su retirada una vez consolidada la fractura como única solución (8). Para otros es suficiente la retirada de los tornillos de bloqueo distales, resolviéndose el problema clínica y radiológicamente (10).

Como conclusión, el clavo gamma se ha mostrado eficaz en el tratamiento de las fracturas proximales del fémur. Sus ventajas biomecánicas lo hacen especialmente efectivo y útil en aquellas fracturas en las que los otros métodos de síntesis tienen sus mayores índices de fracaso; esto es, fracturas pertrocantéreas inestables y sobre todo subtrocantéreas, situación en la que tiene su principal indicación. La técnica quirúrgica exige un conocimiento preciso y un desarrollo riguroso para evitar complicaciones no deseadas intra y postoperatorias.

### Bibliografía

1. Kempf I, Briot B, Jaeger JH. L'enclouage d'Ender. *Encycl Med Chir, App Loe* 44615. París: Editions Techniques.
2. Albareda U, Laclériga A, Seral F. Estabilidad y evolución de las fracturas del macizo trocantéreo tratadas con enclavamiento elástico de Ender. *Rev Ortop Traum* 1988;32IB:369-76.
3. Aune AK, Ekland A, Odegaard B, Groggaard B, Alho A. Gamma nail *versus* compression screw for trochanteric femoral fractures. 15 reoperations in a prospective, randomized study of 378 patients. *Acta Orthop Scand* 1994;65:127-30.
4. Calvert PT. The gamma nail. A significant advance or a passing fashion? (editorial). *J Bone Joint Surg* 1992;74B:329-31.
5. Kempf I, Crosse A, Tagland C, Favreul E. Le clou gamma dans le traitement à foyer ferine des fractures trochantériennes. Résultats et indications à propos d'une série de 121 cas. *Rev Chir Orthop* 1993;79:29-40.
6. Casteleiro R, Ferrer M, Matas JA, Castaño C, San Martín A. Fracturas subtrocantéreas de cadera tratadas con clavo gamma. *Rev Ortop Traum* 1995;39IB:110-15.
7. Leung KS, So WS, Lam TP, Leung PC. Treatment of ipsilateral femoral shaft fractures and hip fractures. *Injury* 1993;24:41-5.
8. Ferrer M, Casteleiro R, Matas JA. Tratamiento de las fracturas de la región trocantérea con clavo gamma. Revisión de 116 casos. *Rev Ortop Traum* 1995;39IB:99-103.
9. Albareda J, Lasierra JM, Sánchez M, Bello ML, Palanca D, Seral F. El clavo gamma en las fracturas proximales de fémur. *Rev Esp Cir Osteoart* 1992;27:1-6.
10. Boriani S, Bettelli G, Zmerly H, Specchia L, Bungaro P, Montanari G, et al. Results of the multicentric Italian experience on the gamma nail: a report on 648 cases. *Orthopedics* 1991;14:1307-14.
11. Lindsey RW, Teal P, Probe RA, Rhoads D, Davenport S, Schauder K. Early experience with the gamma interlocking nail for peritrochanteric fractures of the proximal femur. *J Trauma* 1991;31:1649-58.
12. Asche C, Asche H. El clavo gamma. Una nueva técnica para estabilizar las fracturas pertrocantéreas del fémur. *Tec Quir Ortop Traumatol (ed esp)* 1993;2:149-60.
13. Hadler SC. The gamma nail for peritrochanteric fractures. *J Bone Joint Surg* 1992;74B:340-4.
14. Eberle C, Guyer P, Keller H, Metzger U. Der gamma nagel ein ideales implantat zur behandlung instabiler frakturen bei alten patienten. *Helv Chir Acta* 1993;59:527-31.
15. Leung KS, So WS, Shen WY, Ilui PW. Gamma nails and dynamic hip screws for peritrochanteric fractures. A randomised prospective study in elderly patients. *J Bone Joint Surg* 1992;74B:345-51.
16. Bridle SH, Patel AD, Bircher M, Calvert PT. Fixation of intertrochanteric fractures of the femur. A randomised prospective comparison of the gamma nail and the dynamic hip screw. *J Bone Joint Surg* 1991;73B:330-4.
17. Tigani D, Laus M, Bettelli G, Boriani S, Giunti A. The gamma nail, sliding compression plate. A comparison between the long term results obtained in two similar series. *Chir Organi Mov* 1992;77:151-8.
18. Radford PJ, Needof M, Webb JK. A prospective randomised comparison of the dynamic hip screw and the gamma locking nail. *J Bone Joint Surg* 1993;75B:789-93.
19. Guyer P, Landolt M, Keller H, Eberle C. Der gamma nagel bei per und intertrochantaren femur frakturen. Alternative oder ergänzung zur DHS? Eine prospektive randomisierte studie anhand von 100 patienten mit per und intertrochantaren femur frakturen and der Chirurgischen Klinik des Stadtsptals Triemli, Zurich, September 1989-juni 1990. *Aktuelle Traumatol* 1991; 21:252-9.
20. Curtis MJ, Jinnah RH, Wilson V, Cunningham BW. Proximal femoral fractures: a biomechanical study to compare intramedullary and extramedullary fixation. *Injury* 1994;25:99-104.
21. Mahomed N, Harrington I, Kellam J, Maistrelli G, Hearn T, Vroemen J. Biomechanical analysis of the gamma nail and sliding hip screw. *Clin Orthop* 1994;304:280-8.
22. Williams WW, Parker BC. Complications associated with the use of the gamma nail. *Injury* 1992;23:291-2.
23. Forthomme JP, Costenoble V, Soete P, Docquier J. Traitement des fractures trochantériennes du fémur par le clou gamma (a propos d'une serie de 92 cas). *Acta Orthop Belg* 1993;59:22-9.
24. Mahaisavariya B, Laupattarakasem W. Cracking of the femoral shaft by the gamma nail. *Injury* 1992;23:493-500.
25. Pagnani MJ, Lyden JP. Postoperative femoral fracture after intramedullary fixation with a gamma nail: case report and review of the literature. *J Trauma* 1994;37:133-7.