

# Análisis del plano sagital en las escoliosis idiopáticas tratadas con instrumentación Cotrel-Dubousset

S. ANTUÑA ANTUÑA, J. GONZÁLEZ MÉNDEZ, J. C. LÓPEZ-FANJUL y J. PAZ JIMÉNEZ

*Servicio de Cirugía Ortopédica y Traumatología I. Hospital Central de Asturias.*

**Resumen.**—Se analiza la evolución del plano sagital en 50 enfermos con escoliosis idiopática intervenidos mediante artrodesis posterior con instrumentación de Cotrel-Dubousset con un seguimiento medio de 72 meses. Se recogieron los valores evolutivos de cifosis torácica medida entre T5 y T12 y de lordosis lumbar medida entre L1 y L5. Las curvas escolióticas fueron clasificadas según King et al. Los resultados obtenidos mostraron que no existía una variación global significativa de la cifosis torácica tras la cirugía. Sólo en aquellos enfermos que previamente existía una hipocifosis torácica existía una mejoría estadísticamente significativa de la misma con la intervención. Se evidenció una clara tendencia al incremento de la cifosis torácica con el tiempo. La lordosis lumbar se mantuvo, en la mayoría de los casos, dentro de límites fisiológicos. La instrumentación de Cotrel-Dubousset ofrece ventajas evidentes respecto a instrumentaciones previas en lo que respecta a la obtención de una curva más fisiológica en el plano sagital. Permite corregir la hipocifosis torácica severa y mantener la lordosis lumbar dentro de límites normales, incluso en instrumentaciones por debajo de L3.

## SAGITTAL PLANE ANALYSIS IN IDIOPATHIC SCOLIOSIS TREATED WITH COTREL-DUBOUSSET INSTRUMENTATION

**Summary.**—Sagittal plane analysis of 50 patients with idiopathic scoliosis treated with Cotrel-Dubousset instrumentation was performed. Mean follow-up was 72 months. The values of thoracic kyphosis from T5 to T12 and lumbar lordosis from L1 to L5 were retrospectively reviewed. Scoliotic curves were classified according to King et al. The results showed that there was not any significant change in thoracic kyphosis after surgery. Only those patients with preoperative thoracic hypokyphosis achieved a significant realignment. There was an obvious increase of thoracic kyphosis with time. Lumbar lordosis was maintained within normal limits in the majority of patients. Cotrel-Dubousset instrumentation achieves better sagittal alignment than previous systems. It corrects thoracic hypokyphosis and preserves lumbar lordosis, even when the instrumentation is carried out lower than L3.

## INTRODUCCIÓN

Los enfermos con escoliosis idiopática (EI) presentan también deformidades en el plano sagital, fundamentalmente disminución de la cifosis torácica y de la lordosis lumbar (1). La instrumentación de Harrington no ha demostrado ser eficaz para corregir este componente de la EI, apareciendo con frecuencia dorsos planos postquirúrgicos

acompañados de hipolordosis lumbar (2, 3). La aparición de la instrumentación de Cotrel-Dubousset (ICD) supuso un cambio sustancial en la filosofía de tratamiento de estos enfermos. La instrumentación segmentaria y la maniobra de derotación tienen por finalidad mejorar el contorno sagital de estos enfermos, a la vez que corrigen la deformidad frontal principal (4, 5). Los resultados publicados por diversos autores se muestran dispares en lo que concierne a la influencia de la ICD sobre el plano sagital (1,4, 6-9).

En este trabajo, basado en nuestra experiencia con esta instrumentación, pretendemos dar respuesta a las siguientes preguntas: 1) ¿consigue la

*Correspondencia:*  
Dr. SAMUEL A. ANTUÑA  
General Elorza, 77 B, 5 B  
33001 Oviedo

ICD mejorar la hipocifosis torácica?; 2) ¿conserva o mejora la ICD la lordosis lumbar?, y 3) ¿cuál es la evolución del plano sagital con el tiempo?

## MATERIAL Y MÉTODOS

Se revisaron 50 enfermos intervenidos de El mediante artrodesis posterior con ICD en el período comprendido entre marzo de 1986 y enero de 1993. Todas las intervenciones quirúrgicas fueron realizadas o supervisadas por uno de los autores (JCLF). La edad media de los pacientes fue de 15 años y 3 meses (mínimo: 11, y máximo: 26 años). Se trataba de 42 mujeres y 8 varones. El seguimiento medio fue de 72 meses, con un mínimo de 42 y un máximo de 120.

Todos los enfermos fueron intervenidos por vía posterior realizando artrodesis con ICD. Se administró antibioterapia preoperatoria y tras la intervención durante 24 horas. Se aportó injerto autólogo en instrumentaciones de una sola curva y autólogo junto con homólogo en dobles curvas. Se realizó test del despertar intraoperatorio en todos los enfermos. La estancia media en el hospital fue de 16 días. No se prescribió corsé postoperatorio en ningún caso.

Se estudiaron las telerradiografías de la columna vertebral en el plano sagital preoperatoriamente, 1 semana tras la cirugía y en la última revisión en consulta. Todas las mediciones fueron realizadas según el método de Cobb. Se realizaron mediciones de la cifosis torácica entre T5 y T12 y de la lordosis lumbar entre L1 y L5. Se consideraron valores normales para la cifosis los comprendidos entre 20 y 40° y para la lordosis entre 35 y 55°.

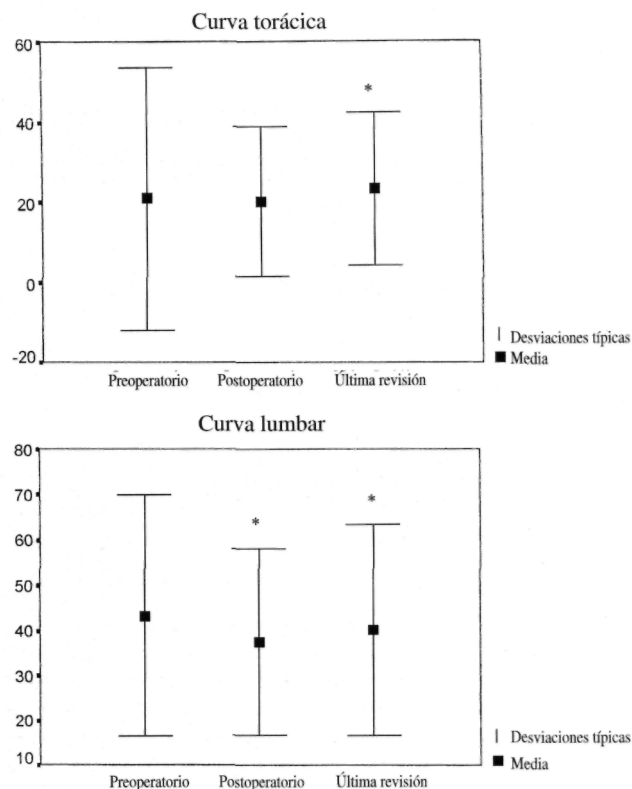
Las curvas escolióticas fueron clasificadas según los criterios de King et al (10). Se encontraron 4 curvas tipo I, 20 tipo II, 10 tipo III, 10 tipo IV y 1 tipo V. Cinco curvas no pudieron incluirse en esta clasificación: 2 dobles lumbares, 1 lumbar derecha y 2 torácicas izquierdas.

Todas las radiografías fueron revisadas retrospectivamente por 2 de los autores, diferentes al cirujano que realizó la intervención (S. A. A. y J. G. M.). Los datos obtenidos fueron tratados estadísticamente con el programa SPSS para Windows. Se utilizaron la «t» de Student o el test de Mann-Whitney para comparación de medias según la distribución de la serie fuera o no normal. Los resultados se consideraron significativos cuando  $p < 0,05$ .

## RESULTADOS

El valor medio de la cifosis torácica fue de  $20,7 \pm 16^\circ$  preoperatoriamente,  $20,3 \pm 9^\circ$  postoperatoriamente y  $23,6 \pm 9^\circ$  en la última revisión. Los valores de la lordosis lumbar fueron de  $43,3 \pm 13^\circ$ ,  $37,5 \pm 10^\circ$  y  $40,1 \pm 11^\circ$ , respectivamente (Fig. 1).

En la tabla I se representan los valores obtenidos según el tipo de curva. Las curvas tipos King 3



**Figura 1.** Valores medios obtenidos globalmente para la cifosis torácica y lordosis lumbar. \*Significación estadística con  $p < 0,05$ .

y 4 fueron las que mostraron valores más bajos de cifosis torácica preoperatoria. De ellas, las tipo 3 sufrieron un incremento significativo de la cifosis postoperatoriamente ( $p = 0,025$ ). Las tipo 4 también mejoraron la cifosis postoperatoria, sin existir diferencias significativas ( $p = 0,753$ ). A largo plazo ambos tipos de curvas mostraron una tendencia a incrementar la cifosis torácica (Fig. 2). Las curvas tipo 2, con valores preoperatorios de cifosis dentro de límites fisiológicos, sufrieron un descenso no significativo de la misma tras la cirugía ( $p = 0,238$ ), con tendencia a la mejoría con el tiempo, hasta acercarse a los valores prequirúrgicos ( $p = 0,042$ ). El comportamiento de las curvas King tipo 1 fue similar al de las King 2. La única curva tipo V presentaba una hipocifosis inicial muy importante que se corrigió hasta valores normales en el postoperatorio, manteniéndose con el tiempo.

El comportamiento de la lordosis lumbar también fue diferente en las dobles curvas (King 1 y 2) que en las curvas simples (King 3 y 4). Las primeras mostraron un descenso significativo de la lordosis con la cirugía, que se corrigió con el tiempo. Las curvas simples no mostraron variaciones significativas de la lordosis, manteniéndose siempre

**Tabla I:** Grados Cobb obtenidos para la cifosis torácica y lordosis lumbar en cada tipo de curva

	King I (n = 4)	King II (n = 20)	King III (n = 10)	King IV (n = 10)	King V (n = 1)	Torácica izda. (n = 2)	Lumbar simple (n = 1)	Doble lumbar (n = 2)
Cifosis preoperatoria	23,2°	27°	11,4°	17,6°	8°	21,3°	25°	20,2°
Cifosis postoperatoria	20,2°	22,7°	17,4°	19,1°	20°	20,1°	23°	19,2°
Cifosis última revisión	22,2°	26,7°	22,4°	20,6°	20°	22,8°	25°	19,2°
Lordosis preoperatoria	45,7°	44,1°	41°	47,1°	50°	46,1°	40°	36,5°
Lordosis postoperatoria	36,2°	33,3°	38,4°	45,7°	50°	40,9°	38°	30,2°
Lordosis última revisión	36,5°	40,1°	42,6°	45,6°	50°	44,7°	37°	24,2°

dentro de límites fisiológicos. Las curvas lumbares simples sufrieron una pérdida de lordosis lumbar progresiva.

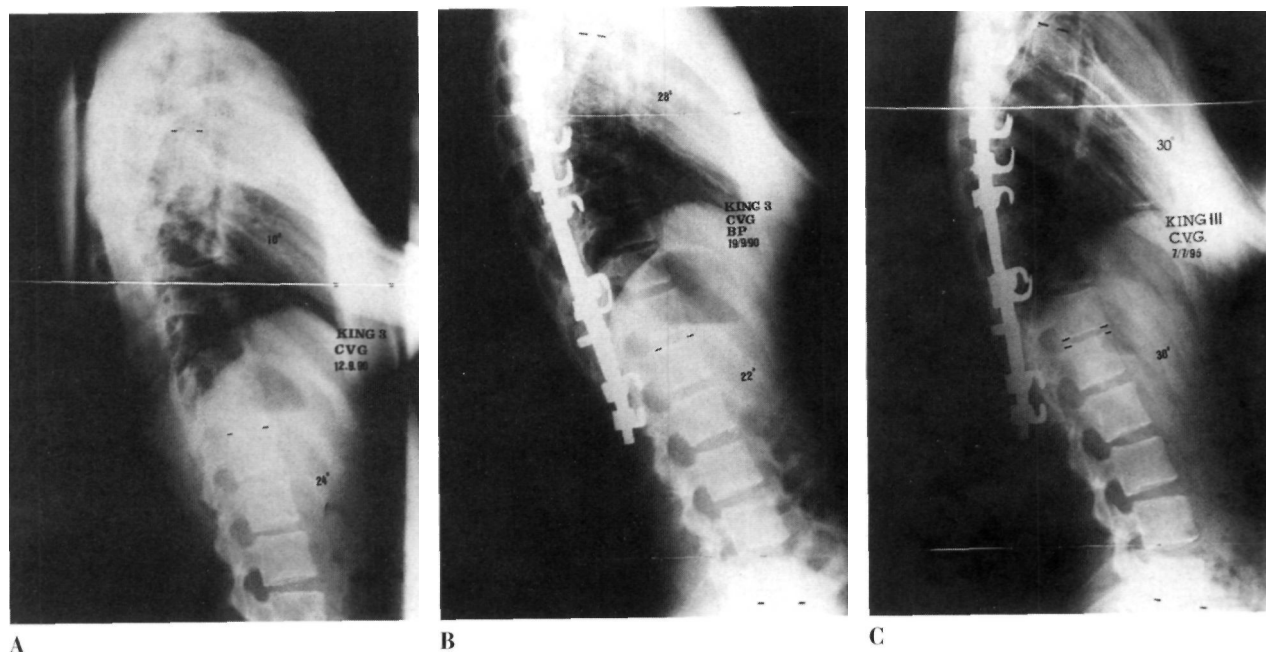
De las curvas en las que existía un componente torácico, 20 mostraban una cifosis torácica preoperatoria por debajo del límite fisiológico. El valor de la cifosis en este grupo fue de  $10,1 \pm 4,9^\circ$  preoperatoriamente,  $16 \pm 6,6^\circ$  tras la cirugía y  $19 \pm 7,2^\circ$  en la última revisión. Tanto el incremento con la cirugía como con el tiempo fueron estadísticamente significativos ( $p = 0,000$  y  $p = 0,034$ ). Cinco enfermos presentaban una cifosis preoperatoria por encima de los valores normales, sufriendo un descenso de la misma hasta valores fisiológicos tras la cirugía (Fig. 3).

En los enfermos en los que los valores de lordosis lumbar inicial estaban por debajo de  $35^\circ$  no se consiguió una modificación significativa de los

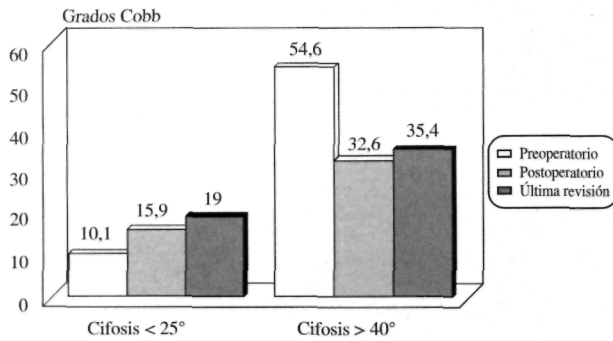
mismos con la ICD. En EI con lordosis mayores de  $55^\circ$  la ICD consiguió descenderlas hasta valores normales (Fig. 4).

## DISCUSIÓN

La EI es una deformidad vertebral tridimensional en la que al componente de desviación frontal se suman la rotación vertebral y la alteración del contorno sagital. En este último plano los hallazgos más comunes son la presencia de hipocifosis torácica e hipolordosis lumbar. Durante la época en la que la instrumentación de Harrington era la única empleada para el tratamiento corrector de la EI sólo se prestaba atención al plano frontal sin desempeñar un lugar importante la corrección del plano sagital. La mayoría de las series publicadas con este sistema coinciden en señalar la ausencia de normalización del contorno sagital (2, 3, 5, 11).



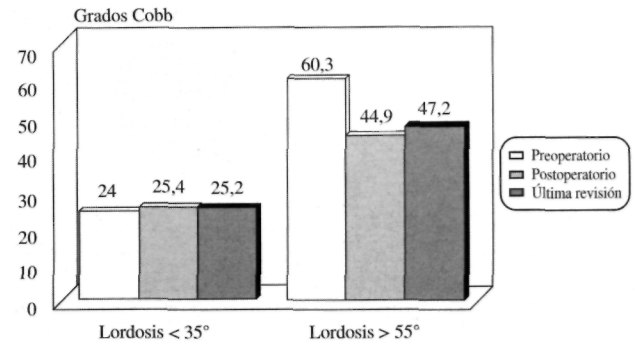
**Figura 2.** Telerradiografía lateral de un enfermo con una EI tipo King 3. Nótese la mejoría evidente de la cifosis en el postoperatorio, con un incremento aún mayor con los años.



**Figura 3.** Resultados obtenidos en los enfermos con hipo e hiper cifosis torácica preoperatoria.

Más aún, la maniobra simple de distracción producía con frecuencia importantes desequilibrios en este plano con pérdida de la lordosis lumbar fisiológica y la consiguiente aparición del dorso plano.

Después de los primeros intentos de Zielke para conseguir una corrección más tridimensional de las curvas escolióticas, fue la aparición de la ICD la que revolucionó el tratamiento de esta enfermedad. Gracias a la maniobra de derrotación se pretendían corregir las deformidades frontales, a la vez que se mejoraban las curvas sagitales y se atenuaba el componente rotacional. A pesar de que son numerosos los trabajos publicados revisando los resultados de esta instrumentación, son mucho más escasos los que hacen hincapié en la influencia de la misma sobre el plano sagital, siendo las conclusiones de los mismos muy variadas. Así, Richards et al (8) no encontraron una mejoría significativa de la cifosis torácica en EI tipos King 2 y 3. Las primeras pasaban de 29° preoperatoriamente a 27° tras la cirugía y las de tipo 3 de 25° inicialmente a 22° postoperatoriamente. Tampoco encontraron estos autores diferencias globales en la lordosis lumbar. Lenke et al (6) encontraron sobre un global de 95 enfermos una mejoría significativa de la cifosis torácica, pasando de 18° preoperatorios a 25° tras la intervención. Bridwell et al (2) refieren una importante mejoría de la cifosis torácica en aquellos enfermos en los que previamente existía una hipocifosis, mientras que no encontraron diferencias cuando los valores preoperatorios estaban dentro de la normalidad. Otros autores también han constatado este hecho (9). En nuestro país, Escriba Roca et al (12) en un análisis detallado de 50 EI tratadas con ICD obtuvieron escasa mejoría global de la cifosis torácica, consiguiendo los mejores resultados en las King tipo 1. En su serie la lordosis lumbar se mantuvo en límites nor-



**Figura 4.** Resultados obtenidos en los enfermos con hipo e hiper lordosis lumbar preoperatoria.

males, salvo en las curvas tipos 2 y 5 en las que la evolución con el tiempo fue claramente peor.

Los resultados de nuestra serie coinciden con algunos de los ya previamente mencionados y añaden, a nuestro entender, algunos aspectos interesantes. De una forma global no obtuvimos mejoría de la cifosis en el postoperatorio inmediato. Sin embargo, se evidenció una clara tendencia con el tiempo a mejorar, alcanzándose valores por encima de lo conseguido en el postoperatorio tras un seguimiento medio de 72 meses. Este hecho no lo hemos encontrado recogido en ninguna de las series revisadas. En consonancia con la experiencia de los autores mencionados anteriormente, en nuestros enfermos se consiguió mantener la lordosis lumbar dentro de límites normales a largo plazo. Un hallazgo común a todas las revisiones sobre el tema es la clara mejoría de los enfermos con hipocifosis torácica preoperatoria. Nosotros también hemos constatado este hecho tanto en las curvas tipos 3 y 4, con valores previos a la cirugía más bajos, como cuando realizamos un análisis selectivo de todos los enfermos con esta peculiaridad. Además a esto hemos de añadir que cuando existía una hiper cifosis, la ICD también fue capaz de descenderla a valores fisiológicos. En lo que respecta a la curva lumbar hemos de destacar que la ICD consiguió mantener la lordosis en límites de normalidad, salvo cuando existía una hipolordosis previa muy importante.

En conclusión, en nuestra experiencia la ICD ofrece un efecto beneficioso sobre el plano sagital en los enfermos que más lo necesitan, es decir, aquellos que presentan una hipocifosis torácica importante. Con ella conseguimos, en la mayoría de los casos, una lordosis lumbar fisiológica y, lo que es más importante, existe una clara tendencia a una mejoría parcial con el tiempo por encima de lo que cabría esperar tras la cirugía.

### Bibliografía

1. Bridwell KH, Betz R, Capelli AM, Huss G, Harvey C. Sagittal plane analysis in idiopathic scoliosis patients treated with Cotrel-Dubousset instrumentation. *Spine* 1990;15:921-6.
2. Bridwell KH. Spine update. Surgical treatment of adolescent idiopathic scoliosis: the basics and the controversies. *Spine* 1994;19:1095-100.
3. Lovailo JL, Banta JV, Renshaw JS. Adolescent idiopathic scoliosis treated by Harrington rod distraction and fusion. *J Bone Joint Surg* 1986;68A:1126-32.
4. Cotrel Y, Dubousset J, Guillaumat M. New universal instrumentation in spinal surgery. *Clin Orthop* 1988;227:10-23.
5. Weinstein SL. Advances in the diagnosis and management of adolescent idiopathic scoliosis. *J Pediatr Orthop* 1994;14:561-2.
6. Lenke LG, Bridwell KH, Baldus C, Blanke K, Schoenecker PL. Cotrel-Dubousset instrumentation for adolescent idiopathic scoliosis. *J Bone Joint Surg* 1992;74A:1056-67.
7. Puno RM, Grossfeld SL, Johnson JR, Holt RT. Cotrel-Dubousset instrumentation in idiopathic scoliosis. *Spine* 1992;17:S259-262.
8. Richards BS, Birch JG, Herring JA, Johnston CE, Roach JW. Frontal plane and sagittal plane balance following Cotrel-Dubousset instrumentation for idiopathic scoliosis. *Spine* 1989;14:733-7.
9. Halm H, Castro HM, Jerosch J, Winkelmann W. Sagittal plane correction in «King-classified» idiopathic scoliosis patients treated with Cotrel-Dubousset instrumentation. *Acta Orthop Belg* 1995;61:294-301.
10. King HA, Moe JH, Bradford DS, Winter RB. The selection of fusion levels in thoracic idiopathic scoliosis. *J Bone Joint Surg* 1983;65A:1302-13.
11. Michel CR, Lalain JJ. Late results of Harrington's operation. Long term evolution of the lumbar spine below the fused segments. *Spine* 1985;10:414-9.
12. Escriba Roca I, Pérez Millán I, Bas Conesa JL, Pina Medina A, Bas Hermida T. Tratamiento de la escoliosis idiopática del adolescente con instrumentación CD. A propósito de 50 casos. *Rev Ortop Traum* 1991;35IB:237-44.