

# Tratamiento del compromiso femoropatelar mediante la transposición de la tuberosidad tibial anterior según la técnica de Maquet II

J. M. GÓMEZ CANEDO, M. L. MARIÑO RODRÍGUEZ, S. BESADA GESTO,  
D. RUEDA CRESPO y J. R. TRONCOSO DURÁN

*Servicio de Traumatología y Cirugía Ortopédica. Policlínico de Vigo, S. A. (POVISA). Vigo.*

**Resumen.**—Se presentan 50 rodillas en un total de 40 pacientes intervenidos entre los años 1983 y 1990 con la técnica de Maquet II por presentar compromiso femoropatelar. El objetivo de este trabajo ha sido la valoración de la evolución de los resultados a lo largo del tiempo. La edad media de los pacientes ha sido de 48 años, con un seguimiento medio de 8 años y 4 meses. La patología femoropatelar se ha dividido en 2 grupos: artrosis y condromalacia avanzada. El injerto óseo utilizado ha sido autólogo en el 30% de los casos y heterólogo de banco en los restantes, con un adelantamiento medio de la tuberosidad tibial anterior (TTA) de 11 mm. La valoración de resultados se realizó teniendo en cuenta parámetros clínicos y radiográficos, realizando una primera valoración en junio de 1992 y otra en marzo de 1996. Los resultados globales han sido de un 68% de resultados muy buenos y buenos, 22% regulares y 10% malos, apreciándose un escaso deterioro de los mismos entre las 2 revisiones. Se concluye que la técnica es válida para este tipo de patología, siendo suficiente el adelantamiento de la TTA de 10 mm.

## TREATMENT OF THE PATELLOFEMORAL PATHOLOGY WITH TRANSPOSITION OF THE ANTERIOR TIBIAL TUBEROSITY USING MAQUET II PROCEDURE

**Summary.**—We present 50 knees in 40 patients who were operated between 1983 and 1990 with Maquet II procedure because of patellofemoral pathology. The purpose of this work was the long-term evaluation of results. The average age of the patients was 48 years with a mean follow-up of 8 years and 4 months. The patellofemoral pathology was divided in 2 groups: osteoarthritis and advanced chondromalacia. The bone graft employed was autologous graft in 30% cases and heterologous graft in the others, with an average anterior displacement of the anterior tibial tuberosity of 11 mm. The evaluation of the results was done based on clinical and radiographical parameters. The final outcome was found to be 68% of very good and good results, 22% fair and 10% bad results. A slight impairment was observed along the period of study. The conclusion is that this procedure is valid for this pathology, being enough an anterior displacement of the tibial tuberosity of 10 mm.

## INTRODUCCIÓN

Múltiples han sido las publicaciones sobre la biomecánica, patología y tratamiento del compromiso femoropatelar (1-4).

El adelantamiento de la tuberosidad tibial anterior (TTA), con la interposición de un bloqueo óseo

descrito por Maquet (1) en 1976, es una técnica clásica, aunque discutida, para resolver este tipo de patología que va desde la llamada condromalacia rotuliana hasta la artrosis femororrotuliana objetivable radiográficamente (5). Su objetivo es disminuir las presiones ejercidas sobre la cara posterior de la rótula aumentando el ángulo posterior formado entre el tendón del cuádriceps y el tendón rotuliano (6, 7), con la consecuente reducción de las fuerzas y alteración del área de contacto en dicha articulación, parámetros que al mismo tiempo varían en función del grado de adelantamiento (7).

### Correspondencia:

Dr. JUAN MANUEL GÓMEZ CANEDO  
Tarragona, 39, 2.º D  
36211 Vigo (Pontevedra)

Con nuestra serie tratamos de aportar los resultados a largo plazo utilizando la técnica de Maquet II con una revisión intermedia (medio plazo), lo cual nos permite valorar su evolución en el tiempo.

## MATERIAL Y MÉTODOS

Se han revisado 50 rodillas en un total de 40 pacientes intervenidos en nuestro Servicio entre los años 1983 y 1990 por presentar patología femoropatelar. La distribución en función del sexo ha sido de un 63% masculino y un 37% femenino, con una edad media a la intervención de 48 años, estando comprendidas dichas edades entre los 24 y 74 años (X condromalacia = 37 años; X artrosis = 54 años). La rodilla afecta ha sido la derecha en 18 casos, la izquierda en 12 y bilateral en 10 ocasiones. El seguimiento medio ha sido de 8 años y 4 meses (6 a 13 años).

En cuanto al tipo de patología femoropatelar, la hemos dividido en 2 grupos: artrosis (33 casos, 66%) y condromalacia avanzada (17 casos, 34%).

Se observó la presencia de un desequilibrio-subluxación asociado en un 59% de los casos de condromalacia y en un 30% de los casos de artrosis. En 1 caso la artrosis fue postfractura de patela.

### Técnica quirúrgica

Seguimos la técnica de Maquet II practicando una osteotomía de la TTA interponiendo un taco de injerto óseo autólogo en el 30% de los casos y heterólogo de banco en el 70% restante. La osteosíntesis del injerto se realizó en el 40% de los casos (1 ó 2 tornillos de esponjosa), no realizándose la misma en aquellos casos que presentaban una buena estabilidad del injerto en el acto quirúrgico debido a que se practicó una osteotomía más amplia con osteoclasia de la TTA y el borde anterior de la tibia (Fig. 1). Se practicó liberación del alerón rotuliano externo en 19 casos y de ambos en los 31 restantes (artrosis: 12 externos y 21 ambos; condromalacia: 7 externos y 10 ambos).

En ningún caso de la serie se asoció esta técnica a osteotomía para alinear el eje femorotibial.

El adelantamiento medio de la inserción del tendón rotuliano ha sido de 11 mm (8 a 15 mm).

### Valoración de resultados

Se han tenido en cuenta parámetros clínicos (dolor, movilidad, estabilidad y signo del cepillo) y radiográficos (valoración del centraje y estado de la interlínea articular en la proyección axial y lateral).

Dicha valoración de resultados se realizó en 2 ocasiones: la primera, en junio de 1992, y la segunda, en marzo de 1996, siendo el mismo explorador en ambas.

Se ha considerado como resultado:

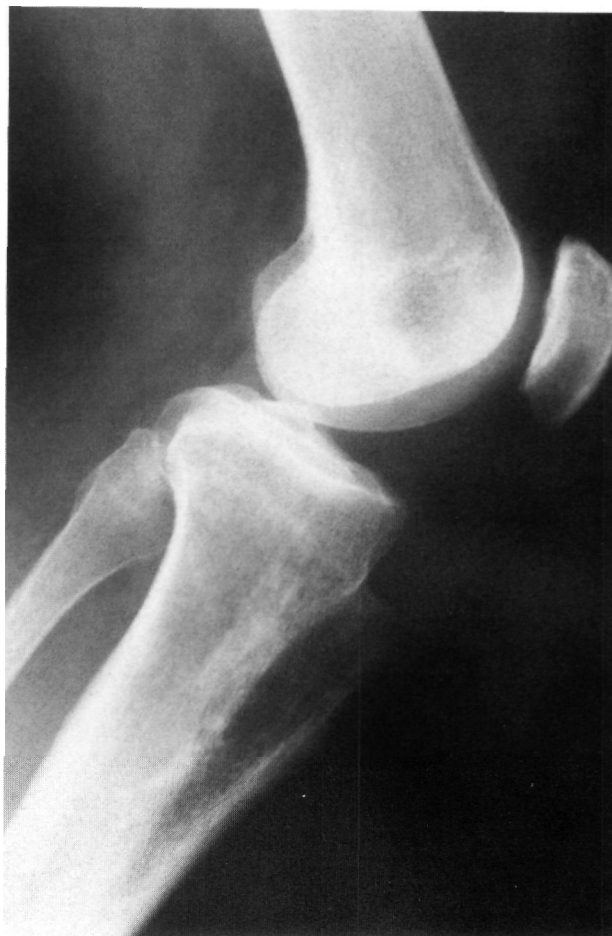

Figura 1. Osteotomía amplia de la TTA.

— *Muy bueno*. Ausencia de dolor, rodilla estable al subir y bajar escaleras. Movilidad conservada o aumentada. Signo del cepillo negativo.

— *Bueno*. Desaparición del dolor a la marcha. Persistencia de pequeños dolores al subir y bajar escaleras. Buena estabilidad. Movilidad conservada. Signo del cepillo (+).

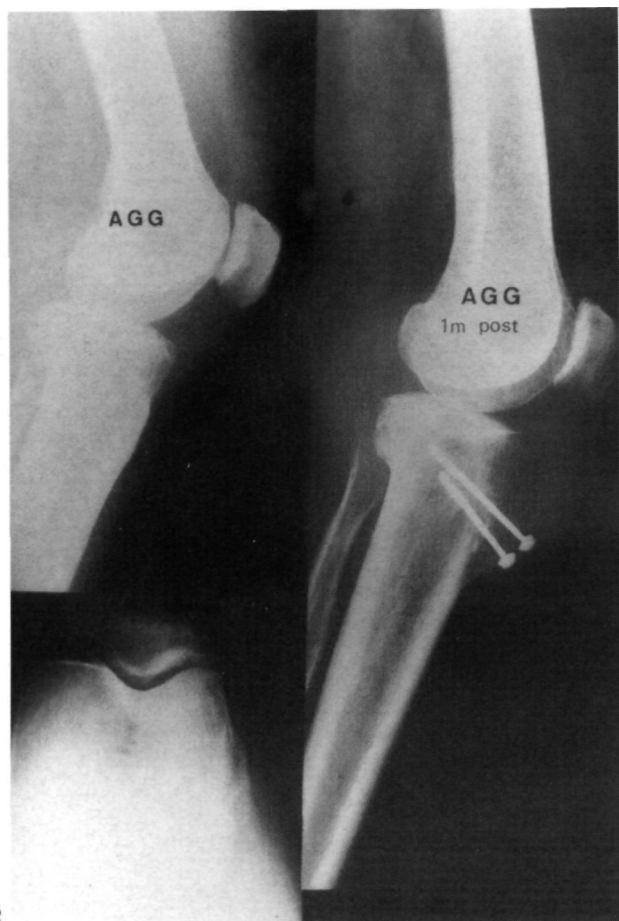
— *Regular*. Mejoría moderada del dolor. Movilidad incompleta. Signo del cepillo (++).

— *Malo*. Ninguna mejoría. Signo del cepillo (+++).

Hemos considerado un resultado como bueno cuando a pesar de existir un ligero dolor ocasional a la deambulación se aprecia una mejoría notable con respecto al estado preoperatorio.

Tabla I

	Primera revisión	Segunda revisión
Muy bueno	16 (32%)	16 (32%)
Bueno	19 (38%)	18 (36%)
Regular	12 (24%)	11 (22%)
Malo	3 (6%)	5 (10%)



2

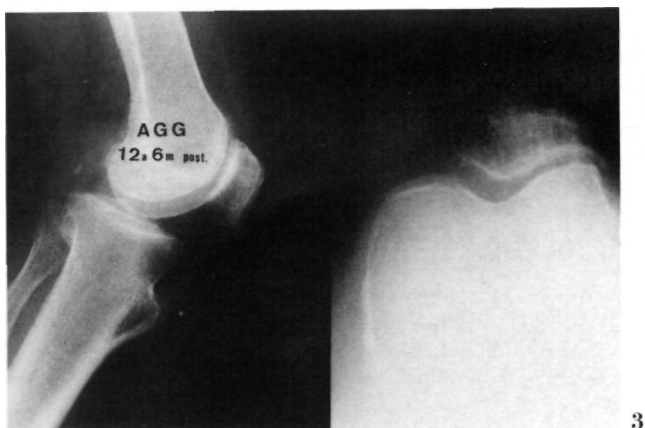
## RESULTADOS

— *Radiográficos.* No existió una mejoría significativa en cuanto al centraje y estado de la interlínea articular.

— *Clínicos.* En cuanto a los resultados globales (artrosis y condromalacia) la tabla I muestra que un 68% de los casos obtuvieron un valor final de muy bueno o bueno (Figs. 2 y 3), existiendo una variación mínima en relación con los resultados de la valoración anterior (4 años antes). No empeoraron en estos últimos 4 años un 80% de las rodillas revisadas. La valoración de los resultados por entidades clínicas reflejó que en los casos de condromalacia rotuliana (tabla II) tan sólo existía 1 caso de empeoramiento y varios de mejoría a lo largo del tiempo, siendo los resultados finales francamente buenos.

La tabla III muestra que los casos de artrosis femoropatelar han sufrido un empeoramiento discreto a lo largo del tiempo en un total de 9 rodillas.

El arco de movilidad de las rodillas en la última revisión tuvo un valor medio de 114° (95



3

**Figuras 2 y 3.** Caso de artrosis femoropatelar. Resultado bueno.

a 130), siendo éste muy aproximado al de la revisión anterior (118°).

Se presentaron 5 complicaciones: 2 casos de fractura de la TTA, 1 de infecciones superficial, 1 de necrosis cutánea y 1 de reabsorción del injerto óseo (de banco) asociado a fractura de TTA (Fig. 4).

## DISCUSIÓN

Sabido es que la patología femoropatelar puede presentarse sola o asociada a procesos degenerativos femorotibiales (8, 9) con o sin alteración de dicho eje. En nuestra serie no hemos incluido los casos en que la técnica de Maquet II se asoció a osteotomía para variar el eje femorotibial para intentar valorar más objetivamente los resultados de esta técnica.

La indicación quirúrgica se realizó en aquellos pacientes en los que había fracasado el tratamiento médico y fisioterápico, existiendo un cuadro clínico florido y un grado importante de incapacidad.

No hemos encontrado diferencias en cuanto a la incorporación del injerto óseo, bien tuviese una procedencia autóloga o heteróloga de banco, existiendo 1 caso de reabsorción del injerto de hueso de banco que fue posteriormente intervenido para

**Tabla II**

	Primera revisión	Segunda revisión
Muy bueno	9 (53,0%)	12 (70,5%)
Bueno	5 (29,5%)	3 (18,0%)
Regular	3 (17,5%)	2 (11,5%)
Malo	0 (0%)	0 (0%)

Tabla III

	Primera revisión	Segunda revisión
Muy bueno	6 (18,0%)	5 (15,0%)
Bueno	14 (42,5%)	13 (39,5%)
Regular	10 (30,5%)	10 (30,5%)
Malo	3 (9,0%)	5 (15,0%)

implantar injerto autólogo, siendo su evolución favorable. Los resultados clínicos no muestran diferencias entre el grupo al que se le aportó injerto autólogo en relación con el grupo en que se aportó injerto alógeno de banco, dato que coincide con el estudio del grupo de trabajo de Del Valle (10) y el de Viladot (11). La osteosíntesis del injerto se realizó en un 40% de los casos, no existiendo en el porcentaje restante migración alguna del mismo probablemente debido a la exigencia de estabilidad fijada para la no osteosíntesis, aunque existen autores que la realizan sistemáticamente (6). Al igual que el estudio de Viladot (11), no hemos encontrado diferencias esenciales en los resultados finales teniendo en cuenta la realización o no de osteosíntesis.

En nuestra serie no hemos encontrado que la cuantía del adelantamiento del tendón rotuliano (media: 11 mm) influya de forma decisiva en el resultado final, coincidiendo en este punto con otros autores (6), pensando que el adelantamiento de 1 cm es suficiente para que la técnica sea efectiva, valor que se aproxima a las recomendaciones de autores como Campos (6) que recomienda un adelantamiento mínimo de 1 cm, o Ferguson (12) que propone 1,25 cm, y discordando con las recomendaciones del propio Maquet (1) que aconsejaba un adelantamiento mínimo de 2 cm. Estos resultados obtenidos con este valor medio de adelantamiento en nuestra serie encuentra su justificación biomecánica en los estudios realizados por Nobuya y Nakamura (7) sobre rodillas de cadáveres, donde se concluye que el adelantamiento recomendado para disminuir las fuerzas de dicha articulación sin variar de forma importante el área de contacto es de aproximadamente 1 cm. Este menor adelantamiento de la TTA disminuye el riesgo de necrosis cutáneas a dicho nivel y proporciona un mejor resultado estético.

Pensamos que tanto el hecho de tener un seguimiento medio de 8 años y 4 meses como el de tener una valoración de resultados a medio plazo y otra a largo plazo nos dan una mayor visión de la evolución en el tiempo de estas rodillas intervenidas según la técnica de Maquet II.

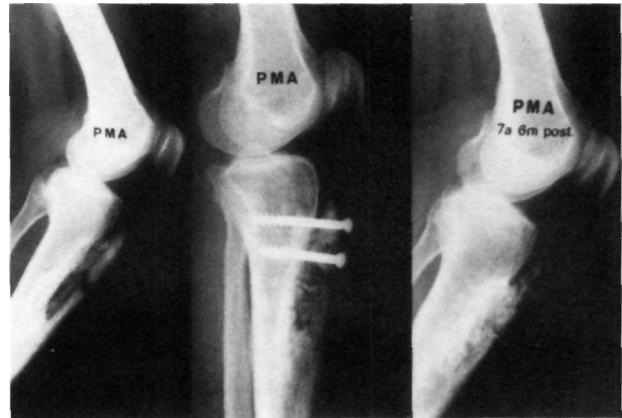


Figura 4. Fractura de TTA y reabsorción de hueso de banco. Reintervención con osteosíntesis y hueso autólogo.

Como se ha expuesto anteriormente, los resultados globales finales son francamente satisfactorios a largo plazo (68% de resultados muy buenos-buenos), manteniéndose éstos en un 80% de las rodillas a lo largo de los últimos 4 años. Guillamon (13) obtiene un 75% de resultados muy buenos-buenos en una serie publicada con esta técnica y un seguimiento medio inferior a la nuestra. Gracia Rodríguez (14) obtiene un 65% de resultados buenos en una serie de pacientes con artrosis femoropatelar tratados con la técnica de Maquet y la de Postel (15), siendo de un 54,5% en el subgrupo de la artrosis en nuestra serie. Si se analizan nuestros resultados en función de la entidad clínica se observa un mejor resultado en los casos de condromalacia, si bien es cierto que el estado de deterioro del cartílago en esta fase es menor que en la de artrosis (5, 16). En cuanto al deterioro del efecto de la intervención a largo plazo existen estudios en la literatura que lo confirman y otros que no comparten este punto (17).

En los casos de artrosis femoropatelar muy avanzada pensamos que la prótesis femoropatelar es la indicación más acertada, debiendo ser la pateleotomía el último recurso, como aconsejan otros autores (14), aunque existen series publicadas con resultados satisfactorios empleando esta técnica en pacientes cercanos a la ancianidad (18-22).

De las 10 rodillas que empeoraron en la última revisión con respecto a la primera, el único caso de condromalacia rotuliana podría tener justificación de su deterioro clínico por el hecho de presentar una condromalacia grado III del cóndilo femoral interno, constatado por una artroscopia realizada recientemente. De las 9 rodillas afectadas de artrosis femoropatelar que empeoraron, se pudo apreciar en la última revisión un aumento generalizado

de la artrosis en dicha rodilla en 5 casos y un aumento de la misma a nivel femoropatelar en 1.

Los resultados radiográficos en el conjunto de nuestra serie no muestran una mejoría significativa en cuanto al centraje y estado de la interlínea articular.

En conclusión, el procedimiento nos parece válido para este tipo de patología, ya que se aprecia

un deterioro mínimo de los resultados globales a largo plazo, siendo algo más significativo en el grupo de la artrosis femoropatelar. No hemos encontrado relación entre el grado de adelantamiento de la inserción del tendón rotuliano y los resultados finales, pensando que el adelantamiento de aproximadamente 1 cm es suficiente. En nuestra serie no hemos encontrado una clara correlación clínico-radiológica.

### Bibliografía

1. Maquet P. Advancement of the tibial tuberosity. *Clin Orthop* 1976;115:225-30.
2. Maquet P. Biomécanique de l'articulation patello-fémorale. *Acta Orthop Belg* 1978;44:41-4.
3. Maquet P. Mechanics and osteoarthritis of the patellofemoral joint. *Clin Orthop* 1979;144:70-3.
4. Vilanova Vázquez JL, Pérez Trigueros A. Condromalacia rotuliana. *Rev Ortop Traum* 1978;22IB:41-6.
5. Ippolito E, Mariani PP. Aspectos ultraestructurales y bioquímicos de los estados preartrósicos y artrósicos de la rótula. *Rev Ortop Traum* 1978;22IB:11-26.
6. Campos Ródenas S, García Abad JJ, Jover Carrillo A, Gimeno Abad JJ. El tratamiento de la artrosis femoropatelar por la transposición anterior de la tuberosidad tibial según Maquet. *Rev Ortop Traum* 1985;29IB:241-5.
7. Nakarmira N, Malcolm E, Bahaa BS. Advancement of the tibial tuberosity. *J Bone Joint Surg* 1985;67B:255-60.
8. Carrillo JP, Rodríguez Altonaga JR. Tratamiento quirúrgico de la artrosis de rodilla. *Rev Ortop Traum* 1977;21IB:115-20.
9. Fernández Sabaté A, Marín M, Vilarrubias JM. Tratamiento de la gonartrosis con osteotomía de penetración y fijación con grapas. *Rev Ortop Traum* 1980;24IB:13-26.
10. Del Valle M, Segur JM, Castillo F, García S, Combaba A. El adelantamiento de la tuberosidad tibial anterior con aporte de aloinjerto óseo. Libro de resúmenes. XXIX Congreso SECOT Granada, 6-10 octubre 1992:89.
11. Viladot Perice A, Rochera Vilaseca R, Riera Albo J. Consideraciones sobre la artrosis femoropatelar. Nuestra experiencia en su tratamiento mediante la operación de Maquet. *Rev Ortop Traum* 1986;30IB:337-48.
12. Ferguson AB Jr, Brown TD, Freddie HF, Rutkowski R. Relief of patellofemoral contact stresses by anterior displacement of the tibial tubercle. *J Bone Joint Surg* 1979;61A:159-66.
13. Guillaumon JL, Lord G, Marotte JH, Blanchard JP. Traitement de l'arthrose fémoro-patellaire par la transposition antérieure de la tubérosité tibiale (selon Maquet). *Rev Chir Orthop* 1977;63:545-62.
14. Gracia Rodríguez I. Síndrome doloroso femoropatelar: resultados del tratamiento quirúrgico. *Rev Ortop Traum* 1995;39:284-9.
15. Postel M, Aucouturier P, Courpied JP. Transposition de la tubérosité tibiale et patellectomie partielle externe dans les arthroses fémoro-rotuliennes. *Rev Chir Orthop* 1980;66:263-4.
16. Ficat P. Les desequilibrios rotuliens. De l'hyperpression a l'arthrose. París: Ed. Masson; 1973.
17. Radin EL, Pan HQ. Long-term follow-up study on the Maquet procedure with special reference to the causes of failure. *Clin Orthop* 1993;290:253-8.
18. Ackroid CE, Polyzoides J. Patellectomy for osteoarthritis. *J Bone Joint Surg* 1978;60B:353-7.
19. Debeyre J. Pathologie dégenerative de l'articulation fémoropatellaire: patellectomies. *Rev Chir Orthop* 1974;60:357-62.
20. Fernández Sabaté A, Portabella Blavia F, Coscujuela Maña A, Vila Ferrer R. Cirugía de los síndromes dolorosos y degenerativos femoropatelares. Estudio de 81 intervenciones. *Rev Ortop Traum* 1987;31IB:555-62.
21. Jackson RW. The surgery of chondromalacia patellae. *J Bone Joint Surg* 1978;60B:287.
22. Valenti JR, Calvo Rodríguez R. Valoración a largo plazo de las patelectomías en artrosis femoropatelares. *Rev Ortop Traum* 1992;36IB:155-8.