

Esclerosis múltiple como primera manifestacion en el territorio oral y facial: Presentación de cuatro casos

Lola Gallud ¹, José V. Bagan ², Angeles Cervelló ³, Yolanda Jiménez ⁴, Rafael Poveda ⁵, Carmen Gavalda ⁶

- (1) Médico Estomatólogo colaboradora en el Servicio de Estomatología del Hospital General Universitario de Valencia
 (2) Catedrático de Medicina Bucal Universidad de Valencia. Jefe del Servicio de Estomatología del Hospital General Universitario de Valencia
 (3) Jefe Clínico del Servicio de Neurología del Hospital General Universitario de Valencia
 (4) Profesora Asociada de Medicina Bucal Universidad de Valencia. Médico Adjunto del Servicio de Estomatología del Hospital General Universitario de Valencia
 (5) Médico Adjunto del Servicio de Estomatología del Hospital General Universitario de Valencia
 (6) Profesora asociada de Medicina Bucal Universidad de Valencia

Correspondencia:

Dra. Lola Gallud Romero

E-mail: gallud_lola@ono.com

Recibido: 5-03-2005

Aceptado: 20-12-2005

Gallud L, Bagan JV, Cervelló A, Jiménez Y, Poveda R, Gavalda C. Multiple sclerosis as first manifestation in oral and facial area: Presentation of four cases. *Med Oral Patol Oral Cir Bucal* 2006;11:E141-5.

© Medicina Oral S. L. C.I.F. B 96689336 - ISSN 1698-6946

Indexed in:

-Index Medicus / MEDLINE / PubMed
 -EMBASE, Excerpta Medica
 -Índice Médico Español
 -IBECS

RESUMEN

La esclerosis múltiple (EM) es una enfermedad inflamatoria crónica del sistema nervioso central de etiología no conocida caracterizada por la aparición de sintomatología neurológica diversa en forma de brotes o de deterioro progresivo y de lesiones en cualquier localización de la sustancia blanca cerebral que pueden dejar como secuelas la desmielinización definitiva de la zona.

Esta enfermedad afecta a gente joven siendo más frecuente su aparición entre los 20 y 40 años, en climas templados y fríos y con una relación hombre-mujer de 0,46 / 0,67.

La importancia de esta enfermedad radica en que es la primera causa de invalidez permanente en adultos jóvenes.

Presentamos 4 casos de EM cuyo síntoma de inicio de la enfermedad fue la aparición de parestesias en el territorio maxilo-facial afectando a una o más ramas del trigémino y de tiempo de evolución que oscilaba entre 15 días y un año.

Todos los pacientes fueron diagnosticados clínicamente siendo confirmado el diagnóstico, tanto con la resonancia magnética como con el estudio del líquido cefalorraquídeo (LC) y los potenciales evocados (PE).

Las manifestaciones en el territorio oral y facial fueron la primera manifestación de la enfermedad en todos los casos.

Palabras clave: Parestesia facial, esclerosis múltiple.

ABSTRACT

Multiple sclerosis (MS) is a chronic inflammatory disease of the central nervous system, whose etiology is unknown, and which is characteristic by the appearance of a diverse neurological symptomatology consisting of outbreaks or gradual deterioration and lesions in any location of the brain's white matter which may provoke the after-effect of a definitive demyelination of the area.

The disease affects young people, with its appearance being most frequent between 20 and 40 years of age, in temperate and cold climates, and with a man-woman rate of 0.46 / 0.67.

The magnitude of this disease lies in the fact that it is the primary cause for permanent disablement among young adults.

We are presenting 4 cases of MS whose initial symptom of the disease was the appearance of paraesthesia in the maxillofacial area, affecting one or more ramifications of the trigeminal nerve, and a progression time varying from 15 days to one year.

All the patients were clinically diagnosed, with their diagnostics being confirmed both with magnetic resonance imaging as well as through the study of their cerebrospinal fluid (CSF) and the Evoked potentials (EPs). Manifestations in the oral and facial area were the first manifestation of the disease in all cases.

Key words: *Facial Paraesthesia, Multiple Sclerosis.*

INTRODUCCION

La Esclerosis múltiple (EM) es una enfermedad inflamatoria crónica del sistema nervioso central (SNC) de etiología no conocida y de posible origen multifactorial, se piensa que la predisposición genética unida a factores autoinmunes y factores ambientales pueden desencadenar la enfermedad. (1,2)

La EM es una enfermedad que afecta a gente joven, la edad de aparición más frecuente es de 20 a 40 años, con un intervalo de 10 a 60 años. Afecta más a mujeres que a hombres en una proporción de 0,67 /0,46 y se da en climas fríos y cálidos. En la distribución mundial de esta enfermedad España se encuentra entre los países con alta incidencia y prevalencia con un rango, según los diferentes estudios, entre 15-25 enfermos cada 100.000 habitantes. (3,4)

La EM es una compleja alteración clínica que presenta una gran diversidad de sintomatología como consecuencia de la desmielinización del SNC y posterior reconducción enlentecida o bloqueada a nivel de los axones; también pueden darse impulsos ectópicos que darán signos positivos (paroxismos, convulsiones). La combinación de estos signos negativos y positivos son la base de su gran variabilidad y florida sintomatología clínica. (5,6)

Por su curso a brotes o en forma de deterioro progresivo y con el fin de poder valorar su severidad clínica se ha clasificado internacionalmente la EM en 4 subtipos.-

1. -Recidivante – remitente (RR). 2- Progresiva-recidivante (PR). 3. - Secundaria-Progresiva (SP) .4. - Primaria-Progresiva (PP).

La forma mas frecuente de presentación de la EM es la RR en un 85% de los casos, este subtipo clínico se caracteriza por la aparición de brotes, que se resuelven con o sin secuelas, intercalados por periodos de estabilidad clínica. Estos enfermos pueden permanecer 10 –15 años mas o menos estables antes de evolucionar hacia SP, siendo la progresión de la enfermedad en esta forma clínica lenta. Al contrario, en un 15% de casos la enfermedad desde un principio tiene una evolución progresiva (PR) o aguda (PP), en estos casos la enfermedad no evoluciona a brotes, desde un principio existen recidivas agudas con estabilizaciones ocasionales y mejorías cada vez menores, progresando hacia las discapacidades rápidamente, teniendo por lo tanto peor pronostico. (1,5)

Clínicamente la EM suele debutar con una serie de síntomas de déficit neurológico que se instalan en minutos u horas y frecuentemente progresan en los días posteriores, siendo los más frecuentes: déficits visuales y oculomotores (49 %) - neuritis óptica, diplopia, oftalmo-paresia-internuclear anterior. Paresias (43%) manifestadas como

parálisis parciales o incompletas, debilidad motora, pérdida de destreza en manos, etc. Parestesias (41%) es decir, alteraciones de la sensibilidad, como adormecimiento de brazos, piernas, cara, etc. Signos de incoordinación motora (23%), o espasmos tónicos. Disfunción genito-urinaria(10%) urgencia miccional, aumento de la frecuencia, incontinencia y retención episódica de la orina. Signos de afectación cerebral (4%) como ataxia y disartia paroxísticas o temblor de miembros superiores. (5,6)

Una vez instaurada la enfermedad estos signos de déficit neurológico suelen ir asociados a alteraciones paroxísticas, como espasmos tónicos y movimientos involuntarios, nistagmus, neuralgia del trigémino, disartia episódica, ataxia, episodios de prurito intenso, etc que duran minutos o incluso segundos y que nos hacen catalogar al paciente de ansioso incluso de histérico. (1,5-7)

La EM es una enfermedad de difícil diagnóstico dada su gran variabilidad en formas de presentación y de sintomatología, por lo que el avance en las técnicas de diagnóstico por imagen ha sido decisiva a la hora de su diagnóstico de certeza. El diagnóstico de la EM sigue siendo eminentemente clínico, aunque los estudios craneales y espinales mediante resonancia magnética (RM), los potenciales evocados y el examen de liquido cefalorraquídeo (LCR) son las exploraciones diagnosticas principales para la confirmación de los datos clínicos. (1,7,8)

Actualmente los criterios que se siguen para el diagnóstico definitivo de la EM se basan en la confirmación de su evolución en el tiempo y en el espacio, de los síntomas y signos de esta enfermedad. Estos criterios fueron desarrollados por un comité de neurólogos y publicados en el 2001 por McDonald y cols (9) apoyándose en los criterios de diagnóstico de EM en resonancia magnética. (1,8-10)

La evolución y el pronostico de la EM no es predecible, pero existen ciertos criterios que nos pueden orientar hacia un peor pronóstico, estos son la edad avanzada en el inicio de la enfermedad, el ser varón, la clínica inicial cerebelosa o motora, el número de brotes en los dos primeros años, intervalo de tiempo corto entre ellos o la historia familiar.(11). El tratamiento de la EM tiene tres objetivos: Acortar la duración del brote, alterar la evolución natural de la enfermedad o ser sólo sintomático.

El tratamiento de los brotes tiene por objetivo reducir la duración de las recidivas, mejorar los síntomas y evitar las complicaciones, se utilizan los corticoides, bien por vía oral o pulsos de metil-prednisolona 1000mg IV / dia.

El tratamiento inmuno-modulador tiene como fin evitar el avance de la enfermedad, es diferente según las diferentes formas evolutivas de la EM, siendo el betaferón el mas

efectivo en las formas RR y el tratamiento sintomático tiene como objetivo mejorar la calidad de vida de estos pacientes jóvenes disminuyendo su sintomatología e intentando minimizar las discapacidades. (1,12,13).

CASOS CLINICOS

El motivo de este trabajo es la presentación de 4 casos clínicos de EM cuya primera manifestación fue en el territorio maxilofacial.

Los datos clínicos de los cuatro casos de EM que presentamos están expuestos en la tabla 1, habiendo sido visitados estos pacientes en los servicios de Estomatología y Neurología del Hospital General Universitario de Valencia durante el año 2004.

Fueron apareciendo múltiples manifestaciones neurológicas por lo cual fue necesario su ingreso hospitalario. Por el contrario, el comienzo de los otros tres casos fue mucho más insidioso, ya que tan sólo se manifestó la enfermedad con parestesias, lo cual hizo a estas pacientes retrasar su consulta. En el caso 4 la paciente refería disestesias, es decir, déficits sensoriales coincidiendo con dolores neurálgicos que aparecían y desaparecían espontáneamente, no remitiendo su sintomatología totalmente. En el transcurso del último año, la paciente ha desencadenado un brote agudo con sensación vertiginosa, inestabilidad para caminar, malestar general, náuseas y vómitos, por lo que necesitó su ingreso hospitalario.

Casos	1	2	3	4
Edad	44 años	46 años	54 años	27 años
Sexo	Varón	Mujer	Mujer	Mujer
Primera manifestación	Adormecimiento en el mentón y pérdida de sensibilidad hemifacies derecha	Hormigueos y adormecimiento hemifacies derecha	Perdida de sensibilidad. en zona malar izquierda	Disestesias en maxilar inferior izquierdo y superior derecho.
Localización	2ª y 3ª rama trigémino derecho	2ª y 3ª rama trigémino derecho	2ª rama trigémino izquierda	2ª y 3ª rama trigémino derecho e izquierdo.
Tiempo evolución	15 días	6 meses	1 año	1 año
Resonancia magnética	Imagen en pedúnculo cerebeloso	Imagen de desmielinización con captación periventriculares	Lesiones desmielinizantes en lóbulo frontal izquierdo y en menor grado derecho	Placas desmielinizantes en actividad en sustancia blanca periventricular derecha y pedúnculo cerebeloso.

Tabla 1. Resultados de las variables estudiadas en los cuatro casos clínicos.

Nuestros pacientes fueron 3 mujeres y un hombre de edades comprendidas entre 27 y 54 años y todos refirieron como primera sintomatología la aparición de hormigueos, adormecimiento, sensaciones raras en la cara que afectaban a una o más ramas del trigémino, siendo más frecuente la segunda y tercera rama, y que perduraban en el tiempo aunque cambiando de intensidad. Entre ellos el paciente varón (caso1) acudió al servicio cuando aparecieron los primeros síntomas, estaba desencadenando su primer brote.

En todos los casos, ante la sospecha clínica (fig. 1), se le realizaron como pruebas complementarias la RM (fig. 2) y el estudio de LCR así como los potenciales evocados visuales, auditivos y somatosensoriales, con el fin de confirmar la enfermedad. En todos ellos en la RM se observan las imágenes características de desmielinización en diferentes localizaciones de la sustancia blanca, siendo positivo el estudio del LCR en el caso 1 y 4 y los potenciales evocados positivos en el caso 4, cumpliendo todos ellos los criterios de diagnóstico de Mc Donalds y Cols (9).

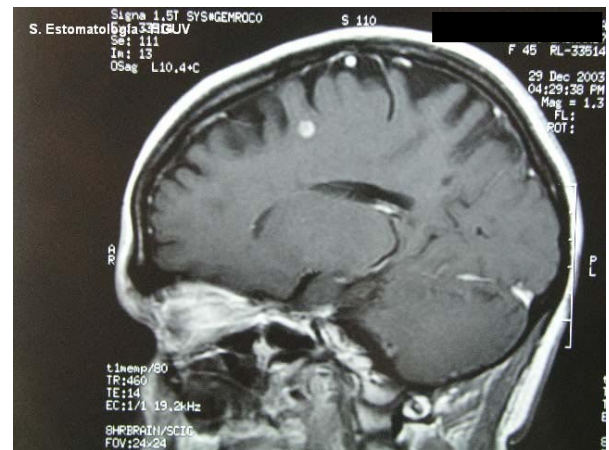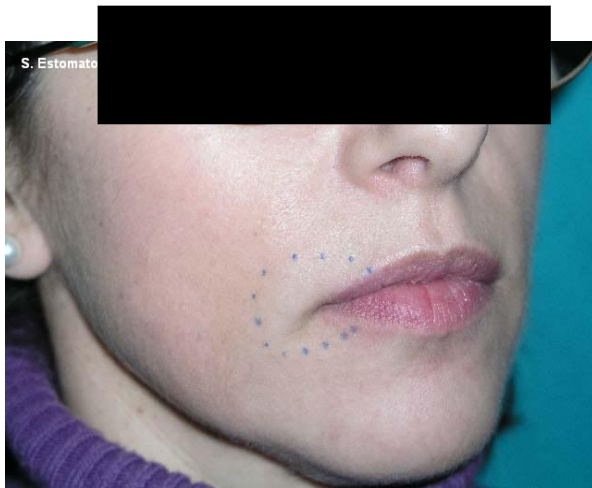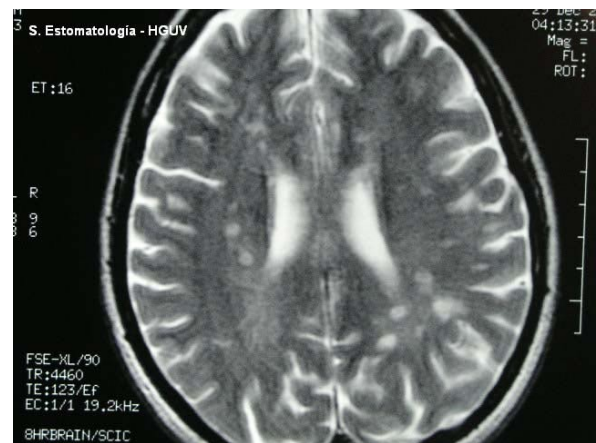


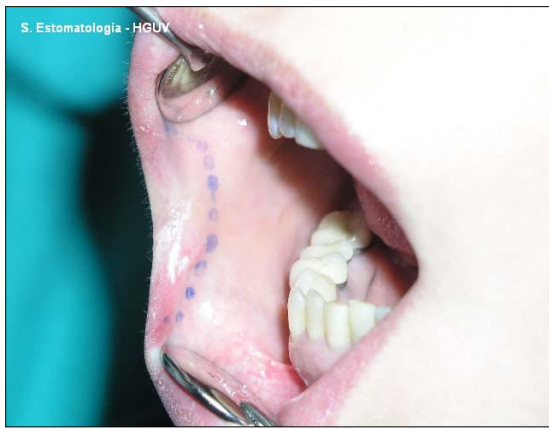Fig. 1. Exploración clínica del caso nº 2.-disestesia en comisura labial de 6 meses de evolución.

Fig. 2. RM del caso nº 2.- Imágenes desmielinizantes múltiples periventriculares.

DISCUSION

Como ya hemos dicho la EM es una enfermedad caracterizada por la aparición de múltiple sintomatología neurológica por lo cual la aparición de PARESTESIAS en el territorio oral y facial son un SINTOMA DE ALARMA que nos tiene que hacer sospechar de la existencia de un posible problema neurológico, lo que obligaría a enfocar nuestra actuación hacia su diagnóstico precoz, tras una completa exploración clínica encaminada a descartar cualquier patología iatrogenica, local o general que pudiera ser la responsable de la hipoestesia, por lo que debemos completar nuestro diagnóstico con la RM y la valoración por el servicio de neurología orientada a la confirmación de la EM.(1-5) Del diagnóstico precoz va a depender el pronóstico de esta enfermedad (11), pues como hemos dicho es un proceso inflamatorio que cuando se cronifica produce la desmielinización definitiva de la zona. Si se tratan en los primeros momentos del proceso cortando los brotes inflamatorios, estamos actuando sobre la progresión de la enfermedad, por lo cual mejoraremos en lo posible la calidad de vida de

estos pacientes (12-13). El diagnóstico no siempre es fácil, ya que se piensa en una EM cuando en un adulto joven aparece una neuritis óptica o una diplopia, pero es difícil imaginar que las parestesias faciales pueden llevar tras de si un proceso neurológico tan importante es más fácil etiquetar a estos pacientes de ansiosos, deprimidos o pensar en una patología de articulación temporo-mandibular, de contracturas musculares o incluso se les clasifica como algias faciales atípicas (2,14), por lo cual son pacientes que cuando nos llegan a la consulta ya han visitado otros profesionales y seguido diversos tratamientos que no fueron efectivos, esto nos debe hacer pensar que el tiempo de evolución es mayor del referido y que nuestro rápido diagnóstico va a mejorar en lo posible la calidad de vida de estos pacientes.

BIBLIOGRAFIA

1. Antigüedad A, Zarranz JJ, Mendibe MM. Enfermedades Desmielinizantes. En: Zarranz JJ, eds Neurología. España:Elsevier; 2003. p. 593-612.
2. Raymond D.Adams, Maurice Victor, eds. Principios de Neurología. Barcelona: Reverté S.A; 1988. p. 714-21.

3. Kurtzke John.F Epidemiología de la Esclerosis Múltiple. En Raine Cedric S,McFarland Henry F,Tourtellotte Wallace W,eds.Esclerosis Múltiple. Bases clínicas y patogénicas.Madrid:Edimsa; 2000. p. 91-131.
4. Mallada Frenchin J. Epidemiología descriptiva de la Esclerosis Múltiple en España. En: Fernandez O,Bello P, eds Cuadernos de Esclerosis Múltiple. Madrid: Alcora publicidad S.L.; 2004. p. 58-66.
5. Whitaker John N,Mitchell Galen W. Características clínicas de la Esclerosis Múltiple. En Raine Cedric S,McFarland Henry F,Tourtellotte Wallace W, eds.Esclerosis Múltiple. Bases clínicas y patogénicas.Madrid: Edimsa; 2000. p. 3-19.
6. Luchinetti Claudia F, Rodriguez Moses. Patogenia de la enfermedad inflamatoria desmielinizante. En Fernandez O,Bello P,eds Cuadernos de Esclerosis Múltiple. Madrid:Alcora publicidad S.L.; 2004. p. 131-54.
7. Duane E Haines ed.Principio de neurociencia.Madrid:Elsevier Science ; 2003. p. 101-3.
8. Poser Charles M,Brinar Vesna V.Criterios diagnosticos para la Esclerosis Múltiple.Una revisión histórica.En: Fernandez O, Bello P, eds. Cuadernos de Esclerosis Múltiple. Madrid: Alcora publicidad S.L.Editores; 2004. p. 217-46.
9. McDonald W, Compson A, Edan G,Hartung H, Lublin F, McFarland H,et al. Recommended Diagnostic Criteria for Multiple Sclerosis.;guidelines from the international panes on diagnosis of multiple sclerosis.Ann Neurol 2001;50:121-7.
10. Donald W Paty.Técnicas de Resonancia Magnética útiles en la Esclerosis Múltiple.En Fernandez O,Bello P,eds. Cuadernos de Esclerosis Múltiple. Madrid:Alcora publicidad S.L.; 2004. p. 395-412.
11. Arbizu Urdiain T, Martinez Yelamos S. Evolución y pronóstico de la Esclerosis Múltiple. En Fernandez O,Bello P, eds. Cuadernos de Esclerosis Múltiple. Madrid:Alcora publicidad S.L.; 2004. p. 247-54.
12. Gonsette Richard E.Tratamiento precoz de la progresión en la Esclerosis Múltiple. En: Fernandez O,Bello P, eds. Cuadernos de Esclerosis Múltiple. Madrid: Alcora publicidad S.L.; 2004.p. 471-87.
13. Donald E,Goodkin. Esclerosis Múltiple terapias actuales modificadoras de la enfermedad.En Raine Cedric S,McFarland Henry F,Tourtellotte Wallace W, eds.Esclerosis Múltiple. Bases clínicas y patogénicas.Madrid: Edimsa; 2000. p. 307-20.
14. Chemaly D, Lefrancois A,Perruse R. Oral and maxillofacial manifestations of multiple sclerosis. J Can Dent Assoc 2000;6611:600-5.