

Transmigración del canino inferior incluido. Presentación de un caso y revisión de la literatura

Daniel Torres Lagares ¹, Rafael Flores Ruiz ², Pedro Infante Cossío ³, Manuel García Calderón ³, José Luis Gutiérrez Pérez ⁴

(1) Profesor Ayudante de Cirugía Bucal. Profesor del Master de Cirugía Bucal

(2) Alumno del Master de Cirugía Bucal

(3) Profesor Asociado de Cirugía Bucal. Profesor del Master de Cirugía Bucal

(4) Profesor Titular Vinculado de Cirugía Bucal. Director del Master de Cirugía Bucal. Equipo Docente de Cirugía Bucal. Universidad de Sevilla

Correspondencia:

Dr. Daniel Torres Lagares

Cl Sta M^a Valverde 2 3^oC; 41008 Sevilla

E-mail: danieltl@us.es

Recibido: 1-05-2005

Aceptado: 16-11-2005

Indexed in:

-Index Medicus / MEDLINE / PubMed
-EMBASE, Excerpta Medica
-Índice Médico Español
-IBECS

Torres-Lagares D, Flores-Ruiz R, Infante-Cossío P, García-Calderón M, Gutiérrez-Pérez JL. Transmigration of impacted lower canine. Case report and review of literature. *Med Oral Patol Oral Cir Bucal* 2006;11: E171-4.

© Medicina Oral S. L. C.I.F. B 96689336 - ISSN 1698-6946

RESUMEN

La retención, es decir, la no erupción de un diente permanente más allá de un año después de la edad normal de erupción, es relativamente poco frecuente si exceptuamos el caso de los terceros molares y los caninos superiores. La transmigración se define como el fenómeno en el cual un diente incluido no erupcionado traspasa en más de la mitad de su longitud la línea media.

Exponemos el caso clínico de una paciente de 20 años de edad, que presentaba la transmigración del canino inferior izquierdo, con un patrón de migración tipo 4 de Mupparapu. De igual forma, realizamos una revisión bibliográfica de los casos publicados de transmigración, actualizando los principales aspectos de esta patología.

Palabras clave: *Impactación de canino inferior; migración dentaria, transmigración de canino inferior.*

ABSTRACT

Retention, that is, a permanent tooth which is unerupted more than a year after the normal age of eruption, is a relatively rare event, except in the case of the third molars and the upper canines. Transmigration is defined as the phenomenon of more than half an unerupted impacted tooth crossing the midline.

We report the clinical case of a twenty-year-old patient presenting transmigration of the lower left canine, with a type 4 transmigration pattern (Mupparapu). Likewise, we carried out a review of the literature of the cases that have been published on transmigration, updating the main aspects of this pathology.

Key words: *Lower canine impaction, dental migration, transmigration of lower canine.*

INTRODUCCION

La retención dentaria se define como la no erupción de un diente más allá de un año después de la edad normal de erupción, siendo poco frecuente si exceptuamos el caso de los terceros molares y los caninos superiores. Cuando el diente incluido traspasa la línea media hablamos de transmigración dentaria (1).

Aunque existen referencias a este tipo de inclusión desde la mitad del siglo pasado, (2) la definición de esta anomalía en la erupción dental, relativamente inusual, no ha sido unívoca, hasta tiempo después de la comunicación de los primeros casos. Se han utilizado distintos términos como diente anómalo (3), malcolocado (4) o desplazado (5), aunque el primero en utilizar el término mayormente aceptado, transmigración (y por tanto diente transmigrado) fue Ando y cols en 1964 (6). Tarsitano lo define como el fenómeno en el cual un canino inferior no erupcionado traspasa la línea media (7) y posteriormente Javid (1) especifica que al menos debía traspasar la línea media en la mitad de su longitud. El objetivo de este artículo es presentar un caso clínico de transmigración y revisar los casos que han aparecido en la literatura, con el objeto de exponer lo más fielmente posible las características epidemiológicas de esta anomalía.

CASO CLINICO

Presentamos el caso de una paciente de 20 años de edad que acude a la Facultad de Odontología de Sevilla derivada por su ortodoncista. Ante la inadecuada posición del canino inferior izquierdo (incluido en posición horizontal), el canino temporal fue utilizado por el ortodoncista durante el tratamiento ortodóncico como permanente, no considerando apropiado el rescate del diente definitivo. Informó a la paciente de la existencia de la inclusión dentaria y de la necesidad de la extracción o al menos la vigilancia de la misma.

En la exploración radiológica (ortopantomografía) comprobamos la inclusión del canino inferior izquierdo en posición horizontal bajo los ápices de los premolares y caninos inferiores contralaterales (patrón de transmigración 4 de Mupparapu (8)) (Figura 1). Ante la evidencia de la transmigración del canino, indicamos la extracción del mismo. Si siguiéramos controlando el caso, al acercarse el diente incluido al agujero mentoniano, se aumentarían innecesariamente los riesgos de la intervención, a la vez que se produciría casi con toda seguridad clínica derivada de la irritación del nervio dentario inferior por parte del diente incluido (9, 10).

Se realizó la extracción a través de una incisión de Neuman parcial, con descarga a nivel del incisivo lateral izquierdo. No se realizó descarga en el cuarto cuadrante por la cercanía del agujero mentoniano, identificando y protegiendo al nervio mentoniano derecho durante la intervención. El diente se extrajo mediante osteotomía coronal y doble odontosección, eliminando también el saco pericoronario (Figura 2).

Finalmente se suturó la herida y se prescribió tratamiento analgésico, antiinflamatorio (Ibuprofeno 600 mgr, 1 comp. /

8 horas durante una semana) y antibiótico (Amoxicilina 875 mgr / Ácido clavulánico 125 mgr, 1 comp. / 8 horas durante una semana) durante el postoperatorio, que transcurrió sin incidencias. Los puntos se retiraron a los diez días. La evolución fue favorable sin detectarse complicación alguna (Figura 3).

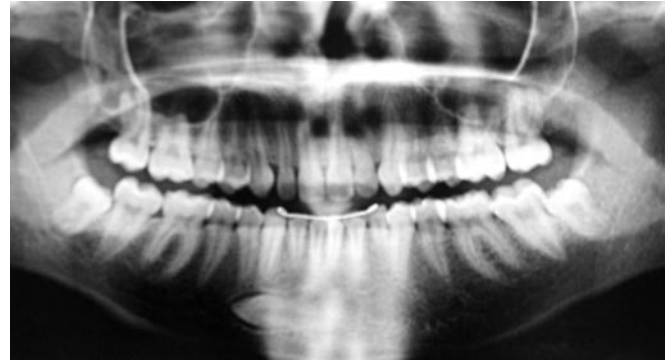


Fig. 1. Ortopantomografía previa a la intervención. Se observa el canino inferior izquierdo transmigrado, así como el canino temporal ocupando su lugar en la arcada.

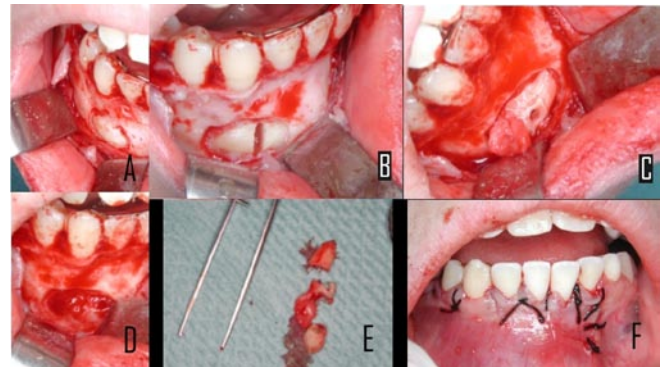


Fig. 2. Extracción del diente transmigrado. (A) Incisión de Neuman parcial y osteotomía para acceder al diente. El separador protege el nervio mentoniano. (B) Odontosección coronaria. (C) Tras una segunda odontosección para el tercio medio, una pequeña muesca permite traccionar del tercio radicular. (D) Alveolo vacío, tras su legrado. (E) Diente extraído. (F) Sutura de la herida con puntos simple de seda.

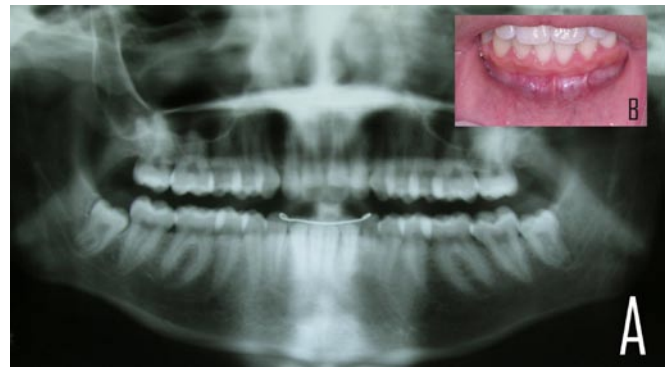


Fig. 3. Revisión del paciente seis meses tras la cirugía. (A) Ortopantomografía. (B) Imagen intraoral. Se observa una adecuada cicatrización del hueso y los tejidos blandos.

DISCUSION

La transmigración es una anomalía extremadamente inusual. Si se valora que la inclusión del canino inferior ocurre 20 veces menos que la del canino superior y son correctos los datos de Javid, que en una valoración de 1000 estudiantes sólo encontró una transmigración (1), podemos hacernos una idea de lo extremadamente infrecuente que es.

Debemos sospechar la presencia de una transmigración ante la ausencia de un canino inferior en la arcada, permanencia en boca más allá de la edad normal de erupción del canino temporal y desviación de la línea media. En algunos casos se ha detectado la agenesia de incisivos laterales o premolares inferiores (6).

La causa de tan extraño comportamiento aún no se conoce y existen continuas controversias. Bruzst opina que el germen del canino se sitúa por delante de los incisivos inferiores y es el crecimiento facial el que lo empuja hacia el lado contralateral (10), mientras que otros autores opinan que una fuerza de erupción anormalmente fuerte o un cambio que afecte a la cripta del germen pueden llevarlo a una dirección de erupción errónea (11). Otros factores favorecedores de la aparición de esta anomalía descritos son: pérdida prematura de dientes temporales, discrepancia oseo-dentaria, agenesia de incisivos inferiores laterales, endocrinopatías y factores hereditarios, traumatismos y odontomas (6).

Si bien lo normal es que el canino incluido transmigrado no llegue a erupcionar, en algunas revisiones bibliográficas se señala que sí lo hacen en aproximadamente un 5% de los casos. De igual forma la biteralidad de la transmigración alcanza aproximadamente el 12 % de los casos (12).

Aunque generalmente se indica que la proporción de caninos transmigrados es mayor en mujeres que en hombres, con una relación 2:1, según otras revisiones más amplias esta diferencia no es tan notoria (12). La edad de los pacientes que presentaron una transmigración se mueve en el intervalo de los 8 a los 62 años. Esto concuerda con la opinión de algunos autores que afirman que la migración comienza a una edad temprana, entre los 6 y 8 años, antes de terminar la formación radicular (12).

Clínicamente, la transmigración puede ocurrir y suele ocurrir de una forma silente, sin dar alteración alguna. Si bien los primeros casos publicados se detectaron merced a alteraciones neurológicas producidas por la compresión del nervio dentario inferior por parte del diente incluido (10), el advenimiento de la radiología ha hecho posible la detección de situaciones similares silentes, permitiendo valorar adecuadamente el porcentaje de casos que presentan clínica.

Mención aparte tienen la existencia de condiciones patológicas junto a la transmigración. Las más frecuentes son la existencia de quistes dentígeros, la presencia de odontomas así como la aparición de otras inclusiones (12).

La transmigración, es decir, la migración de dientes incluidos que traspasan la línea media, clásicamente se ha ceñido a caninos mandibulares, por lo que se ha especulado, y casi dado por sentado, que no afectan a ningún otro grupo dentario (8). Sin embargo ya se han detectado casos de transmigración de caninos maxilares (11, 13).

Con los datos publicados se ha podido definir distintos patrones de comportamiento de los caninos mandibulares transmigrados. En concreto, Mupparapu ha descrito cinco patrones (8). El número 4 corresponde a nuestro caso (canino horizontalizado por debajo de los ápices de canino o premolares contralaterales). El tipo 1 es aquel canino que se encuentra en posición mesioangular bajo los dientes anteriores y su corona atraviesa la línea media. El tipo 2 sería similar al tipo 4 pero el canino se situaría bajo los ápices de los incisivos inferiores. El tipo 3 es aquel canino que erupciona ya sea por mesial o distal del canino contralateral. Finalmente, el tipo 5 correspondería a un canino situado en posición vertical coincidiendo con la línea media (8).

De todos los tipos descritos por Mupparapu los más frecuentes son el tipo 1, seguido del tipo 2. Los patrones 4 y 3 son menos frecuentes, mientras que el patrón 5 es el más infrecuente (8).

Respecto al tratamiento de estos caninos, lo ideal sería realizar un tratamiento interceptivo, aunque es muy difícil, casi imposible, llegar a predecir la aparición de esta anomalía. Muchas veces la diferencia entre una ortopantomografía normal y otra en que la transmigración del canino ya se ha establecido es de un par de años. Para Joshi la predicción de la aparición del cuadro pasa por la inclinación que presente el germen dentario del canino. Si el ángulo formado por el plano sagital medio y el eje dentario supera los 50°, la transmigración es predecible; si forma un ángulo entre 30°-50° la transmigración puede desarrollarse, siendo muy poco habitual si no supera los 30° (14).

En el aspecto interceptivo, la opción más adecuada es detectar aquellos pacientes que presentan las características más relacionadas con la transmigración entre los 8 y 9 años, y aplicar en ellos un protocolo de revisión clínico-radiológica que permita actuar de forma rápida (14). De esta forma las opciones de tratamiento aumentan en gran medida, siendo las más adecuadas la cirugía de rescate en forma de reubicación quirúrgica, de autotrasplante o de tratamiento quirúrgico-ortodóncico, valorando las características individuales tanto del paciente como de la situación e inclinación del diente (3).

Una vez que la transmigración está establecida, es difícil realizar cirugía de rescate, o recolocación ortodóncica (en caso de que el diente haya erupcionado) aunque no imposible y siempre debe valorarse esta posibilidad. No obstante, en estas situaciones el tratamiento en la mayor parte de las ocasiones pasa por la extracción del diente incluido. Aunque la extracción se haga en el lugar contralateral al que se formó el canino transmigrado, éste conserva la inervación nerviosa del lado en que se formó el germen. Este aspecto debe tenerse en cuenta si se realiza la extracción bajo anestesia local (9).

Una última opción de tratamiento es la observación y revisión clínica y radiológica del paciente de forma periódica. Antes de los 14 años tendría como misión evitar precipitarse en la decisión de extracción del diente y valorar la evolución del caso. Más allá de los 14 años no debe esperarse grandes cambios y esta opción sólo debe aceptarse cuando el paciente rechace el tratamiento quirúrgico (6).

En nuestro caso, dada la situación del canino, el ortodoncista creyó más prudente terminar su tratamiento ortodóncico utilizando el canino temporal como permanente, y dado que el ápice del canino se encontraba ya cerrado, desaconsejar su trasplante e indicar su extracción. El paciente fue informado de todos los aspectos de su tratamiento, así como de la posibilidad de pérdida prematura del canino deciduo, que debería ser cubierta con la colocación de un implante osteointegrado en dicha posición.

BIBLIOGRAFIA

1. Javid B. Transmigration of impacted mandibular cuspids. *Int J Oral Surg* 1985;14:547-9.
2. Bluestone LI. The impacted mandibular bicuspid and canine: indications for removal and surgical considerations. *Dent Items Interest* 1951;73:341-55.
3. Howard RD. The anomalous mandibular canine. *Br J Orthod* 1976;3:117-21.
4. Broadway RT. A misplaced mandibular permanent canine. *Br Dent J* 1987;163:357-8.
5. Mitchell L. Displacement of a mandibular canine following fracture of the mandible. *Br Dent J* 1993;174:417-8.
6. Ando S, Aizaea K, Nakashima T, Sanka Y, Shimbo K, Kiyokawa K. Transmigration process of impacted mandibular cuspid. *J Nihon Univ Sch Dent* 1964;6:66-71.
7. Tarsitano JJ, Wooten JW, Burditt JT. Transmigration of nonerupted mandibular canines: report of cases. *J Am Dent Assoc* 1971;82:1395-7.
8. Mupparapu M. Patterns of intra-osseous transmigration and ectopic eruption of mandibular canines: review of literature and report of nine additional cases. *Dentomaxillofac Radiol* 2002;31:355-60.
9. Caldwell JB. Neurological anomaly associated with extreme malposition of a mandibular canine. *J Oral Surg (Chic)* 1955;8:484-7.
10. Bruszt P. Neurological anomaly associated with extreme malposition of a mandibular canine. *J Oral Surg (Chic)* 1958;11:89-90.
11. Shapira Y, Kufninec MM. Unusual intraosseous transmigration of a palatally impacted canine. *Am J Orthod Denofacial Orthop* 2005;127:360-3.
12. Camilleri S, Scerri E. Transmigration of mandibular canines - a review of the literature and a report of five cases. *Angle Orthod* 2003;73:753-62.
13. Aydin U, Yilmaz HH. Transmigration of impacted canines. *Dentomaxillofac Radiol* 2003;32:198-200.
14. Joshi MR. Transmigrant mandibular canines: a record of 28 cases and a retrospective review of the literature. *Angle Orthod* 2001;71:12-22.