

Pseudotumor inflamatorio de glándula parótida *Inflammatory pseudotumor of the parotid gland*

Gracia M. Barrios Sánchez ⁽¹⁾, Alicia Dean Ferrer ⁽²⁾, Francisco J. Alamillos Granados ⁽³⁾, Juan José Ruiz Masera ⁽³⁾, Francisco M. Zafra Camacho ⁽¹⁾, José A. García de Marcos ⁽¹⁾, José M. Calderón Bohórquez ⁽¹⁾

(1) Médico residente

(2) FEBOMS. Médico adjunto del Servicio de Cirugía Oral y Maxilofacial de Córdoba. Profesora asociada de la Facultad de Medicina de Córdoba

(3) Médico adjunto. Servicio de Cirugía Oral y Maxilofacial. Hospital Universitario "Reina Sofía" de Córdoba

Correspondencia / Address:

Dra. Gracia M. Barrios Sánchez

Servicio de Cirugía Oral y Maxilofacial

Hospital Universitario Reina Sofía

Avda. Menéndez Pidal s/n

14004 Córdoba

E-mail: gracia_barrios@yahoo.es

Recibido / *Received:* 28-05-2004 Aceptado / *Accepted:* 10-10-2004

Indexed in:

-Index Medicus / MEDLINE / PubMed
-EMBASE, Excerpta Medica
-Indice Médico Español
-IBECs

Barrios-Sánchez GM, Dean-Ferrer A, Alamillos-Granados FJ, Ruiz-Masera JJ, Zafra-Camacho FM, García de Marcos JA, Calderón-Bohórquez JM. Inflammatory pseudotumor of the parotid gland. *Med Oral Patol Oral Cir Bucal* 2005;10:371-5.
© Medicina Oral S. L. C.I.F. B 96689336 - ISSN 1698-4447

RESUMEN

El término pseudotumor inflamatorio hace referencia a un proceso reactivo y pseudoneoplásico que puede aparecer en diferentes localizaciones del cuerpo humano. El pulmón es el órgano que se afecta con mayor frecuencia. Su etiología sigue siendo desconocida. Afecta a individuos de ambos sexos y con un amplio rango de edad. Su diagnóstico sigue siendo difícil y se basa en el examen histológico de las lesiones que están formadas por cuatro elementos fundamentalmente: histiocitos, miofibroblastos, células plasmáticas y linfocitos. A la hora de elegir el tratamiento no hay unanimidad y se incluye desde tratamiento quirúrgico de las lesiones hasta radioterapia, quimioterapia y esteroides. El propósito de este artículo es describir un caso de pseudotumor inflamatorio localizado en glándula parótida, su dificultad para llegar al diagnóstico correcto y realizar así el tratamiento más adecuado.

Palabras clave: *Pseudotumor inflamatorio, glándula parótida, tumores de glándula parótida, tratamiento quirúrgico de tumores de glándula parótida.*

INTRODUCCION

El pseudotumor inflamatorio es un término clínico-patológico utilizado para designar un proceso raro, pseudoneoplásico y linfoproliferativo que se puede presentar en diferentes localizaciones del cuerpo humano.

Hoy en día la etiología del pseudotumor inflamatorio sigue siendo desconocida. Se han postulado causas de origen inmunológico y también infecciosas, como el virus de Epstein-Barr. (1)

ABSTRACT

Inflammatory pseudotumor is a term that refers to a reactive pseudoneoplastic disorder that can appear in different locations of the human body. The lung is the most frequently affected organ. The etiology is still unknown. It affects individuals of both sexes and of a wide range of ages. The diagnosis is still difficult and it is based on the histological examination of the lesions composed of four cell-types: histiocytes, myofibroblasts, plasma cells and lymphocytes. With regard to the treatment regimes there is no agreement. Treatment ranges from surgical excision to radiotherapy, chemotherapy or steroids. The purpose of this article is to report one case of inflammatory pseudotumor located in the parotid gland and to make a special point of the difficulty in arriving at a correct diagnosis in order to achieve the most adequate treatment.

Key words: *Inflammatory pseudotumor, parotid gland, parotid gland tumors, surgical treatment of parotid gland tumors.*

INTRODUCTION

The inflammatory pseudotumor is a clinicopathologic term used to describe a rare, pseudoneoplastic and lymphoproliferative disorder that can appear in many different parts of the human body.

The etiology of the inflammatory pseudotumor continues to be unknown. Immunological and infectious causes have been postulated, such as the Epstein-Barr virus (1).

Clinically, inflammatory pseudotumor presents as a progressive space-occupying mass which may be found at different locations.

Clínicamente, se presenta como una lesión ocupante de espacio, de crecimiento progresivo y que ha sido descrita en múltiples localizaciones en toda la economía, siendo el pulmón el órgano afectado con mayor frecuencia. (2,3) A nivel de cabeza y cuello hay descritos casos de afectación orbitaria, (4,5) senos paranasales, (6) laringe, espacio pterigomaxilar y cavidad oral. En las glándulas salivales es poco frecuente, de hecho, en la bibliografía revisada solo hemos encontrado un caso descrito a nivel de glándula submaxilar, (7) el resto de los casos descritos hasta ahora, a nivel de glándulas salivales, son de glándula parótida. (8,9) Afecta a individuos de ambos sexos y con un amplio rango de edad.

El diagnóstico correcto se basa en el examen histológico de las lesiones, estando formadas por cuatro componentes fundamentalmente: histiocitos, miofibroblastos, células plasmáticas y linfocitos. Aunque histológicamente se trata de una lesión benigna, puede comportarse de forma agresiva con invasión local o como una neoplasia benigna, maligna o como una enfermedad infecciosa de tipo granulomatosa. En este artículo se describe un caso de pseudotumor inflamatorio de glándula parótida derecha.

CASO CLINICO

Paciente de 48 años de edad, sexo femenino, sin alergias conocidas ni antecedentes personales de interés. Acude por primera vez a consulta de Cirugía Maxilofacial por notar una tumoración infraauricular derecha de un mes de evolución, de crecimiento progresivo y sin síntomas acompañantes.

En la exploración física se comprueba la existencia de una tumoración indurada, situada en la cola de la glándula parótida derecha, por detrás de la rama mandibular, de aproximadamente 1.5x2 cm. de diámetro. No existe parálisis de ninguna de las ramas del nervio facial. El conducto de Stenon permanece permeable. No se palpan adenopatías.

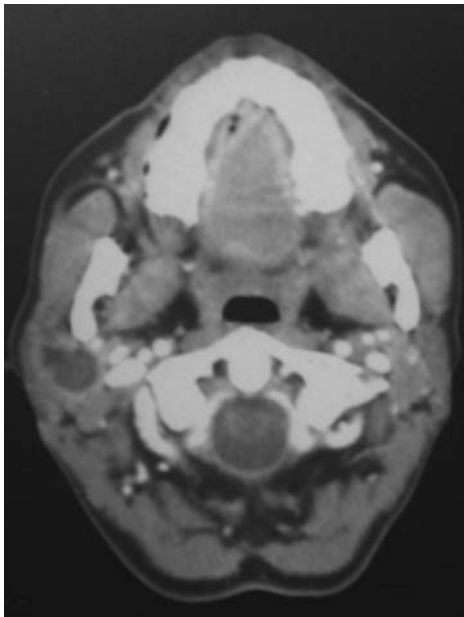


Fig. 1. TC, corte axial donde puede apreciarse glándula parótida derecha aumentada de tamaño y en cuyo interior aparece lesión bien delimitada y que capta contraste. *CT axial section showing the right parotid gland increased in size and a well-defined lesion within which highlights after contrast infusion.*

The lung is the most frequently affected organ (2,3). In the head and neck region, inflammatory pseudotumor has been described involving the orbits (4,5), the paranasal sinuses (6), the larynx, the pterygomaxillary space, and the oral cavity. However, it is infrequently found in the salivary glands. In fact, in the revised bibliography, only one case has been found at the submandibular gland (7), the rest of the cases described until now, in salivary glands, are related to the parotid gland (8,9). It may affect individuals of both sexes and of a wide range of ages.

Diagnosis is based on the histological examination of the lesions, which are mainly formed by four histological elements: histiocytes, myofibroblasts, plasma cells and lymphocytes. Although it is histologically a benign lesion, it can behave aggressively with local invasion, as a benign or malignant neoplasm, or as an infectious granulomatous disease. In this article, one case of inflammatory pseudotumor arising in the right parotid is reported.

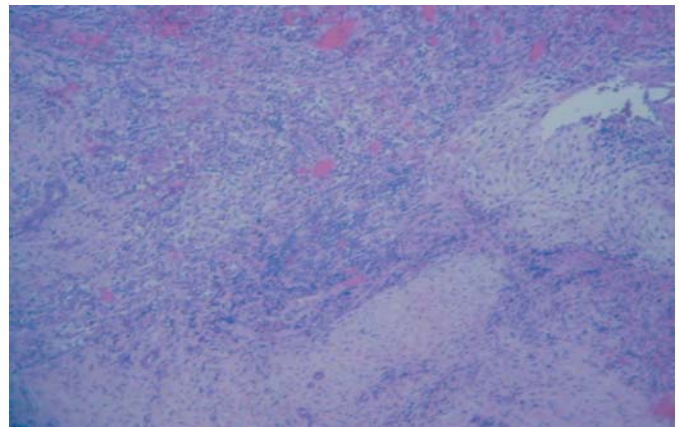


Fig. 2. Estudio histológico de la pieza, imagen panorámica en la que se observa componente mixto fusocelular e inflamatorio crónico, sin atipia, englobando conductos atróficos. (Hematoxilina-eosina 10x). *Histological study of the specimen; panoramic image showing a fusocellular mixed and chronic inflammatory component, without atypical signs, including atrophic ducts (hematoxylin-eosin 10x).*

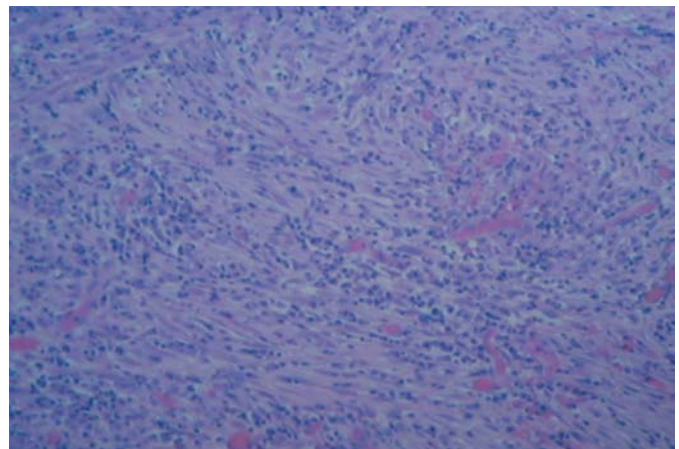


Fig. 3. Detalle de la anterior (Hematoxilina-eosina 20x). *Detail of the previous figure (Hematoxylin-eosin 20x).*

La punción aspiración con aguja fina se informa como tumor epitelial sospechoso de malignidad.

En la ecografía cervical aparece una lesión hipoecoica y mal definida de aproximadamente 16 mm. de diámetro y con un área quística en su interior.

En el TC se aprecia un aumento de tamaño de la glándula parótida derecha en cuyo interior se encuentra una lesión, bien delimitada, de forma redondeada, de baja atenuación, con zona de necrosis en su interior y que capta contraste. (figura 1)

Con el diagnóstico citológico de tumor epitelial sospechoso de malignidad se programa para tratamiento quirúrgico mediante parotidectomía total derecha.

En quirófano, se evidencia la presencia de una tumoración nodular, indurada al tacto, de aspecto blanquecino y adherida a la bifurcación del nervio facial. Dada la proximidad al tronco del nervio facial y el resultado de la PAAF preoperatoria se decide toma de biopsia. Se toman dos biopsias intraoperatorias que son informadas como negativas para malignidad, tras lo cual se decide exéresis completa de la glándula con la tumoración con conservación del nervio facial.

El estudio microscópico de la pieza quirúrgica (figura 2 y 3) se informa como un material celular linfoide, sin atipias, con pequeñas zonas irregulares fusadas. Existe focalmente material PAS + diastasa resistente. Con técnicas de inmunohistoquímica se observa positividad para actina, negatividad para p53 y positividad de kl67 en el infiltrado linfoide. La glándula perilesional no muestra alteraciones significativas.

Todo ello lleva a la conclusión de que se trata de un pseudotumor inflamatorio de glándula parótida.

La evolución postoperatoria de la paciente es buena, sin mostrar complicación alguna, ni parálisis de ninguna rama del nervio facial.

DISCUSION

El pseudotumor inflamatorio es un término que hace referencia a un proceso raro, linfoproliferativo benigno con hallazgos histopatológicos característicos y que puede presentarse en cualquier localización del cuerpo humano. Fue descrito por primera vez en el año 1939 por Brunn. Afecta a individuos de ambos sexos con un amplio rango de edad.

Hoy en día se desconoce la naturaleza exacta de este proceso y cómo debería ser clasificado. Los diferentes términos que han sido utilizados para denominar a este tipo de lesiones dan muestra del pobre conocimiento que se tiene de ello. Así, se han empleado términos como: histiocitoma fibroso, xantoma fibroso, tumor inflamatorio miofibroblástico, tumor inflamatorio miofibrohistiocítico, miofibroblastoma, granuloma de células plasmáticas, pseudotumor inflamatorio, etc. Todos ellos basados en los hallazgos histopatológicos encontrados (10).

Somersen en 1978 describió tres tipos histopatológicos de pseudotumor inflamatorio (10), aunque la mayor parte de las lesiones contienen elementos de todos los tipos. Estos son:

- Tipo histiocítico, denominado xantogranuloma.
- Tipo células plasmáticas, denominado granuloma de células plasmáticas.
- Tipo granulomatoso esclerosante, también denominado esclerótico.

CASE REPORT

A 48-year-old woman, without allergies or personal history of relevance, was referred to the Maxillofacial Surgery Department of our hospital because of a progressively growing tumour in her right infraauricular area which had lasted for one month, without any accompanying symptoms.

During the physical examination, a firm lesion, located in the right parotid gland, behind the mandibular ramus, measuring approximately 1.5 x 2 cm in diameter was detected. No signs of facial palsy were noted. The parotid duct remained permeable. No adenopathies were found.

Fine-needle aspiration biopsy revealed a possibly malignant epithelial tumour. Ultrasonography of the parotid gland showed a poorly defined hypoechoic lesion, measuring approximately 16 mm in diameter and with a cystic area inside.

CT scan showed a well-defined rounded low-attenuation lesion with central necrosis, highlighted by the contrast, within the right parotid gland (figure 1).

Once the cytological diagnosis had revealed a possibly malignant epithelial tumour, the patient was scheduled for surgical treatment. A total right parotidectomy was planned. During surgery, a hard nodular lesion was detected. This lesion was whitish in appearance and was attached to the facial nerve trifurcation. Because of its attachment to the facial nerve and the preoperative cytological results, two intraoperative biopsies were taken. They revealed non-malignancy, and after this a total removal of the affected gland preserving the facial nerve was the choice of treatment.

Microscopical study of the surgical specimen (figures 2 and 3) showed a lymphoid cell material, without signs of atypia and with small irregularly fused areas. Focal diastase resistant PAS + material was found. Immunohistochemical techniques showed positivity for actin, negativity for p53 and positivity for kl67. The perilesional gland did not show significant alterations.

These findings lead to the conclusion that the lesion was an inflammatory pseudotumor of the parotid gland. The postoperative evolution of the patient was good, without complications or paralysis of the branches of the facial nerve and no recurrence after five years.

DISCUSSION

Inflammatory pseudotumor is a term that refers to a rare benign lymphoproliferative disorder with characteristic histopathological features and that can appear anywhere in the human body. It was first described in 1939 by Brunn. It affects individuals of both sexes and of a wide range of ages.

The exact nature of this disorder and how it should be classified are still unknown. The different terms that have been used to name these types of lesions show the poor understanding of the subject. Thus, various terms have been used, such as: fibrous histiocytoma, fibrous xanthoma, inflammatory myofibroblastic tumour, inflammatory myofibrohistiocytic tumour, myofibroblastoma, plasma cell granuloma, inflammatory pseudotumor, etc. All these terms are based on histopathological findings (10).

In 1978, Somersen describes three histopathological types

Histológicamente, la lesión contiene cuatro componentes fundamentales: histiocitos, miofibroblastos, células plasmáticas y linfocitos. Los resultados de estudios de inmunohistoquímica muestran una población celular de dos tipos: miofibroblastos e histiocitos con positividad para actina, vimentina y KP1 (CD3). Estos hallazgos apoyan la teoría de que el pseudotumor inflamatorio es una lesión de naturaleza fibroinflamatoria (8,11).

Clínicamente se presenta como una lesión ocupante de espacio, de crecimiento lento y progresivo y cuya sintomatología dependerá de la localización. El pulmón es el órgano afectado con mayor frecuencia seguido del tracto digestivo alto y sistema ganglionar (12). En cabeza y cuello se ha descrito afectando a órbita ocasionando proptosis, quemosis, edema, dolor, eritema y limitación de la motilidad del globo ocular (10). En laringe puede producir ronquera, estridor y obstrucción de vía aérea. También se han descrito casos de afectación de seno maxilar, rinofaringe y tiroides. A nivel de glándulas salivales, la mayoría de los casos descritos hasta ahora son de glándula parótida (8,9), solo ha sido descrito un caso de afectación de glándula submaxilar (7). A nivel parotídeo se presenta como una lesión indurada, nodular, que ocasionalmente se puede acompañar de discretas adenopatías y sin compromiso del nervio facial (9).

El diagnóstico exacto es dificultoso y en muchos casos se realiza por exclusión, de forma que a veces se han requerido más de una biopsia o bien la extirpación de la lesión mediante cirugía para así poder confirmar la ausencia de neoplasias o infección y llegar a poder establecer el diagnóstico de pseudotumor inflamatorio, como ocurre en el caso descrito en este artículo.

El TC suele mostrar una lesión bien circunscrita, de apariencia inflamatoria y que puede presentar necrosis central. La afectación ósea es rara pero posible.

En general, el pronóstico es bueno pero aunque histológicamente se trata de una lesión benigna existen casos de comportamiento agresivo con invasión local (13).

El diagnóstico diferencial en los casos de afectación parotídea, incluye sialoadenitis obstructiva, otros procesos inflamatorios no específicos y tumores parotídeos.

No existe unanimidad en cuanto al tratamiento más adecuado. En muchos casos es necesario el tratamiento quirúrgico ya que además es de gran ayuda a la hora de establecer un diagnóstico histológico correcto. El tipo de cirugía depende de la localización y extensión de la enfermedad pero generalmente se realiza exéresis completa de la masa ocupante de espacio.

Otras modalidades terapéuticas utilizadas son la radioterapia, quimioterapia, azatioprina, indometacina y esteroides. Se ha visto que estos últimos reducen rápidamente los síntomas debidos al edema pero no se ha comprobado que tengan efecto sobre el proceso primario (3,12).

En nuestro caso, planteamos un tratamiento quirúrgico con exéresis completa de toda la glándula y solo se pudo establecer un diagnóstico exacto tras el examen histológico de la tumoración intraparotídea.

En conclusión, el pseudotumor inflamatorio es una enfermedad rara, que puede afectar a cualquier órgano y cuya sospecha clínica suele ser neoplasia o infección. Es importante el establecer un diagnóstico correcto ya que su pronóstico con tratamiento es excelente. A nivel de la glándula parótida la dificultad mayor se

de inflamatorio pseudotumors (10), although most lesions contain elements of all types. These are:

- Histiocytic type, called xanthogranuloma.
- Plasma cell type, called plasma cell granuloma.
- The sclerotic or sclerosing granulomatous type.

Histologically, the lesions contain four essential components: histiocytes, myofibroblasts, plasma cells and lymphocytes. The results of immunohistochemical studies show a population of cells of two types: myofibroblasts and histiocytes revealing positivity for actin, vimentin and KP1 (CD3). These findings support the theory that the inflammatory pseudotumor is a lesion of a fibroinflammatory nature (8).

Clinically, it presents as a progressive space-occupying mass whose symptomatology depends on its location. The lung is the most frequently affected organ, followed by the upper digestive tract and the ganglionar system (12). At the head and neck level, cases have been described involving the orbits causing proptosis, chemosis, orbital pain, erythema and limitation of the movements of the globe (10).

Manifestations in the larynx can cause hoarseness, stridor and airway obstruction. In addition, cases have been found where the maxillary sinus, the rhinopharynx or the thyroid gland have been affected. As far as salivary glands are concerned, most of the cases described until now involve the parotid gland (8,9) and only one case has been found affecting the submandibular gland. At the parotid level, it manifests as a hard nodular lesion with occasionally associated lymphadenopathies, without facial nerve involvement (9).

The exact diagnosis is difficult and it is often made by exclusion, so that it has sometimes required more than one biopsy or the surgical removal of the lesion, in order to confirm the absence of neoplasm or infection, and to be able to establish the diagnosis of inflammatory pseudotumor, as it occurred in the case described in this article.

CT scan usually shows a well-circumscribed apparently inflammatory lesion which can present central necrosis. Bone erosion is rare but possible.

Prognosis is generally good, but despite being a benign lesion histologically, there are some cases of aggressive behaviour and local invasion (13).

In cases where the parotid gland is affected, the differential diagnosis includes obstructive sialadenitis, other non-specific inflammatory disorders and parotid tumours.

There is no unanimous agreement on the most appropriate treatment. In many cases, surgical treatment is needed since the histological study of the surgical piece will establish definitely the correct diagnosis. The type of surgery depends on the location and extent of the disease, but in general a complete removal of the space-occupying mass is carried out.

Other therapeutic procedures used include: radiotherapy, chemotherapy, azathioprine, indomethacin and steroids. Steroids rapidly reduce the symptoms caused by the edema, but their effect on the primary process has not been proven (3,12).

In this particular case, we suggested a surgical treatment with complete removal of the entire gland, and an accurate diagnosis could only be established after the histological examination of the intraparotid tumour.

plantea con el diagnóstico citológico inicial mediante punción, ya que la mayoría de los casos da como resultado sospecha de malignidad lo cual es indicación de parotidectomía total y en ocasiones el sacrificio del nervio facial. En el caso que aquí se describe fueron necesarias dos biopsias intraoperatorias para descartar malignidad y no obstante el diagnóstico de certeza solo se obtuvo tras el análisis de la pieza quirúrgica.

BIBLIOGRAFIA/REFERENCES

1. Arber DA, Kamel OW, Van de Rijn M. Frequent presence of the Epstein-Barr virus in inflammatory pseudotumor. *Hum Pathol* 1995;26:1093-8.
2. Bahadori M, Liebow M. Plasma cell granuloma of the lung. *Cancer* 1973; 31:191-208.
3. Fernández Villar A, Mosteiro Añón M, Corbacho Abelaira D, Acuña Fernández A, Piñeiro Amigo L. Pseudotumor inflamatorio pulmonar: presentación de dos casos y revisión de la literatura. *Anales de Medicina Interna* 1997;14: 469-72.
4. Jacobs D, Galetta S. Diagnosis and management of orbital pseudotumor. *Curr Opin Ophthalmol* 2002;13:347-51.
5. Zhang H, Song G, He Y. Clinical analysis of 271 cases of orbital inflammatory pseudotumors. *Zhonghua Yan Ke Za Zhi* 2002;38:484-7
6. Escobar Sanz-Dranguet P, Marquez Dorsch FJ, Sanabria Brassart J, Gutierrez Fonseca R, Villacampa Auba JM, Postormelo G et al. Inflammatory pseudotumor of paranasal sinuses. *Acta Otorrinolaringol Esp* 2002;53:135-8.
7. Kojima M, Nakamura S, Itoh H, Suchi T, Masawa N. Inflammatory Pseudotumor of the Submandibular Gland: report of a case presenting with autoimmune disease-like clinical manifestations. *Lab Med* 2001;125:1095-7.
8. Williams SB, Foss RD, Ellis GL. Inflammatory Pseudotumors of the Major Salivary Glands. Clinicopathologic and immunohistochemical analysis of six cases. *Am J Surg Pathol* 1992;16:896-902.
9. Hellín Meseguer D, Merino Gálvez E, Gil Vélez M, Pastor Mas A, Ruíz Macía J, Hernández JE. Pseudotumor inflamatorio de glándula parótida. *Anales O.R.L. Iber.-Amer* 1996;23:631-40.
10. Thawley SE, Panje WR, Batsakis JG, Lindberg RD. Granulomatous and Lymphoproliferative Diseases of the Head and Neck. En: Thawley SE, Panje WR, Batsakis JG, Lindberg RD. *Comprehensive management of Head and Neck tumors*. Philadelphia: WB Saunders Company; 1999. p.1163-5.
11. Facchetti F, De Wolf Peeters C, De Weber I, Frizzera G. Inflammatory pseudotumor lymph nodes. Immunohistochemical evidence for its fibrohistiocytic nature. *Am. J. Pathol* 1990;137:281-9.
12. Calleja Subirán C, Sesma Lamarque J, Aramendi T, Serrano Heranz R. Pseudotumor inflamatorio: presentación de dos casos. *Revista Clínica Española* 2001;205:290-2.
13. Takimoto T, Kathoh T, Kamide M, Nishimura T, Umeda R. Inflammatory pseudotumor of the maxillary sinus mimicking malignancy. *Rhinology* 1990;28: 123-7.