

Melanoma de la mucosa oral. Casos clínicos y revisión de la literatura

Melanoma of the oral mucosa. Clinical cases and review of the literature

Raúl González García ⁽¹⁾, Luis Naval Gías ⁽¹⁾, Pedro L. Martos ⁽¹⁾, Syong Hyun Nam-Cha ⁽²⁾, Francisco J. Rodríguez Campo ⁽¹⁾, Mario F. Muñoz Guerra ⁽¹⁾, Jesús Sastre Pérez ⁽¹⁾

(1) Servicio de Cirugía Oral y Maxilofacial. (Jefe de Servicio: Francisco J. Díaz González). Hospital Universitario de La Princesa (Universidad Autónoma) Madrid

(2) Servicio de Anatomía Patológica. Hospital Universitario La Princesa

Correspondencia / Address:

Raúl González García

C/ Los Yébenes n° 35, 8° C

28047 - Madrid

Número de teléfono- + (34) 917191259

Número de Fax- + (34) 914702259

E-mail: raugg@mixmail.com

Recibido / Received: 28-11-2004 Aceptado / Accepted: 9-01-2005

Indexed in:

-Index Medicus / MEDLINE / PubMed
-EMBASE, Excerpta Medica
-Indice Médico Español
-IBECs

González-García R, Naval-Gías L, Martos PL, Nam-Cha SH, Rodríguez-Campo FJ, Muñoz-Guerra MF, Sastre-Pérez J. Melanoma of the oral mucosa. Clinical cases and review of the literature. *Med Oral Patol Oral Cir Bucal* 2005;10:264-71.

© Medicina Oral S. L. C.I.F. B 96689336 - ISSN 1698-4447

RESUMEN

La aparición de melanomas primarios de la mucosa oral es infrecuente. La agresividad de esta entidad y la ausencia de protocolos de tratamiento estandarizado, hacen que el pronóstico sea infausto. Se han relacionado la dificultad de la resección quirúrgica con márgenes libres, la tendencia elevada a la invasión en profundidad y las metástasis hematógenas tempranas, como consideraciones que justifican un peor pronóstico en relación al melanoma cutáneo. Sin embargo, no existen series clínicas grandes, y las series de casos clínicos constituyen la fuente principal de información en el momento actual. Ante la ausencia de modalidades de tratamiento que aumenten substancialmente la supervivencia a largo plazo, sugerimos el empleo de cirugía de resección con márgenes amplios y el diagnóstico precoz mediante la biopsia de lesiones pigmentadas melánicas sospechosas. En el presente trabajo presentamos 2 nuevos casos de melanoma primario de mucosa oral, con un seguimiento de 72 y 12 meses respectivamente, y realizamos una revisión de la literatura en relación con esta rara neoplasia.

Palabras clave: *Melanoma, mucosa oral, cavidad oral.*

INTRODUCCION

El melanoma de la mucosa oral constituye una entidad nosológica extremadamente rara. Se ha referido una incidencia de 1,2 casos por 10 millones de habitantes al año (1). Se incluyen en el contexto de los melanomas de las mucosas, cuya incidencia se encuentra ligeramente por encima del 1% de todos los melanomas considerados en conjunto (1,2). Dentro de la región cervicofacial, el lugar más frecuente de aparición del melanoma de mucosas es la conjuntiva, seguido por la vía aérea superior y

ABSTRACT

The appearance of primary melanomas of the oral mucosa is uncommon. The aggressiveness of this entity and the absence of any standardized treatment protocol make the prognostic unfortunate. The difficulty to obtain free surgical margins, the elevated tendency to invade in depth and the early haematogenous metastasis have been referred as features which may explain its bad prognosis, even in comparison with cutaneous melanoma. However, no large clinical series exist and actually, clinical cases are the main source of information. Due to the absence of any treatment modality which may substantially increase long-term survival, we suggest the use of resective surgery with wide margins and early diagnosis by means of biopsy for suspicious melanotic-pigmented lesions. In this work we present 2 new cases of primary melanoma of the oral mucosa, with a follow-up period of 72 and 12 months respectively, and we make a review of the literature in relation with this rare entity.

Key words: *Melanoma, oral mucosa, oral cavity.*

INTRODUCTION

Melanoma of the oral mucosa is an extremely rare disease. It has been referred an incidence of 1.2 cases per 10 million inhabitants-year (1). It is included in the context of mucosal melanomas, in which incidence is situated slightly upper than that for all melanomas (1,2). In relation with cervicofacial region, the most common place for appearance of the melanoma is the conjunctiva, followed by the upper airway and the oral cavity (3,4). The palate and maxillary gingiva constitute the most frequent sites in this latter location (5,6). Some authors (1) refer a 48% of melanomas in the oral cavity, 44% in nas-

la cavidad oral (3,4). El paladar y la encía maxilar constituyen los lugares más frecuentes dentro de esta última (5,6). Algunos autores (1) recogen un 48% de melanomas en la cavidad oral, un 44% en cavidad nasal y un 8% en senos paranasales. Otros lugares de aparición en la mucosa oral son la encía mandibular, la mucosa bucal, la lengua y el suelo de la boca. En general, dentro de la cavidad oral, el melanoma constituye el 0,5% de los tumores malignos en esta localización (7,8). La edad media de aparición ha sido referida en torno a los 55 años, aunque puede ocurrir en cualquier grupo etario (muy infrecuente por debajo de los 30 años) (3), con una distribución por sexos de 2:1 a favor del sexo masculino (9,10).

Se desconoce si el peor pronóstico del melanoma de mucosa oral en relación al melanoma cutáneo se debe a diferencias en su comportamiento histopatológico o, por el contrario, son el diagnóstico tardío o las peculiaridades anatómicas de la región, las determinantes de tales diferencias. En cualquier caso, se ha referido en la literatura tasas de supervivencia del melanoma de mucosa oral inferiores, aunque faltan series clínicas grandes. A diferencia del melanoma cutáneo, no existe en el melanoma de mucosa oral una clasificación clínica y patológica bien definida, con la mayor parte de los datos recogidos en la literatura basados en series de casos. El objetivo de este trabajo es presentar 2 nuevos casos de melanoma primario de mucosa oral y revisar la literatura más relevante acerca de esta entidad.

CASOS CLINICOS

Caso clínico 1

Paciente mujer de 49 años, ex-fumadora de 1 paquete de cigarrillos/día, acudió a nuestra consulta por presentar lesión pigmentada en encía vestibular superior y encía palatina de premaxila. Aportaba informe anatomopatológico de biopsia realizada en otro centro con el diagnóstico de melanoma maligno mucoso. A la exploración presentaba una lesión pigmentada a nivel de la encía vestibular superior de 0,6 x 0,5 x 0,1 cm, y dos lesiones pigmentadas de encía palatina en premaxila, de 1,5 x 1 y 0,9 x 0,6 cm respectivamente. Asimismo, se observaban pequeñas lesiones pigmentadas a nivel de mucosa bucal, labio superior izquierdo, encía inferior izquierda y encía inferior derecha. Con la sospecha diagnóstica de melanoma de mucosa, se realizó biopsia incisional de la lesión situada en encía vestibular superior, con el resultado de melanoma *in situ* de mucosa oral. Bajo anestesia general se decidió intervenir quirúrgicamente, realizándose exéresis de la región de encía vestibular y paladar de premaxila, con márgenes de seguridad y vaporización del lecho quirúrgico con LASER-CO₂. En el estudio histológico de la pieza se obtuvo el diagnóstico de melanoma de mucosa oral con erosión superficial, que infiltraba la porción superficial del corion con espesor máximo de 1,10 mm, muy próximo a los bordes quirúrgicos de resección a nivel de encía superior. De otra parte, el estudio histológico de la biopsia de paladar se informó como melanoma *in situ* de la mucosa oral que no alcanzaba los bordes quirúrgicos de resección, asociado a melanosis mucosa oral (Fig.1). Las otras pigmentaciones melánicas fueron identificadas como melanosis de mucosa oral, sin signos de malignidad, en mucosa bucal, labio superior izquierdo, encía

cavity and 8% in paranasal sinuses. Other sites for appearance in the oral mucosa are the mandibular gingiva, buccal mucosa, tongue and the floor of the mouth. Generally, melanoma constitutes 0.5% of malignant tumors of the oral cavity (7,8). The mean age for the appearance of this entity has been referred at about 55 years, although it may appear in any age group (very uncommon in younger than 30 years) (3), with a men-women relation of 2:1 (9,10).

It is unknown if the worse prognosis of oral mucosal melanoma in comparison with cutaneous melanoma is due to differences in its histological behaviour or, in the other side, late diagnosis or anatomical features are the determinants of such differences. Otherwise, it has been referred lower survival rates for oral mucosal melanoma, although large clinical series are required. Contrary to cutaneous melanoma, there is not a well-defined clinical and histological classification for oral mucosal melanoma, and the majority of the information is based upon series of cases. The purpose of this work is to present 2 new cases of primary melanoma of the oral mucosa and review the main literature about this entity.

CLINICAL CASES

Clinical case 1

A 49-year-old woman, ex-smoker of 1 packet of cigarettes/day, consulted to us showing a pigmented lesion in the upper vestibular gingiva and palatal pre-maxillary gingiva. A histopathologic study was previously performed in other centre with the diagnosis of malignant mucosal melanoma. A 0.6 x 0.5 x 0.1 cm-pigmented lesion in the upper vestibular gingiva and two 1.5 x 1 and 0.9 x 0.6 cm-pigmented lesions in the palatal gingiva of the pre-maxillae were observed in the physical exploration. Moreover, small pigmented lesions were observed in the buccal mucosa, left upper lip, left lower gingiva and right lower gingiva.

With the suspected diagnosis of mucosal melanoma, a biopsy of the lesion located in the upper vestibular gingiva was performed, with the result of oral mucosal melanoma *in situ*. Under general anaesthesia, it was performed an excision of the vestibular gingiva and palate of premaxillae with wide margins and CO₂-LASER vaporization of the surgical defect. Histological study of the specimen showed an oral mucosal melanoma with superficial erosion, which infiltrated the superficial layer of the corion, with a maximum thickness of 1.10 mm, in the proximity to surgical borders in the upper gingiva. In the other side, the histological study of palatal mucosa was reported as melanoma *in situ* of the oral mucosa that did not infiltrate surgical margins, associated to oral mucosal melanosis (Fig.1). The other melanotic pigmentations were identified as oral mucosal melanosis with no signs of malignancy in buccal mucosa, left upper lip, left lower gingiva and right lower gingiva. Postoperative was uneventful.

Seven months later, during the follow-up period, melanotic pigmentation in upper gingival and palatal mucosa was observed. A new biopsy confirmed the diagnosis of oral mucosal melanoma. Surgery intervention with partial maxillectomy including inserted gingiva, vestibular and palatal mucosa and dental pieces was performed. Reconstruction with a superiorly-based facial

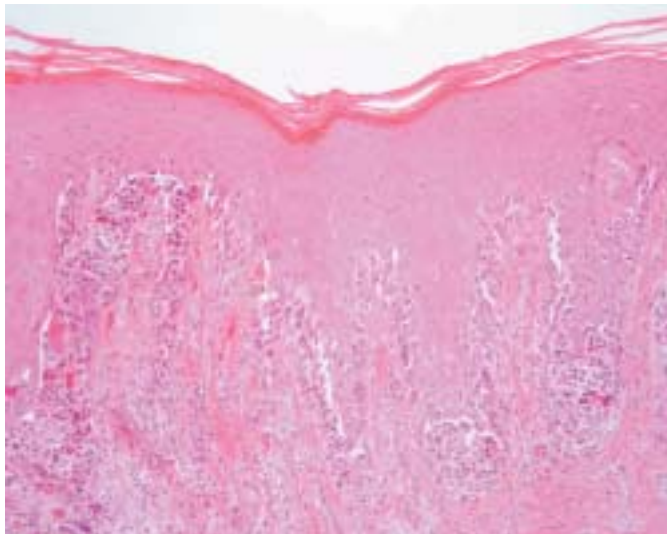


Fig. 1. Paciente 1. Histología. Melanoma de mucosa oral. Hematoxilina-eosina 10x. Se observa agrupaciones en forma de nidos de melanocitos.
Patient 1. Histology. Oral mucosal melanoma. Hematoxylin-eosin 10x. Nests of melanocytes are observed.

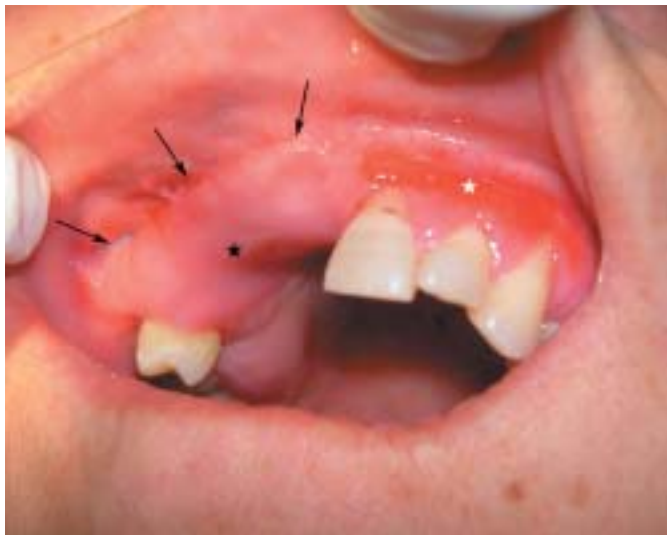

Fig. 2. Paciente 1. Reconstrucción del defecto con colgajo miomucoso de buccinador. Imagen a los 3 meses post-cirugía. La estrella negra señala el colgajo. Las flechas señalan el límite anterior del colgajo. La estrella blanca señala una zona de cicatrización por segunda intención, tras resección de encía que contenía lesiones de melanosis mucosa.
Patient 1. Reconstruction of the defect by means of a buccinator myomucosal flap. Image obtained 3 months after the resective surgery. Black star points the flap. Arrows point the anterior limit of the flap. White star points a scarring zone by second intention after resection of gingival mucosal melanosis.

inferior izquierda y encía inferior derecha. El postoperatorio transcurrió sin complicaciones.

Siete meses después, en el seguimiento, se objetivó una pigmentación melánica a nivel de mucosa gingival y palatina del maxilar superior. Ante una nueva biopsia que confirmó el diagnóstico de recidiva de melanoma de mucosa oral, se decidió intervención quirúrgica con maxilectomía parcial desde el primer premolar derecho hasta el incisivo central derecho, incluyendo encía insertada, mucosa vestibular y palatina y piezas dentales. En el mismo tiempo quirúrgico se procedió a la reconstrucción del

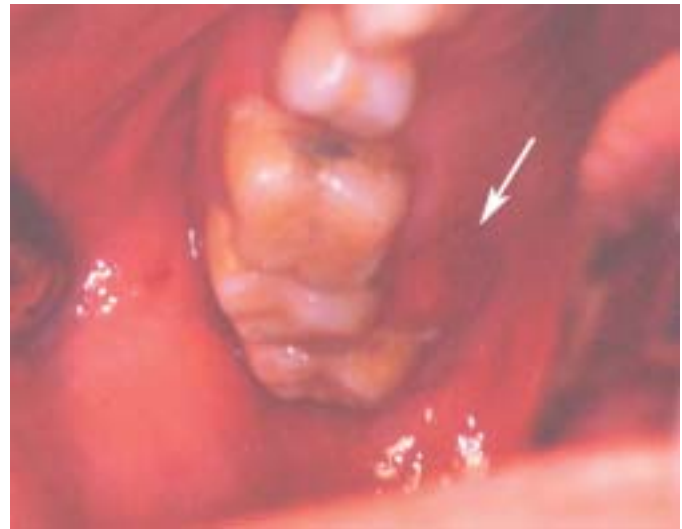

Fig. 3. Paciente 2. Melanoma amelanótico en región palatina-encía maxilar posterior. La flecha señala el límite medial de la lesión.
Patient 2. Amelanotic melanoma in posterior maxillary palatal region. Arrow points the medial limit of the lesion.

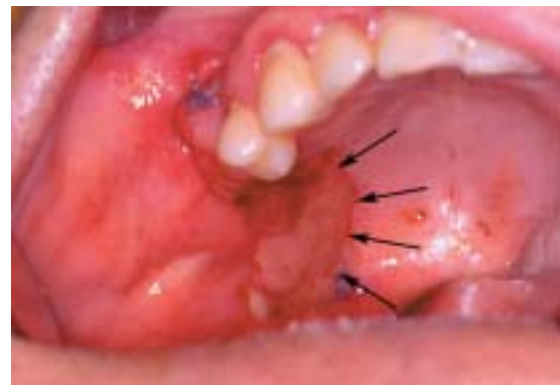

Fig. 4. Paciente 2. Reconstrucción del defecto con colgajo de bola de Bichat. Las flechas señalan el límite medial del colgajo.
Patient 2. Reconstruction of the defect by means of a buccal fat pad flap. Arrows point the medial limit of the flap.

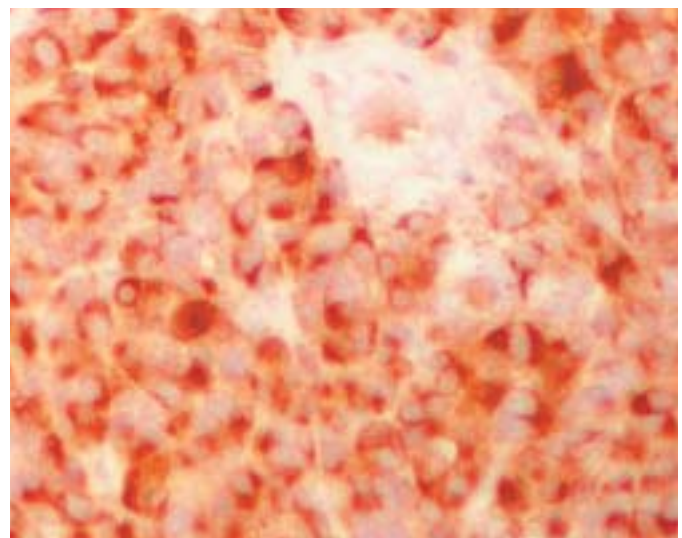


Fig. 5. Paciente 2. Histología (10x). Melanoma de mucosa oral. Tinción inmunohistoquímica con Melan-A.
Patient 2. Histology (10x). Oral mucosal melanoma. Immunohistochemical staining with Melan-A.

defecto con un colgajo miomucoso de buccinador pediculado superiormente a la arteria facial e injerto óseo de cresta ilíaca anterior (Fig.2). La evolución en el postoperatorio fue favorable. El diagnóstico anatomopatológico fue mucosa de encía y hueso subyacente infiltrados por melanoma, con bordes quirúrgicos libres de infiltración tumoral. El seguimiento 12 meses después de la cirugía no ha demostrado signos clínicos o radiológicos (tomografía computerizada (TC)) de recurrencia local-regional ni diseminación a distancia, con viabilidad del colgajo miomucoso de buccinador y del injerto óseo de cresta ilíaca anterior.

Caso clínico 2

Paciente varón de 56 años, fumador habitual de 2 paquetes de cigarrillos/ día, acudió a nuestro Servicio remitido por su odontólogo por presentar úlcera en encía superior derecha de 4 meses de evolución, con sangrado episódico y aumento progresivo de tamaño. A la exploración se objetivó lesión erosiva no melánica de 1cm de diámetro en región gingival de piezas dentarias 17 y 18, con coloración eritematosa, de aspecto friable, y sin sangrado espontáneo ni a la manipulación (Fig.3). Se tomó biopsia incisional de la lesión. El estudio inmunohistoquímico reveló positividad difusa para el antígeno de melanoma, proteína S-100 y vimentina, y negatividad para queratinas de bajo peso molecular (Cam 5.2) y queratina AE1 y AE3, así como para el antígeno carcinoembrionario (CEA) y el antígeno epitelial de membrana (EMA).

Con el diagnóstico de melanoma gingival, se interviene quirúrgicamente mediante resección de la lesión de encía con extirpación del proceso alveolar maxilar derecho, exodoncia de piezas 16, 17 y 18, y reconstrucción del defecto mediante colgajo de bola de Bichat (Fig.4). La resección se estableció con márgenes de seguridad. El postoperatorio transcurrió sin complicaciones.

El estudio histológico de la pieza mostró un área pigmentada formada por melanocitos marcadamente atípicos, de núcleos de tamaño muy variable, hiperromáticos, de nucleolo prominente y con numerosas mitosis, de citoplasmas amplios y claros, que se extendían en profundidad desde la mucosa. Infiltraban ampliamente la totalidad de la submucosa y el hueso subyacente hasta alcanzar el borde quirúrgico de la pieza. Focalmente se identificó ascensión pagetoide de los melanocitos tumorales hasta el epitelio suprayacente, sin extensión radial de la tumoración a nivel de la basal del epitelio mucoso. El diagnóstico fue melanoma de encía de 11 mm de espesor, con infiltración ósea y afectación del bloque quirúrgico profundo de la pieza, y bordes quirúrgicos mucosos libres de infiltración tumoral (Fig.5).

Un mes después de la primera cirugía, se intervino nuevamente, con ampliación de márgenes, resecando hueso hasta el suelo del seno y la tuberosidad del maxilar. El informe anatomopatológico informó como fragmento de maxilar con inflamación crónica sin evidencia de infiltración.

Se realizó TC post-operatorio de control un mes más tarde, con imagen de adenopatía yugulodigástrica derecha necrosada de 2 x 1 cm, sugestiva de metastasis. La punción-aspiración con aguja fina objetivó positividad para melanoma. Se realizó vaciamiento cervical radical modificado tipo III derecho, con resultado histológico de 3 de 17 adenopatías infiltradas en niveles 2 y 3 derechos, con extensión capsular en una de ellas. La

arteria buccinator miomucosal flap and an anterior iliac crest bone graft was performed (Fig.2). Postoperative evolution was favourable. Histopathological diagnosis was reported as gingival mucosa and underlying bone infiltrated by melanoma, with free surgical margins. Follow-up 12 months after the surgery did not demonstrate clinical or radiological (Computerized Tomography (CT) scan) signs of neither local-regional relapse nor distant metastasis. Buccinator myomucosal flap and anterior iliac crest bone graft remain viable.

Clinical Case 2

A 56-year-old man, active smoker of 2 packets of cigarettes/day, was remitted to our Department by the dentist showing a 4-months ulcer in right upper gingiva, with spontaneous bleeding and progressive increase in size. In the physical exploration it was observed a 1-cm non-melanotic erosive lesion in gingiva next to 17 and 18 dental pieces, with eritematous colouration, friable aspect, and with neither spontaneous bleeding nor after manipulation (Fig.3). An incisional biopsy of the lesion was performed. Immunohistochemical study revealed diffuse positivity for melanoma antigen, S-100 protein and vimentin, and negativity for low-molecular-weight keratins (Cam 5.2), keratins AE1 and AE3, carcinoembryonic antigen (CEA) and epithelial membrane antigen (EMA).

With the diagnosis of gingival melanoma, surgical intervention was performed, with resection of the gingival lesion, right maxillary alveolar process, exodontias of 16, 17 and 18 and reconstruction of the defect by means of a Bichat buccal fat pad flap (Fig.4). Resection was established with macroscopic free margins. Postoperative recovery was uneventful.

Histopathological study of the specimen showed a pigmented area formed by grossly marked atypical melanocytes of variable nuclei size, hyperchromatic, with prominent nucleoli and numerous mitosis and great and clear cytoplasm, which extend deeply from the mucosa. Melanocytes infiltrated grossly the totality of submucosa and underlying bone to reach the surgical edge of the specimen. Focally, pagetoid ascent of tumoral melanocytes to the overlying epithelium, without radial extension of the tumor to the basal layer of the mucosal epithelium, was identified. Diagnosis was 11-mm-thickness gingival melanoma, with osseous infiltration and affectation of deep surgical block, and surgical mucous edges free of tumoral infiltration (Fig.5).

One month after the first surgery the patient was operated again, with enlargement of margins, bone resection to the sinus floor and maxillary tuberosity. Histopathologic study was described as maxillary fragment with chronic inflammation without evidence of infiltration.

Postoperative control CT-scan was performed one month later, with demonstration of an image corresponding to a 2 x 1-cm necrosed right yugulodigastric lymph node, suggestive of metastasis. Fine-needle-aspiration (FNA) showed positivity for melanoma. Modified type III radical neck dissection was performed, with the histological result of 3 of 17 infiltrated lymph nodes in right levels 2 and 3, with capsular spread in one of them. Postsurgical recovery was favourable.

After this, right lymph node chains were irradiated by means of lateral direct 18 and 15 MeV-electron fields, with administration

recuperación post-operatoria fue favorable. Se procedió entonces a irradiar las cadenas ganglionares cervicales derechas, mediante un campo lateral derecho directo de electrones de 18 MeV y de 15 MeV, administrándose 10 sesiones de 5 Gy/día, 2 sesiones por semana. El tratamiento radioterápico fue bien tolerado, aunque mostró mucositis en la cavidad oral del lado derecho, que se resolvió con tratamiento sintomático. En el mismo momento, el paciente comenzó con inmunoterapia con interferón α , que se prolongó durante un año. El paciente ha sido seguido durante 6 años, sin signos de recidiva localregional o a distancia y con estado funcional aceptable.

Tabla 1. Consideraciones en el melanoma de mucosa oral. Modificado de Hicks y Flaitz, 2000. (1)

<p>Melanoma primario de mucosa oral</p> <ul style="list-style-type: none"> Frecuente afectación del paladar y la encía Lesiones pigmentadas más frecuentemente (69%) Mucosa suprayacente ulcerada Actividad en la unión dermoepidérmica Invasión del epitelio Invasión vascular y perineural infrecuentes Invasión de conductos de glándulas salivares menores Lesiones melanoéciticas pre-existentes en un tercio de los casos (37%) aproximadamente <p>Metástasis de melanoma en mucosa oral</p> <ul style="list-style-type: none"> Afectación de paladar y encía poco frecuente Afectación frecuente del suelo de la boca Lesiones pigmentadas menos frecuentemente (20%) Mucosa suprayacente no ulcerada Ausencia de actividad en la unión dermoepidérmica Ausencia de invasión del epitelio Infiltrados de linfocitos en banda
--

DISCUSION

En nuestra serie, la localización fue el paladar-encía maxilar en ambos casos. En concordancia con lo referido por otros autores, se trata de las zonas de aparición más frecuente (11,12). Los síntomas del melanoma de mucosa oral incluyen el sangrado y raramente el dolor, que suelen aparecer de modo tardío. De hecho, el sangrado se ha referido como el signo más frecuente al diagnóstico (13), y la presencia de pigmentación melánica se da en un tercio de los pacientes antes del diagnóstico (11). En este sentido, y probablemente relacionado con un diagnóstico más tardío, se ha constatado un pronóstico peor para el melanoma amelanótico de mucosa oral (14), como nuestro segundo caso. El melanoma de la mucosa oral suele extenderse de un modo uniforme, y no se ha descrito induración, por cuanto la respuesta inflamatoria en los bordes es mínima o está ausente (3). La extensión en profundidad, con o sin invasión ósea, se haya presente al diagnóstico en numerosos casos. No obstante, es posible una diseminación en superficie previa a la diseminación vertical,

of ten 5Gy/day sessions, 2 sessions in each week. Radiotherapeutic treatment was well-tolerated, although mucositis was presented in right oral cavity, which was solved by symptomatic treatment. Simultaneously, patient began with α -interferon, which was extended during a year. Patient has been followed for 6 years, without local-regional relapse or distant metastasis and acceptable functional situation.

Table 1. Considerations in melanoma of the oral mucosa. Modified from Hicks and Flaitz, 2000. (1)

<p>Primary melanoma of the oral mucosa</p> <ul style="list-style-type: none"> <i>Frequent affection of palate and gingiva</i> <i>More frequent pigmented lesions (69%)</i> <i>Overlying mucosa ulcerated</i> <i>Junctional activity</i> <i>Invasion of epithelium</i> <i>Vascular and perineural invasion uncommon</i> <i>Invasion of minor salivary glands ducts</i> <i>Pre-existing melanocytic lesions in one third of the cases (37%)</i> <p>Metastasis of melanoma in the oral mucosa</p> <ul style="list-style-type: none"> <i>Affection of palate and gingiva uncommon</i> <i>Frequent affection of the floor of the mouth</i> <i>Less frequent pigmented lesions (20%)</i> <i>Overlying mucosa non-ulcerated</i> <i>Absence of junctional activity</i> <i>Absence of epithelium invasion</i> <i>Lymphocytes in band infiltrates</i>
--

DISCUSSION

In our series, location was maxillary palate and gingiva in both cases. In concordance with other authors, they are the most frequent sites for appearance of this entity (11,12). Symptoms of oral mucosal melanoma include bleeding and rarely pain, which use to appear in a late period. Moreover, bleeding has been referred as the most frequent sign at diagnosis (13), and the presence of melanotic pigmentation is presented in one third of the patients before diagnosis (11). In this sense, and probably related to a later diagnosis, a worse prognosis has been referred for amelanotic oral mucosa melanoma (14), such as our second case. Oral mucosal melanoma usually extends in a uniform pattern, and no inflammatory response in the borders has been referred, so inflammatory response in the edges is minimal or absent (3). Deep extension, with or without bone invasion, is present in the diagnosis of numerous cases. However, it is possible a superficial dissemination previous to the vertical dissemination, as in our case. One third of the patients presented mucosal melanosis, present for years. The exclusion of any other tumoral focus is essential in diagnosis of melanoma, so that mucous melanoma can not be explained by means of a metastatic origin. In relation with it and according

y en un tercio de los pacientes, como en nuestro primer caso, existen antecedentes de melanososis mucosa, a veces presente durante años.

En el diagnóstico de melanoma primario de la mucosa oral es fundamental la exclusión de cualquier otro posible origen tumoral, de tal modo que el melanoma mucoso no pueda explicarse como metástasis de este. En este sentido y, de acuerdo con Greene et al. (15), creemos necesaria la demostración clínica e histológica del melanoma en la mucosa oral, la presencia de actividad tumoral en la lesión, y la imposibilidad de demostrar una lesión compatible con melanoma en cualquier otra localización. Delgado Azañero et al. (16) describen el método de "frotamiento con gasa" para el diagnóstico clínico de melanomas de la mucosa oral. Refieren una sensibilidad del 84,6%, pero un resultado negativo en la prueba no excluye la posibilidad de melanoma en el estudio histológico. Discrepamos con los autores en la utilidad de esta técnica, ya que no varía el manejo diagnóstico final del paciente. De un lado, un elevado porcentaje de los melanomas de mucosa debuta sin alteraciones en la pigmentación. De otro lado, se ha referido que la obtención de una citología por raspado de la lesión no muestra resultados fiables (11).

Histológicamente, la presencia de anomalías de la unión, densidad aumentada de melanocitos y células atípicas, en las biopsias de lesiones pigmentadas de la mucosa oral, es muy sospechosa de malignidad. La necesidad de establecer el origen primario del melanoma se hace patente en el intento de controlar efectivamente la enfermedad. En este sentido, existe una serie de consideraciones anatomoclínicas que están presentes con mayor frecuencia en el melanoma primario que en la metástasis de melanoma en la mucosa oral, que quedan reflejadas en la tabla 1. Con respecto a la inmunohistoquímica, se ha referido positividad en grado variable para los antígenos asociados al melanoma NKFC3, proteína S-100, HMB-45 y vimentina (11). Nosotros demostramos positividad para S-100, vimentina y antígeno de melanoma.

Es necesario un diagnóstico diferencial con otras entidades malignas, como carcinoma pobremente diferenciado y linfoma anaplásico de células grandes, con otras lesiones pigmentadas melánicas, como la mácula melánica, el nevus melánico de la mucosa oral, el nevus azul, el melanoacantoma y el nevus de Spitz, y con otras no melánicas como las secundarias al depósito de amalgamas de restauraciones dentales, y las debidas al uso de materiales pesados, tabaco y ciertos fármacos. (17)

El tratamiento más aceptado es la resección quirúrgica con márgenes, aunque en pocos casos logra controlarse la enfermedad. Existe controversia con respecto la necesidad de realizar la disección cervical, entre los defensores de realizarla de modo electivo, y los que abogan por su realización sólo en casos de cuellos clínicamente positivos (18). Pueden asociarse radioterapia e inmunoterapia como coadyuvantes, y la primera como tratamiento primario en casos con muy mal pronóstico y en los que se desestima la cirugía, aunque su valor real es incierto. Ha sido descrito el uso de dacarbazina-DTIC e INF-alpha-2b como tratamiento quimio e inmunoterápico, asociado en diferentes combinaciones a BCG e interleucina recombinante-2 (rIL-2) (12).

Rapidis et al. (3) describen la realización de la excisión de la

with Greene et al. (15), we think that clinical and histological demonstration of the melanoma in the oral mucosa, the presence of tumoral activity in the lesion and the impossibility to demonstrate a melanoma in any other location, are conditions necessary to make an appropriate diagnosis. Delgado Azañero et al. (16) describe a method which consists in "rubbing a gauze" over the lesion to diagnose oral mucosal melanomas. They refer a sensibility of 84.6%, but a negative result does not exclude the possibility of melanoma in the histological study. We disagree with these authors in the availability of this technique, because it does not modify final diagnostic management. Firstly, an elevated percentage of mucosal melanomas shows no alterations in pigmentation. On the other side, it has been referred that cytology by means of scraping the lesion does not show reliable results (11).

Histologically, the presence of abnormalities of the junction, high density of melanocytes and atypical cells in the biopsy of melanotic lesions of the oral mucosa is suspicious for malignancy. The necessity of establishing the primary origin of the melanoma is clear in an attempt to make an effective control of the disease. In relation with it, there are some anatomoclinical considerations which are present more frequently in primary melanoma than in metastasis of melanoma in the oral mucosa, which are referred in table 1. In relation with immunohistochemistry, it has been referred a variable positivity for melanoma associated antigens NKFC3, S-100 protein, HMB-45 and vimentin. We demonstrated positivity for S-100, vimentin and melanoma antigen.

It is necessary a differential diagnosis with other malignant entities, such as poorly-differentiated carcinoma, large cells anaplastic lymphoma; with other melanotic lesions, such as melanotic macule, melanocytic nevi of the oral mucosa, blue nevi, melanoacanthoma, and nevi of Spitz; and with other non-melanotic lesions, such as those secondary to the deposit of dental restorations and those related with the use of heavy metals, tobacco and some drugs.

The most accepted treatment is surgical resection with wide margins, although disease is controlled in few cases. There is controversy with respect to the necessity of cervical dissection, between those who advocates for elective cervical dissection and those who advocates for cervical dissection in clinically positive necks (18). Adjuvant radiotherapy and immunotherapy may be associated to surgery. The former may be used as primary treatment in cases with very bad prognosis and those in which surgery is rejected, although its real value is unknown. Dacarbazine-DTIC and INF-alpha-2b have been described as chemotherapeutic and immunotherapeutic treatments, associated in different combinations to BCG and recombinant interleukin-2 (rIL-2) (12).

Rapidis et al. (3) describe the excision of the lesion with a 1.5-2 cm-width macroscopically healthy margin. In concordance with these authors, we think that surgery combined with immunotherapy constitutes the most effective treatment modality to control the disease, although addition of the last one does not increase long-term survival. In any case, existent comparative studies between different treatment modalities seem to award more local control and cure to radical surgery with wide margins.

lesión con un margen de tejido sano macroscópico de 1,5 a 2 cm. De acuerdo con estos autores, creemos que la cirugía combinada con inmunoterapia constituye la modalidad de tratamiento más efectiva para lograr el control de la enfermedad, aunque la adición de esta última no prolonga la supervivencia a largo plazo de modo substancial. En cualquier caso, los estudios comparativos existentes entre varias modalidades de tratamiento parecen conferir más probabilidades de control local y curación a la cirugía radical con márgenes amplios (19). Además de la excisión quirúrgica convencional, se ha descrito la técnica de excisión micrográfica de Mohs sobre tejido fijado (5). Nuestro grupo aboga por la realización de resección de la lesión con márgenes amplios desde el principio, con reconstrucción en el mismo acto quirúrgico si fuera necesaria.

El pronóstico del melanoma es pobre, con una supervivencia media tras el diagnóstico de 1 a 2 años, y una tasa de supervivencia a los 5 años del 5 al 38%, según autores (3,5,11). Yii et al. (20) refieren, sobre 89 melanomas mucosos de cabeza y cuello, un 26% de supervivencia a los 5 años cuando la lesión estaba confinada al sitio primario, mientras que descendía al 0% cuando existían metastasis linfáticas regionales o a distancia. Prasad et al. (7), sobre 37 pacientes, documentaron metástasis en el 64,5% de los casos y tasas de supervivencia global y específica a los 5 años de 36 y 42%, respectivamente. En general, este pobre pronóstico, muy por debajo del asignado al melanoma cutáneo, se intenta explicar por la dificultad en lograr una resección amplia, dada la anatomía de la región, la extensión en profundidad con mayor frecuencia que en el cutáneo y la metástasis hematogena temprana. En este sentido, algunos autores refieren pronósticos más desfavorables cuando la profundidad de la lesión es mayor (21,22), mientras que otros afirman que la ulceración, grosor tumoral, tipo histológico, número de mitosis, invasión perineural o profundidad de invasión no parecen tener un significado pronóstico similar al del melanoma cutáneo (7,23). De igual modo, existe controversia con respecto a la afectación linfática regional y, mientras para algunos autores (21) este dato tiene poca importancia en el pronóstico, para otros constituye un claro factor de mal pronóstico (24). Dado el pobre pronóstico de esta entidad, se hace necesaria la pronta identificación y biopsia de las lesiones de melanoma. Es preciso un seguimiento estrecho de aquellos pacientes con lesiones pigmentadas de la mucosa oral.

Apart from conventional surgical resection, it has been referred the Mohs micrographic surgery in fixed-tissue (5). Our group advocates for resection of the lesion with wide margins from the beginning, with subsequent reconstruction in the same surgical time if it was necessary.

Prognosis of melanoma is poor, with a 5-year-mean survival rate after resection of 5 to 38%, according with authors (3,5,11). Yii et al. (20) refer, over 89 head and neck mucosal melanomas, a 5-year survival of 26% when the lesion was confined to the primary site, while it descended to 0% when regional lymph node or distant metastasis existed. Prasad et al. (7), over 37 patients, documented metastasis in 64.5% of the cases, and specific and global 5-year survival rates of 36 and 42%, respectively. In general, this poor prognosis, lower than that assigned to cutaneous melanoma, may be explained by the difficulty in obtaining a wide resection due to the anatomy of the region, the major extension in depth in relation with cutaneous melanoma and the early haematogenous metastasis. In relation with it, some authors refer more unfavourable prognosis when lesion depth is greater (21,22), while others affirm that ulceration, tumoral thickness, histological type, number of mitosis, perineural invasion or depth of invasion does not seem to have as similar prognosis as that referred for cutaneous melanoma (7,23). In a similar manner, controversy exists with respect to regional lymph node affectation and, while some authors (21) refer this feature to have no special prognostic relevance, some others identify it as a clear prognostic factor (24). Due to the poor prognosis of this entity, it is necessary an early identification and biopsy of melanoma lesions. A near follow-up of patients with pigmented lesions of the oral mucosa is mandatory.

BIBLIOGRAFIA/REFERENCES

1. Hicks MJ, Flaitz CM. Oral mucosa melanoma: epidemiology and pathology. *Oral Oncol* 2000;36:152-69.
2. Dematos P, Tyler D, Seigler HF. Malignant melanomas of the mucous membranes: a review of 119 cases. *Am Surg Oncol* 1998;5:733-42.
3. Rapis AD, Apostolidis C, Vilos G, Valsamis S. Primary malignant melanoma of the oral mucosa. *J Oral Maxillofac Surg* 2003; 61:1132-9.
4. Landa S, Ereno C, Montes E, Santamaria J, Perez I. Metastatic malignant melanoma of intraparotid lymph nodes. *Med Oral*. 1997;2:49-52.
5. Oriba HA, Stanley R, Snow SN, Mohs FE. Oral malignant melanoma treated with Mohs micrographic surgery by fixed-tissue technique. *Arch Otolaryngol Head Neck Surg* 1998;124:199-201.
6. Cebrian Carretero JL, Chamorro Pons M, Montesdeoca N. Melanoma of the oral cavity. Review of the literature. *Med Oral* 2001;6:371-5.
7. Prasad ML, Patel S, Hoshaw-Woodard S, Escrig M, Shah JP, Huvos AG, Busam KJ. Prognostic factors for malignant melanoma of the squamous mucosa of the head and neck. *Am J Surg Pathol* 2002;26:883-92.
8. Ostman J, Anneroth G, Gustafson H, Tavelin B. malignant oral tumors in Sweden 1960-1989- an epidemiological study. *Oral Oncol Eur J Cancer* 1995;31:106-12.
9. Berthelsen A, Andersen AP, Jensen TS, Hansen HS. Melanomas of the mucosa in the oral cavity and the upper respiratory passages. *Cancer* 1984;54:907-12.
10. Rapini RP, Golitz LE, Greer Jr RO, Krekorian EA, Poulson T. Primary malignant melanoma of the oral cavity. A review of 177 cases. *Cancer* 1985;55:1543-51.
11. Garzino-Demo P, Fasolis M, Maggiore GM, Pagano M, Berrone S. Oral mucosal melanoma: a series of case reports. *J Craniomaxillofac Surg* 2004;32:251-7.
12. Takagi M, Ishikawa G, Mori W. Primary malignant melanoma of the oral cavity in Japan. With special reference to mucosal melanosis. *Cancer* 1974;34:358-70.
13. López-Graniel CM, Ochoa-Carrillo FJ, Meneses-García A. Malignant melanoma of the oral cavity: diagnosis and treatment experience in a Mexican population. *Oral Oncol* 1999;35:425-30.
14. Kotani K, Shindoh M, Yamazaki Y, et al. Amelanotic malignant melanomas of the oral mucosa. *Br J Oral Maxillofac Surg* 2002;40:195-200.
15. Greene GW, Haynes JW, Dozier M, et al. Primary malignant melanoma of the oral mucosa. *Oral Surg Oral Med Oral Pathol* 1953;6:1435.
16. Delgado Azañero WA, Mosqueda Taylor A. A practical method for clinical diagnosis of oral mucosal melanomas. *Med Oral* 2003;8:348-52.
17. Villarreal PM, Junquera LM, Herreros M, Ferreras J, Rodriguez O. Maxillary undifferentiated carcinoma with rhabdoid features. *Med Oral*. 2001 Jan-Feb;6(1):31-5.
18. Snow GB, van der Waal I. Mucosal melanomas of the head and neck. *Otolaryngol Clin North Am* 1986;19:537.
19. Manolidis S, Donald PJ. Malignant mucosal melanoma of the head and neck: review of the literature and report of 14 patients. *Cancer* 1997;80:1373-86.
20. Yii NW, Eisen MN, A'Hern R, Rhys-Evans P, Archer D, Henk JM, Gore ME. Mucosal malignant melanoma of the head and neck: the Marsden experience over half a century. *Clin Oncol* 2003;15:199-204.
21. Shah JP, Huvos AG, Strong EW. Mucosal melanomas of the head and neck. *Am J Surg* 1977;134:531-5.
22. Seigler HF. Mucosal melanoma. *J Surg Oncol* 2004;86:187-8.
23. Liversedge RL. Oral malignant melanoma. *Br J Oral Surg* 1975;13:40.
24. Umeda M, Shimada K. Primary malignant melanoma of the oral cavity: its histological classification and treatment. *Br J Oral Maxillofac Surg* 1994;32:39.