

Aplicaciones de la citología oral por raspado (exfoliativa) en el cáncer y precáncer oral

Applications of the oral scraped (exfoliative) cytology in oral cancer and precancer

Amelia Acha ⁽¹⁾, María T. Ruesga ⁽¹⁾, María J. Rodríguez ⁽¹⁾, María A. Martínez de Pancorbo ⁽²⁾, José M. Aguirre ⁽¹⁾

(1) Medicina Bucal. Unidad de Patología Oral y Maxilofacial. Departamento de Estomatología. Universidad del País Vasco EHU. Leioa. Vizcaya

(2) Departamento de Zoología y Biología Celular. Universidad del País Vasco EHU. Leioa. Vizcaya

Correspondencia / Address:

Dr. José M. Aguirre

Medicina Bucal. Departamento de Estomatología

Universidad del País Vasco EHU

Bº. Sarriena s/n Leioa 48940. Vizcaya. España

Teléfono: 94 6012924

E-mail: otpagurj@lg.ehu.es

Recibido / Received : 13-06-2004 Aceptado / Accepted : 10-10-2004

Indexed in:

-Index Medicus / MEDLINE / PubMed
-EMBASE, Excerpta Medica
-Indice Médico Español
-IBECs

Acha A, Ruesga MT, Rodríguez MJ, Martínez de Pancorbo MA, Aguirre JM. Applications of the oral scraped (exfoliative) cytology in oral cancer and precancer. *Med Oral Patol Oral Cir Bucal* 2005;10:95-102.

© Medicina Oral S. L. C.I.F. B 96689336

RESUMEN

La citología por raspado es un procedimiento simple e incruento que ha sido objeto de controversia sobre su validez real en patología oral. En los últimos tiempos ha resurgido en base a su aplicación en el precáncer y el cáncer oral, tanto como metodología diagnóstica como predictiva y para la monitorización de los pacientes. Se han desarrollado nuevas técnicas sobre aspectos diagnósticos, como la aplicación "brush biopsy", y múltiples estudios moleculares sobre las células recogidas.

En esta revisión analizamos los aspectos más novedosos en relación con las aplicaciones de la citología por raspado o exfoliativa en la patología oral cancerosa y precancerosa, dirigida de un modo especial a los estudios moleculares y sus implicaciones diagnósticas y pronósticas.

Palabras clave: *Citología, oral, cáncer, raspado, molecular*

INTRODUCCION

El cáncer oral es la neoplasia maligna más frecuente en la región de la cabeza y cuello, siendo la mayoría carcinomas de células escamosas. Una parte significativa de los carcinomas orales de células escamosas (COCE) se desarrollan a partir de lesiones premalignas como la leucoplasia (1).

Desgraciadamente la supervivencia en los pacientes con COCE no ha mejorado en los últimos 30 años, manteniendo todavía una tasa de supervivencia media a los cinco años menor del 50% (1, 2). Por ello, y a pesar de los avances terapéuticos, el pronóstico general sigue siendo pobre (1-4).

Un factor fundamental de este mal pronóstico es el hecho de que

ABSTRACT

Scraped (exfoliative) cytology is a simple and harmless procedure, which has been a controversial technique according to its real validity in oral pathology. Lately it has re-emerged due to its application in oral precancer and cancer as a diagnostic and predictive method as well as for monitoring patients. New diagnostic techniques have been developed, such as "brush biopsy" and multiple molecular studies using the cells collected.

In this review we are going to analyse the more novel aspects related with the applications of the scraped or exfoliative cytology in oral precancerous and cancerous pathology, specially focusing on molecular studies and their diagnostic and prognostic implications.

Key words: *Cytology, oral, cancer, exfoliative, molecular*

INTRODUCTION

Oral cancer is the most frequent neoplasia of the head and neck region, being most of them squamous cell carcinomas. A significant part of oral squamous cell carcinomas (OSCC) develop from premalignant lesions such as leukoplakia (1).

Unfortunately, the survival of the patients with OSCC has not improved in the last 30 years still showing a five year survival rate lower than 50% (1, 2). That is why and in spite of the therapeutic advances the general prognosis is still poor (1-4).

A fundamental factor of this bad prognosis is that a great proportion of oral cancers is still diagnosed in advanced stages and is treated late (1, 5). Early detection of a premalignant or cancerous oral lesion will improve the survival and the morbidity

todavía una gran proporción de los cánceres orales se diagnostican en estadios avanzados y se tratan tardíamente (1, 5). La detección precoz de una lesión oral premaligna o cancerosa va a mejorar tanto la supervivencia como la morbilidad asociada al tratamiento (2, 4, 5). El pronóstico en el COCE diagnosticado y tratado precozmente es muy bueno, con una supervivencia media del 80% y una buena calidad de vida tras el tratamiento (1, 2). No obstante, todavía no se ha progresado de un modo satisfactorio en el descubrimiento de elementos predictivos específicos y ello a pesar de los múltiples estudios realizados en los últimos años (2, 5).

Los métodos diagnósticos clásicos para las lesiones cancerosas y precancerosas orales son el examen clínico y el estudio histopatológico del material obtenido por biopsia. El análisis biopsico es todavía la técnica más aceptada para determinar de un modo fiable la naturaleza de las lesiones de la mucosa oral.

La toma biopsica es una prueba cruenta que implica actuar quirúrgicamente, con limitaciones técnicas para algunos profesionales y con implicaciones de orden psicológico en algunos pacientes. También presenta limitaciones en el caso de lesiones extensas, en las que es importante seleccionar el lugar más adecuado, ya que las características histopatológicas pueden cambiar dependiendo de la zona, lo que puede provocar un mal diagnóstico y un planteamiento terapéutico erróneo (2). Además, el estudio biopsico con ser fundamental, no deja de ser un método diagnóstico con sensibilidad limitada, en el que prima en gran medida la subjetividad del patólogo observador.

Todos estos aspectos nos indican la importancia que tiene el descubrir y desarrollar nuevos métodos diagnósticos, así como mejorar los ya conocidos, y buscar también dianas terapéuticas para la enfermedad neoplásica oral (2, 6-8). Es importante que las metodologías sean sencillas, poco cruentas y fiables, y que nos permitan realizar un diagnóstico y seguimiento satisfactorios en los pacientes con lesiones precancerosas y cancerosas orales.

En este sentido ha resurgido en los últimos tiempos el interés por la citología oral en el precáncer y el cáncer oral (Fig. 1,2), tanto como metodología diagnóstica como predictiva y para la monitorización de los pacientes. Asistimos al desarrollo de nuevas tecnologías sobre aspectos diagnósticos citológicos clásicos, como la aplicación "brush biopsy", y a múltiples estudios moleculares de las células recogidas por este sistema tratando de determinar la existencia de factores diagnósticos y/o pronósticos (2, 7, 9).

Nuestro grupo ha publicado recientemente algunos trabajos aplicando esta metodología y resaltando su interés diagnóstico y pronóstico en pacientes con precáncer y pacientes con riesgo de desarrollar un cáncer oral (10, 11).

En este trabajo realizamos una revisión de los aspectos más novedosos en relación con las aplicaciones de la citología por raspado o exfoliativa en la patología oral cancerosa y precancerosa, dirigida de un modo especial a los estudios moleculares y sus implicaciones diagnósticas y pronósticas.

ASPECTOS GENERALES

La citología se viene aplicando al diagnóstico de las enferme-

asociadas to the treatment (2, 4, 5). The prognosis in an early diagnosed and treated OSCC is very good, with a mean survival rate of 80% and a good life quality after the treatment (1, 2). Nevertheless, no progress has yet been made in a satisfactory way in discovering specific predictive elements in spite of the multiple studies carried out in the last few years (2, 5).

Clinical examination and histopathological studies of biopsied material are the classical diagnostic methods used for precancerous and cancerous oral lesions. The analysis of biopsic material is still the most accepted technique to determine in a reliable way the nature of the lesions in oral mucosa.

Biopsy is a bloody technique with surgical implications, technique limitations for some professionals and psychological implications for some patients. It also presents limitations when the lesions are large. In these cases it is important to select the more appropriate place due to changes in histopathological characteristics along the lesion. These changes may cause a bad diagnostic and an erroneous therapeutic approach (2). Furthermore, even though the biopsic study is fundamental, it is a diagnostic method with limited sensitivity where one of the most important features is the subjectivity of the pathologist.

All these aspects show the importance of discovering and developing new diagnostic methods as well as improving the ones that are already known and also finding therapeutics targets for oral neoplastic diseases (2, 6-8). It is important that the methodologies are easy, reliable, harmless and that allow us to make a satisfactory diagnosis and follow up of the patients with oral precancerous and cancerous lesions.

In the last few years the interest for oral cytology as a diagnostic and prognostic methodology and also for monitoring patients in oral precancer and cancer (Fig. 1,2) has re-emerged. New technologies over classical cytologic diagnostic aspects as the "brush biopsy" application and multiple molecular studies of the cells collected by these means trying to determine the existence of diagnostic and/or prognostic factors are being developed (2, 7, 9).

Our group has recently published some studies applying this methodology and emphasizing its diagnostic and prognostic interest in patients with precancerous lesions and those at high risk of developing and oral cancer (10, 11).

In this review we analyse the more novel aspects in relation with the applications of oral scraped or exfoliative cytology in oral precancerous and cancerous pathology focusing on molecular studies and its diagnostic and prognostic implications.

GENERAL ASPECTS

Cytology has been applied to diagnose oral diseases since Papanicolaou and Traut validated it for diagnosing neoplasias of the uterine cervix (12). Since then cytology began to be used in the oral cavity as a cytopathologic diagnostic tool. Unfortunately, it was a failure, mainly due to its bad employment in processes where it was impossible to obtain good diagnostic results (13, 14).

Oral cells which are going to be analysed after being spread on a slide can be obtained by different physical systems of scraped the surface of the mucosa, by rinsing the oral cavity or even

dades orales desde que Papanicolaou y Traut demostraran su validez para el diagnóstico de las neoplasias del cervix uterino (12). Desde ese momento la citología comenzó a practicarse en la cavidad oral como un método de diagnóstico citopatológico, cosechando desgraciadamente muchos fracasos, debido principalmente a su mala utilización en procesos en los que era imposible que diera buenos resultados diagnósticos (13, 14).

Las células orales que se van a analizar tras su extendido, pueden obtenerse mediante diferentes sistemas físicos de raspado de la superficie mucosa, o mediante enjuague de la cavidad oral o bien mediante una toma de muestra de saliva de los pacientes. No obstante, la técnica con la que se obtiene un mejor material es la de raspado, que se realiza a expensas de la separación mecánica del epitelio mucoso con diferentes instrumentos. Por ello, consideramos que es más correcto hablar de "citología por raspado" que de "citología exfoliativa" como se hace en el cervix.

La fiabilidad de distintos instrumentos empleados en citología oral por raspado ha sido analizada en diversos estudios (15, 16). El instrumento empleado para realizar la toma citológica debe ser fácil de usar en cualquier localización, provocar pocas molestias y proporcionar un número adecuado de células epiteliales (16). En estos trabajos se demuestra que el cepillo es un elemento adecuado, debido a la facilidad en la toma y a la calidad de la muestra citológica bucal.

A las clásicas aplicaciones del estudio citológico oral, como son las candidosis orales, se han ido añadiendo otras como el estudio de la infección epitelial por el virus de Epstein-Barr en lesiones orales de leucoplasia vellosa (17), ampliando el abanico de sus posibilidades.

A pesar de la mejoría de los métodos de recogida del material citológico oral, esta metodología sigue presentando problemas en el diagnóstico del cáncer oral debido principalmente a la existencia de falsos negativos tanto por realizar una toma no representativa como por la subjetividad de la valoración citológica (18).

Tratando de paliar estos defectos, en los últimos años hemos asistido al desarrollo de un procedimiento diagnóstico de lesiones orales malignas, llamado "brush biopsy", en el que se realiza la toma con un cepillo de diseño particular que permite penetrar en el espesor de la mucosa y recoger material representativo de las lesiones (9). Este método ha sido diseñado para que recoja células desde la capa superficial a la basal del epitelio, y de ese modo permita la detección de aquellas que son anómalas. La valoración de "malignidad" o "benignidad" se realiza mediante un análisis asistido por ordenador (9).

Como los mismos defensores de este procedimiento señalan, esta técnica no sustituye en ningún caso a la biopsia clásica, y su uso es complementario. Por ello, creemos que la denominación "brush biopsy" no es acertada, ya que puede dar lugar a equívocos. Consideramos que sería mejor denominarlo "citología por raspado asistida por ordenador" o simplemente "oral brush cytology".

Existen diferentes controversias en relación con el verdadero valor de esta técnica en la detección precoz del COCE. Se ha señalado la existencia de falsos positivos, demostrando una alta sensibilidad (90%) pero una baja especificidad (3%) (19). No obstante, estos datos han sido discutidos por otros autores en

by taking a sample of saliva from the patients. Nevertheless the technique with which a better material is obtained is the scraped one that is performed by mechanically separating the mucosal epithelium with different instruments. That is why we consider that it is better to talk about "scraped cytology" instead of exfoliative cytology as in cervix.

The reliability of the different instruments used in oral exfoliative cytology has been analysed in different studies (15, 16). The instrument used for making cytologies should be easy to use in any location, cause few annoyances and provide an adequate number of epithelial cells (16). In these works it is shown that the brush is an adequate instrument due to its ease in sampling and to the quality of the oral cytologic sample.

To the classical applications of the oral cytologic studies, such as oral candidiasis, others have been added, such as studying the epithelial infection due to Epstein-Barr virus in oral lesions of hairy leukoplakias (17), widening its possibilities.

Despite the improvements in the methods used for collecting oral cytologic material this methodology still presents problems in diagnosing oral cancer. Problems which are mainly due to the existence of false negatives obtained as a result of a non representative sample as well as the subjectivity of the cytologic evaluation (18).

In order to palliate these defects, in the last few years we have assisted to the development of a diagnostic procedure of malignant oral lesions called "brush biopsy", in which the sample is collected with a particularly designed brush that allows a complete penetration in the thickness of the mucosa and collects representative material of the lesions (9). This method has been designed to collect cells from the upper to the basal layer of the epithelium and in that way detect those cells, which are anomalous. The malignancy or benignancy of the lesions is evaluated by a computer assisted-analysis (9).

As the own defenders of this procedure remark, this technique does not substitute in any case the classic biopsy and its use is complementary. That is why we think that the name "brush biopsy" is not appropriate because it may mislead. It would instead be better to call it "computer assisted scraped cytology" or just "oral brush cytology".

There are multiple controversies related to the real value of this technique in the early detection of OSCC. The existence of false positives has been pointed out showing high sensitivity (90%) and low specificity (3%) (19). Nevertheless, these data have been discussed by other authors according to some partial studies (20).

In a complete study developed by Potter et al. (21) four false negatives of a total 115 analysed cases were found. Although the amount of false cases is small it is important to emphasize that the mean delay time in diagnosing a carcinoma in these cases was of 117.25 days.

This technique according to our impression may be useful in the early diagnosis of oral cancer. However, more independent studies analysing its true validity and reliability as well as its applicability and its improvement with other techniques are necessary. It is important to mention that it shall never prevail over the classic biopsy and in all clinically suspicious lesions even with a benign cytologic diagnosis a biopsy should be done.

base a algunos estudios parciales (20).

En el completo estudio realizado por Potter et al (21) encuentran 4 falsos negativos de un total de 115 casos analizados. Aunque la cantidad es pequeña hay que indicar que el retraso medio en el diagnóstico del carcinoma en estos casos fue de 117,25 días.

Nuestra impresión es que esta técnica puede ser útil en el diagnóstico precoz del cáncer oral; no obstante, son necesarios más estudios independientes que analicen su verdadera validez y fiabilidad, así como su aplicabilidad y mejora con otras técnicas. Es importante señalar que nunca debe prevalecer sobre el estudio biopsico clásico y que ante toda lesión clínicamente sospechosa, aún con el diagnóstico citológico de benignidad es mandatorio realizar una biopsia.

La aplicación de la citología en la detección de los fenómenos displásicos ha sido motivo de múltiples estudios con diferentes resultados. En un estudio realizado en Sudán se propone que el estudio citológico oral puede ser útil como método diagnóstico precoz de atipia epitelial y por tanto de lesiones orales malignas (22).

Remmerbach et al (23) analizaron la fiabilidad de la citología oral por raspado y su análisis citométrico en el diagnóstico precoz del cáncer oral. Los resultados de este estudio fueron espectaculares ya que la sensibilidad de la citología fue del 94,6% y la especificidad del 99,5%. La valoración de los extendidos aneuploides presento una sensibilidad del 96,4% y una especificidad del 100%. Juntando ambas técnicas la sensibilidad fue del 98,2% y la especificidad del 100%, con un valor predictivo positivo del 100% y negativo del 99,5%. En un estudio posterior (24) concluyen que el estudio citológico de extendidos de lesiones orales sospechosas es un método sencillo y seguro para la detección del cáncer, y que el análisis AgNOR en la citología oral puede ser utilizado como un método de rutina en el diagnóstico del cáncer oral.

También se ha estudiado en citologías en la saliva de pacientes tratados de COCE, el porcentaje de células apoptóticas (25). Esta detección puede ser muy interesante para monitorizar la reacción frente a la quimioterapia. Recientemente, se ha demostrado la validez de la citología oral por raspado para el análisis del número de células queratinizadas y de la actividad nucleolar (AgNORs) en pacientes fumadores (26).

ANÁLISIS MOLECULAR

En gran medida el reciente interés por el estudio de la citología oral en la patología cancerosa oral, se ha debido a la aplicación de nuevas técnicas moleculares. El estudio genético de marcadores moleculares permite detectar alteraciones antes de que se produzcan cambios en la morfología celular y de que esos cambios sean clínicamente visibles (2). Mientras que la evaluación citológica oral clásica es una labor intensa que requiere un elevado grado de experiencia para la identificación y valoración de células con morfología sospechosa, el análisis de las alteraciones moleculares es objetivo, y trata de identificar anomalías génicas específicas (8). Recientemente se ha demostrado la posibilidad de extraer ARN desde células obtenidas por raspado, indicando su interés y utilidad en el diagnóstico precoz de lesiones premalignas y cancerosas orales (27).

Multiple studies with different results have been carried out analysing the application of the cytology in the detection of displasic phenomena. In a study develop in Sudan the oral cytologic analysis is proposed as a useful early diagnostic method for epithelial atypia and therefore also for malignant oral lesions (22).

Remmerbach et al. (23) analysed the reliability of oral cytology and its cytometric analysis in the early detection of oral cancer. The results of the study were amazing because the sensitivity of the cytology was 94.6% and the specificity 99.5%. The evaluation of an aneuploid slides showed a sensitivity of 96.4% and a specificity of 100%. If both techniques are couple the sensitivity increases to 98.2% and the specificity is of 100% with a positive predictive value of 100% and a negative one of 99.5%. In a subsequent study (24) the author reached the conclusion that cytologic analysis of the slides of suspicious oral lesions is an easy and secure method for cancer detection and that AgNOR analysis in oral cytology can be use as a routinely method for diagnosing oral cancer.

In the smears of patients treated of OSCC the percentage of apoptotic cells has also been studied (25). This detection can be quite interesting for monitoring patients' reaction to chemotherapy. The validity of oral cytology for analysing the number of keratinised cells and the nucleolar activity (AgNORs) in smoking patients has recently been demonstrated (26).

MOLECULAR ANALYSIS

The recent interest for study oral cytology in oral cancerous pathology has mainly been due to the application of new molecular techniques. The genetic analysis of molecular markers allows the detection of alterations before changes in cellular morphology occur and before these changes are clinically visible (2). While the classic oral cytologic evaluation is labour intensive and requires a high expertise degree for identifying and evaluating cells with suspicious morphology the analysis of molecular alterations is objective and tries to identify specific genetic anomalies (8). The possibility of extracting RNA from cells obtained by scraped has recently been demonstrated emphasizing its interest and usefulness in the early diagnosis of oral premalignant and cancerous lesions (27).

Nowadays cancer is considered as a process caused by the accumulation of multiple genetic alterations, which affect the cell cycle as well as normal cell differentiation. These alterations are mainly acquired (somatic) although some of them may be inherited and when they activate protooncogenes, inactivate tumour suppressor genes or affect enzymes, which repair DNA, they could lead to a neoplastic transformation.

Most of the oral cavity carcinogens are chemical (tobacco), physical (radiation) and infectious (papillomavirus, *Candida*) agents which act as mutagens and may cause changes in genes and chromosomes structures by point mutations, deletions, insertions and rearrangements (28). However, some of these changes may occur spontaneously. These genetic alterations, which occur during carcinogenesis, can be used as targets for detecting tumoral cells in clinical samples (6, 8, 29).

Molecular analysis can identify a clone population of cancerous

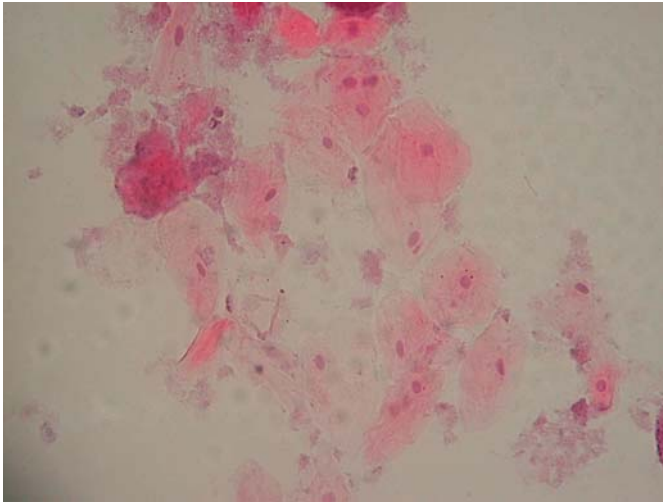


Fig. 1. Extensión citológica oral no patológica. Células escamosas superficiales y acúmulos de gérmenes. H&E 40x.
Slide from a non pathologic oral cytology. Superficial squamous cells and germ accumulation. H&E 40X

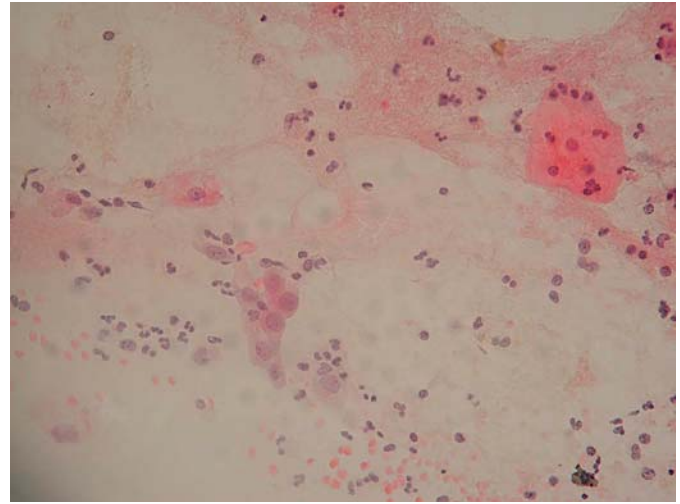


Fig. 2. Extensión citológica oral de un carcinoma de células escamosas. Células tumorales atípicas y disqueratóticas sobre un fondo sucio. Papanicolaou 40x.
Slide from a squamous cell carcinoma oral cytology. Atypical and dyskeratotic tumoral cells upon a dirty background. Papanicolaou 40X.

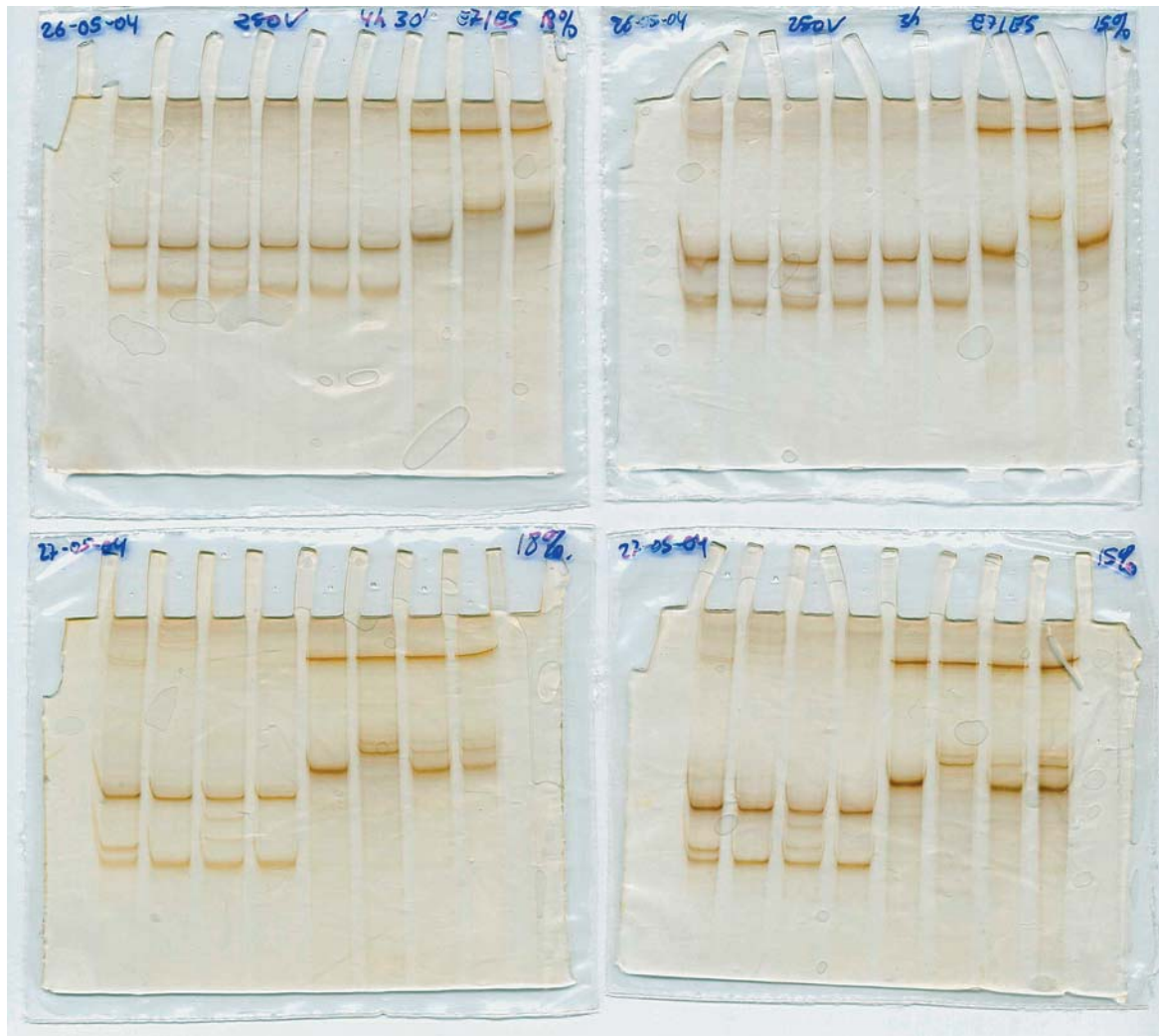

Fig. 3. Detección de mutaciones en el gen p53 mediante la técnica SSCP (análisis de polimorfismo de conformación de hebra única) en geles de poliacrilamida a partir de muestras citológicas orales.
p53 mutations detection by SSCP method (single strand conformation polymorphism) in polyacrilamide gels using oral cytologic samples.

por acumulación de múltiples alteraciones genéticas que afectan tanto al ciclo celular como a la diferenciación normal de las células. Mayoritariamente, estas alteraciones son adquiridas (somáticas) aunque algunas pueden ser heredadas, y cuando activan protooncogenes, inactivan genes supresores de tumores o afectan a enzimas cuya función es reparar el ADN, pueden conducir a una transformación neoplásica.

Los principales carcinógenos de la cavidad oral son agentes químicos (tabaco), físicos (radiación) e infecciosos (papilomavirus, *Candida*), que como mutágenos pueden provocar cambios en la estructura de genes y cromosomas mediante mutaciones puntuales, deleciones, inserciones o reordenamientos (28). No obstante, alguno de estos cambios se puede producir de forma espontánea. Estas alteraciones genéticas, que se producen durante el proceso de carcinogénesis, pueden emplearse como dianas para la detección de células tumorales en muestras clínicas (6, 8, 29).

El análisis molecular puede identificar entre las células normales una población clonal de células cancerígenas que posean mutaciones puntuales específicas de tumor (29).

Las mutaciones del gen supresor de tumores p53, son las alteraciones genéticas más frecuentes en el cáncer humano (Fig.3) y presentan una frecuencia variable en el cáncer oral (30). Diversos autores (11, 29, 31, 32), han estudiado y en algunos casos demostrado, la potencial aplicación clínica de la citología oral para la detección de las mutaciones puntuales en p53 como marcador neoplásico específico del COCE. No obstante, algunos autores (33), consideran que el elevado número de mutaciones puntuales que se pueden encontrar en p53 restringe su potencial aplicación clínica en la detección precoz del cáncer oral, ya que no resulta rentable.

También se ha estudiado la aplicabilidad de otros marcadores moleculares como las alteraciones epigenéticas (hipermetilación de regiones promotoras) y la inestabilidad genómica como la pérdida de heterocigosidad (LOH) y la inestabilidad de microsatélites (MSI) (7, 10, 33).

La metilación es la principal modificación epigenética en humanos y parece que los cambios en los patrones de metilación pueden jugar un papel muy importante en la tumorigénesis (33). Estas alteraciones epigenéticas a menudo están asociadas con la pérdida de expresión génica y parece que son esenciales para que ocurran los múltiples eventos genéticos necesarios para la progresión del tumor, ya que pueden inactivar genes reparadores del ADN. La hipermetilación de islas CpG, normalmente no metiladas, en las regiones promotoras, se correlaciona con una pérdida de expresión génica (34).

Rosas et al. (33) estudiaron los patrones de metilación de los genes p16, MGMT y DAP-K en carcinomas y en muestras de saliva de pacientes con cáncer de cabeza y cuello, y detectaron patrones anormales de hipermetilación en ambos, empleando una PCR específica de metilación. Por ello, proponen que esta técnica permite una detección eficaz y sensible de ADN tumoral y es potencialmente útil para detectar y monitorizar recurrencias en estos pacientes.

Generalmente la inestabilidad genética viene indicada tanto por la LOH, que refleja una pérdida alélica de la región genómica

cells (29).

Mutations in the tumour suppressor gene p53 are the most frequent genetic alterations in human cancer (Fig. 3) and show a variable frequency in oral cancer (30). Several authors (11, 29, 31, 32) have studied and in some cases demonstrated the potential clinical application of oral cytology for detecting point mutations in p53 as a specific neoplastic marker in OSCC. However, some authors (33) consider that the high number of point mutations, which can be found in p53, limits its potential clinical application in cost-effective early detection of oral cancer.

The applicability of other molecular markers such as epigenetic alterations (hypermethylation of promoter regions) and the genomic instability such as loss of heterozygosity (LOH) and microsatellite instability (MSI) has also been studied (7, 10, 33).

The main epigenetic modification in tumours is methylation and it seems that the changes in the methylation patterns can play an important role in tumorigenesis (33). These epigenetic alterations are often associated with the loss of genetic expression and their occurrence seems to be essential for the multiple necessary genetic events. So tumoral progression takes place because these alterations can inactivate DNA repairing genes. The hypermethylation of CpG islands, which are usually unmethylated, in promoter regions is correlated with the loss of gene expression (34).

Rosas et al. (33) studied the methylation patterns of p16, MGMT and DAP-K genes in carcinomas and smears of patients suffering head and neck cancer. They detected abnormal hypermethylation patterns in both kinds of samples by a methylation specific PCR. That is why they proposed that this technique allows a sensitive and efficient detection of tumoral DNA and it is potentially useful for detecting and monitoring recurrences in these patients. Usually the genetic instability is determined by LOH, which reflects an allelic loss in the genomic region where the locus marker stands, as well as by MSI, which implies a change in the length of the microsatellite loci. Several studies have demonstrated by using microsatellite markers that alterations in certain regions of chromosomes 3p, 9p, 17p and 18q are associated with the development of head and neck squamous cell carcinomas (35, 36).

Microsatellite regions are distributed along the genome and have been widely and satisfactorily used as molecular markers for carcinogenesis. Alterations in these regions have been used as clonal markers and for detecting tumoral cells among normal cells (37, 38). Analysis of these regions can reveal LOH or MSI in the studied region (8).

Several authors (8, 39-41) have evaluated the analysis of microsatellite loci (LOH and MSI) in oral cytologic samples and tumoral tissue. They observed that the profile of changes produced in the tumoral tissue was similar to the one observed in the cytologic samples. They reached the conclusion that this kind of analysis allows the detection of DNA from tumoral cells of the cytologic samples. Spafford et al. (8) also pointed out that when trying to detect tumoral cells among normal cells in oral cytologic samples markers used for studying MSI were more efficient than the ones used for LOH.

donde se localiza el locus marcador, como por la MSI, que implica un cambio del tamaño de los loci microsatélites. Existen diversos estudios que han demostrado que las alteraciones en determinadas regiones de los cromosomas 3p, 9p, 17p y 18q están asociadas con el desarrollo de carcinomas escamosos de cabeza y cuello empleando marcadores microsatélite (35, 36). Las regiones microsatélite se distribuyen a lo largo del genoma y han sido ampliamente y satisfactoriamente utilizadas como marcadores moleculares en carcinogénesis. Las alteraciones en estas regiones se han empleado como marcadores de clonalidad y para detectar células tumorales entre células normales (37, 38). Los análisis de estas regiones pueden revelar una LOH o MSI de la región estudiada (8).

Diversos autores (8, 39-41) han evaluado el análisis de loci microsatélite (LOH y MSI) en muestras citológicas orales y tejido tumoral, observando que el perfil de cambios producidos en el tejido tumoral fue similar al observado en el material obtenido por citología. De este modo, concluyen que este tipo de análisis permite detectar ADN de células tumorales de las muestras citológicas. Spafford et al. (8) señalan también que los marcadores para el estudio de MSI fueron más eficientes que los marcadores de LOH para la detección de células tumorales entre las células normales en muestras citológicas orales.

Las aplicaciones del estudio molecular de la citología oral en el precáncer oral han sido mínimamente estudiadas, quizás por la dificultad en obtener un material representativo en estas lesiones.

Aplicando la metodología de "brush biopsy" se han analizado biomarcadores de la apoptosis en células obtenidas de leucoplasias con displasia y de líquen plano (42). Es importante señalar que las células apoptóticas muestran el mismo aspecto morfológico que las no apoptóticas, por lo que es muy importante aplicar estas técnicas para poder diferenciarlas. En este estudio se ha demostrado un mayor porcentaje de células apoptóticas en los pacientes con leucoplasia o con líquen plano.

En un estudio reciente (43) se ha investigado otro aspecto controvertido como es la infección por papilomavirus humano (PVH) en pacientes con leucoplasia verrugosa proliferativa comparándolo con pacientes con leucoplasia habitual, a expensas del análisis citológico de células orales. Los resultados no demostraron diferencias significativas en la demostración del ADN de PVH entre ambos procesos.

Como conclusión de esta revisión podemos señalar que la citología oral vuelve a adquirir importancia como técnica diagnóstica en el precáncer y cáncer oral, tras la aplicación de las nuevas técnicas metodológicas tanto puramente físicas como moleculares.

BIBLIOGRAFIA/REFERENCES

1. Aguirre JM. Cáncer oral. En: Bascones A, ed. Tratado de Odontología Tomo III. Madrid: Ed. Avances; 1998. p. 3091-114.
2. Epstein JB, Zhang L, Rosin M. Advances in the diagnosis of oral premalignant and malignant lesions. *J Can Dent Assoc* 2002;68:617-21.
3. Izarzugaza MI, Esparza H, Aguirre JM. Epidemiological aspects of oral and pharyngeal cancers in the Basque Country. *J Oral Pathol Med* 2001;30:521-6.
4. Martínez-Conde R, Aguirre JM, Burgos JJ, Rivera JM. Clinicopathological factors in early squamous cell carcinoma of the tongue and floor of the mouth, in Biscay (the Basque Country, Spain). *Med Oral* 2001;6:87-94.

The applications of oral cytologic molecular studies in oral precancer have been minimally studied may be due to the difficulty in obtaining representative material of these lesions.

Applying the brush biopsy methodology, apoptotic biomarkers in cells obtained by displasic leukoplakias and lichen planus have been analysed (42). It is important to remark that apoptotic cells present the same morphology than non-apoptotic. That is why it is important to apply these techniques to differentiate them. In this study a high percentage of apoptotic cells in patients with leukoplakia or lichen planus has been demonstrated.

In a recent study (43) another controversial aspect such as the infection by human papillomavirus (HPV) has been investigated in patients with proliferative verrucous leukoplakia comparing them with patients with simple leukoplakia using for this purpose cytologic analysis of oral cells. The results show no representative differences in the detection between both groups of HPV DNA.

In conclusion we can point out that oral cytology is re-emerging as a diagnostic tool in oral precancer and cancer as the result of applying new physical as well as molecular methodological techniques.

5. Bettendorf O, Piffko J, Bankfalvi A. Prognostic and predictive factors in oral squamous cell cancer: important tools for planning individual therapy?. *Oral Oncol* 2004;40:110-9.
6. Ogden GR, Cowpe JG, Green MW. Detection of field change in oral cancer using oral exfoliative cytologic study. *Cancer* 1991;68:1611-5.
7. El-Naggar AK, Mao L, Staerckel G, Coombes MM, Tucker SL, Luna MA, et al. Genetic heterogeneity in saliva from patients with oral squamous carcinomas: implications in molecular diagnosis and screening. *J Mol Diagn* 2001;3:164-70.
8. Spafford MF, Koch WM, Reed AL, Califano JA, Xu LH, Eisenberger CF, et al. Detection of head and neck squamous cell carcinoma among exfoliated oral

- mucosal cells by microsatellite analysis. *Clin Cancer Res* 2001;7:607-12.
9. Sciubba JJ. Improving detection of precancerous and cancerous oral lesions: computer-assisted analysis of the oral brush biopsy. *J Am Dent Assoc* 1999; 130:1445-57.
 10. López M, Aguirre JM, Cuevas N, Anzola M, Videgain J, Aguirregaviria J, et al. Gene promoter hypermethylation in oral rinses of leukoplakia patients--a diagnostic and/or prognostic tool? *Eur J Cancer* 2003;39:2306-9.
 11. López M, Aguirre JM, Cuevas N, Anzola M, Videgain J, Aguirregaviria J, et al. Use of cytological specimens for p53 gene alterations detection in oral squamous cell carcinoma risk patients. *Clin Oncol* 2004 (in press).
 12. Papanicolaou GN, Traut HF. The diagnostic value of vaginal smears in carcinoma of the uterus. *Am J Obstet Gynecol* 1941;42:193-205.
 13. Sandler HC. Oral exfoliative cytology: Veterans Administration Cooperative Study, 1962. *Acta Cytol* 1963;7:180-2.
 14. Chandler JR. The non-value of oral cytology. *Arch Otolaryngol Head Neck Surg* 1966;81:81-7.
 15. Ogden GR, Cowpe JG, Green M. Cytobrush and wooden spatula for oral exfoliative cytology. A comparison. *Acta Cytol* 1992;36:706-10.
 16. Jones AC, Pink FE, Sandow PL, Stewart CM, Migliorati CA, Baughman RA. The Cytobrush Plus cell collector in oral cytology. *Oral Surg Oral Med Oral Pathol* 1994;77:95-9.
 17. Walling DM, Flaitz CM, Adler-Storthz K, Nichols CM. A non-invasive technique for studying oral epithelial Epstein-Barr virus infection and disease. *Oral Oncol* 2003;39:436-44.
 18. Nichols ML, Quinn FB Jr, Schnadig VJ, Zaharopoulos P, Hokanson JA, Des Jardins L, et al. Interobserver variability in the interpretation of brush cytologic studies from head and neck lesions. *Arch Otolaryngol Head Neck Surg* 1991;117:1350-5.
 19. Rick GM, Slater L. Oral brush biopsy: the problem of false positives. *Oral Surg Oral Med Oral Pathol Oral Radiol Endod* 2003;96:252.
 20. Frist S. The oral brush biopsy: separating fact from fiction. *Oral Surg Oral Med Oral Pathol Oral Radiol Endod* 2003;96:654-6.
 21. Potter TJ, Summerlin DJ, Campbell JH. Oral malignancies associated with negative transepithelial brush biopsy. *J Oral Maxillofac Surg* 2003;61:674-7.
 22. Ahmed HG, Idris AM, Ibrahim SO. Study of oral epithelial atypia among Sudanese tobacco users by exfoliative cytology. *Anticancer Res* 2003;23: 1943-9.
 23. Remmerbach TW, Weidenbach H, Pomjanski N, Knops K, Mathes S, Hemprich A, et al. Cytologic and DNA-cytometric early diagnosis of oral cancer. *Anal Cell Pathol* 2001;22:211-21.
 24. Remmerbach TW, Weidenbach H, Muller C, Hemprich A, Pomjanski N, Buckstegge B, et al. Diagnostic value of nucleolar organizer regions (AgNORs) in brush biopsies of suspicious lesions of the oral cavity. *Anal Cell Pathol* 2003; 25:139-46.
 25. Cheng B, Rhodus NL, Williams B, Griffin RJ. Detection of apoptotic cells in whole saliva of patients with oral premalignant and malignant lesions: A preliminary study. *Oral Surg Oral Med Oral Pathol Oral Radiol Endod* 2004; 97:465-70.
 26. Orellana-Bustos AI, Espinoza-Santander IL, Franco-Martínez ME, Lobos-James N, Ortega-Pinto AV. Evaluation of keratinization and AgNORs count in exfoliative cytology of normal oral mucosa from smokers and non-smokers. *Med Oral* 2004;9:197-203.
 27. Patel K, Rhodus NL, Gaffney P, Ondrey F. Extraction of RNA from oral biopsies in oral leukoplakia. Hawaii: 82nd IADR Congress; 2004. (1240).
 28. Boyd NM, Reade PC. Mechanisms of carcinogenesis with particular reference to the oral mucosa. *J Oral Pathol* 1988;17:193-201.
 29. Boyle JO, Mao L, Brennan JA, Koch WM, Eisele DW, Saunders JR, Sidransky D. Gene mutations in saliva as molecular markers for head and neck squamous cell carcinomas. *Am J Surg* 1994;168:429-32.
 30. Williams HK. Molecular pathogenesis of oral squamous carcinoma. *J Clin Pathol: Mol Pathol* 2000;53:165-72.
 31. Liao PH, Chang YC, Huang MF, Tai KW, Chou MY. Mutation of p53 gene codon 63 in saliva as a molecular marker for oral squamous cell carcinomas. *Oral Oncol* 2000;36:272-6.
 32. Scheifele C, Schlechte H, Bethke G, Reichart PA. Detection of TP53-mutations in brush biopsies from oral leukoplakias. *Mund Kiefer Gesichtschir* 2002;6:410-4.
 33. Rosas SL, Koch W, da Costa Carvalho MG, Wu L, Califano J, Westra W, et al. Promoter hypermethylation patterns of p16, O6-methylguanine-DNA-methyltransferase, and death-associated protein kinase in tumors and saliva of head and neck cancer patients. *Cancer Res* 2001;61:939-42.
 34. Baylin SB, Herman JG, Graff JR, Vertino PM, Issa JP. Alterations in DNA methylation: a fundamental aspect of neoplasia. *Adv Cancer Res* 1998;72: 141-96.
 35. El-Naggar AK, Hurr K, Batsakis JG, Luna MA, Goepfert H, Huff V. Sequential loss of heterozygosity at microsatellite motifs in preinvasive and invasive head and neck squamous carcinoma. *Cancer Res* 1995;55:2656-9.
 36. Califano J, Riet VDP, Westra W, Nawroz H, Clayman G, Piantadosi S, et al. Genetic progression model for head and neck cancer: implications for field cancerization. *Cancer Res* 1996;56:2488-92.
 37. Mao L, Lee DJ, Tockman MS. Microsatellite alterations as clonal markers in the detection of human cancer. *Proc Natl Acad Sci USA* 1994;91:9871-5.
 38. Sidransky D. Molecular markers in cancer diagnosis. *J Natl Cancer Inst Monogr* 1995;17:27-9.
 39. Rosin MP, Epstein JB, Berean K, Durham S, Hay J, Cheng X, et al. The use of exfoliative cell samples to map clonal genetic alterations in the oral epithelium of high-risk patients. *Cancer Res* 1997;57:5258-60.
 40. Okami K, Imate Y, Hashimoto Y, Kamada T, Takahashi M. Molecular detection of cancer cells in saliva from oral and pharyngeal cancer patients. *Tokai J Exp Clin Med* 2002;27:85-9.
 42. Haws J, Rhodus NL, Williams B, Griffin R. Apoptotic cells in brush biopsies of patients with oral Leukoplakia. Hawaii: 82nd IADR Congress; 2004. (1247).
 41. Huang MF, Chang YC, Liao PS, Huang TH, Tsay CH, Chou MY. Loss of heterozygosity of p53 gene of oral cancer detected by exfoliative cytology. *Oral Oncol* 1999;35:296-301.
 43. Campisi G, Giovannelli L, Gandolfo S. Proliferative verrucous vs classic leukoplakia: no different risk of HPV-infection. Hawaii: 82nd IADR Congress; 2004. (1448).

AGRADECIMIENTOS

Este trabajo ha sido realizado en el contexto del Proyecto de Investigación PI021271 financiado por el Instituto de Salud Carlos III. Ministerio de Sanidad y Consumo. España.

ACKNOWLEDGEMENTS

This investigation was supported by grants PI021271 from Fondo de Investigación Sanitaria (Instituto Carlos III). Ministerio de Sanidad. España.