

# Glositis romboidal: localización atípica. Caso clínico y diagnóstico diferencial

## *Rhomboid glossitis in atypical location: case report and differential diagnosis*

Lucía Lago Méndez <sup>(1)</sup>, Andrés Blanco Carrión <sup>(2)</sup>, Márcio Diniz Freitas <sup>(3)</sup>, Pilar Gándara Vila <sup>(3)</sup>, Abel García García <sup>(4)</sup>, José Manuel Gándara Rey <sup>(5)</sup>

- (1) Alumna del Máster de Medicina Oral, Cirugía Oral e Implantología  
 (2) Profesor Titular de Medicina Oral de la Universidad de Santiago de Compostela  
 (3) Profesor Colaborador del Máster de Medicina Oral, Cirugía Oral e Implantología  
 (4) Profesor Titular de Cirugía Oral y Maxilofacial de la Universidad de Santiago de Compostela  
 (5) Catedrático de Medicina Oral de la Universidad de Santiago de Compostela

Correspondencia / Address:  
 José Manuel Gándara Rey  
 Facultad de Odontología  
 C/ Entreríos s/n  
 15705 Santiago de Compostela  
 Coruña  
 Tlfno: 981563100 (12357)  
 Fax: 981562226  
 E-mail: [luci\\_lago@hotmail.com](mailto:luci_lago@hotmail.com)

Recibido / Received: 5-09-2003 Aceptado / Accepted: 22-02-2004

### Indexed in:

-Index Medicus / MEDLINE / PubMed  
 -EMBASE, Excerpta Medica  
 -Índice Médico Español  
 -IBECs

Lago-Méndez-L, Blanco-Carrión A, Diniz-Freitas M, Gándara-Vila P, García-García A, Gándara-Rey JM. Rhomboid glossitis in atypical location: case report and differential diagnosis. *Med Oral Patol Oral Cir Bucal* 2005;10:123-7.  
 © Medicina Oral S. L. C.I.F. B 96689336 - ISSN 1698-4447

## RESUMEN

La glositis romboidal media (GRM) es una alteración benigna, poco frecuente, que afecta ligeramente más a los varones. Suele localizarse en la línea media del dorso de la lengua por delante de la "V" lingual, en forma de área rojiza, romboidal, plana como una mácula o a veces exofítica, mamelonada, que puede sobresalir de 2 a 5 mm, en la que no se observan papilas filiformes.

Se presenta el caso clínico de un varón de 61 años de edad que consulta por presentar una lesión exofítica asintomática en dorso de lengua, situada a nivel paramedial izquierdo. El estudio histopatológico es compatible con glositis romboidal. Se debe realizar el diagnóstico diferencial con otras lesiones exofíticas frecuentes en esta localización como: hemangioma o lesión vascular, granuloma piogénico, amiloidosis, tumor de células granulares y carcinoma de células escamosas, analizando tanto los aspectos clínicos como histopatológicos de cada una de ellas. A través de este caso clínico comprobamos que la GRM puede tener una localización paramedial, que denominamos atípica.

**Palabras clave:** *Glositis romboidal media, amiloidosis, tumor de células granulares, carcinoma de células escamosas.*

## INTRODUCCION

La glositis romboidal media (GRM) o glositis losángica, descrita en 1914 por Brocq, es un proceso que se presenta en menos

## ABSTRACT

Median rhomboid glossitis (MRG) is an uncommon benign abnormality of the tongue, most frequently affecting men. It is typically located around the midline of the dorsum of the tongue, anterior to the lingual "V", appearing as a reddish, rhomboid area, depapillated, flat maculate or mamillated and raised by 2 - 5 mm. This paper reports a case of rhomboid glossitis in a 61-year-old man who consulted for a painless raised lesion on the dorsum of the tongue, in left paramedial (not medial) location. Histopathological findings were compatible with rhomboid glossitis. Other diagnoses considered but ruled out on the basis of the clinical and histopathological findings were haemangioma, pyogenic granuloma, amyloidosis, granular cell tumour, and squamous cell carcinoma. This case confirms that rhomboid glossitis may occur in paramedial locations.

**Key words:** *Median rhomboid glossitis, amyloidosis, granular cell tumour, squamous cell carcinoma*

## INTRODUCTION

Median rhomboid glossitis (MRG), first described by Brocq in 1914, occurs in less than 1% of the general population (1). About 70 - 80% of cases are in men (2). Its aetiology is unknown, although it has been proposed that it may be derived from chronic candidiasis, or that it may be of embryological, inflammatory, or even immunological origin. Reported associated factors include

del 1% de la población general (1) y es más frecuente en varones (70-80%) (1,2).

Su etiología es desconocida, aunque son varias las hipótesis que se barajan, entre ellas: un origen embriológico o inflamatorio, formación a partir de una candidiasis crónica, e incluso una etiología inmunológica. Otros factores relacionados que se han citado son el tabaco, el uso de prótesis dental y pequeños traumatismos (1). Se considera como un proceso dismorioplásico sobre el que la acción mecánica de masticación y deglución provoca la lesión, en la que pueden surgir después otras complicaciones o sobreinfecciones (candidiasis crónica o incidentalmente nevus pigmentado) (3). Clínicamente se presenta en la región posterior del dorso de la lengua, en la línea media, por delante de la "V" lingual y raramente puede aparecer paramedial (2). Es una placa asintomática de forma redondeada o en rombo, de coloración rojiza intensa o rosada debido a la atrofia o ausencia de papilas filiformes y de límites perfectamente diferenciados del resto de la lengua, de consistencia firme. Puede presentarse de dos formas clínicas distintas: atrófica o macular no elevada (plana) y mamelonada, hiperplásica o exofítica, que puede sobreelevarse hasta 2-5mm (1). En ocasiones, puede aparecer fisurada o lobulada. El diagnóstico de laboratorio se realiza con un cultivo para *Candida*.

Su tratamiento consiste en la eliminación de factores etiológicos conocidos o la aplicación de un tratamiento antifúngico en el caso de una candidiasis.

## CASO CLINICO

Varón de 61 años sin antecedentes personales y familiares de interés, que no refiere alergias y no está tomando ningún medicamento. Presenta un hemangioma facial en la mejilla izquierda. Entre sus hábitos tóxicos cabe resaltar la ingesta de 0,5-1 litro de vino al día. No fuma.

El motivo por el que acude a consulta es la existencia de una formación exofítica asintomática en el dorso de la lengua.

En la anamnesis el paciente relata que la lesión tiene una evolución de 46 años, con un aumento mínimo de tamaño a lo largo de este tiempo.

A la exploración observamos un "bultoma" de la mucosa lingual, de forma alargada en sentido longitudinal y ligeramente fisurado. Su tamaño es de aproximadamente 2 x 0,5 x 0,75 cm. Su coloración es roja intensa, que alterna con zonas más pálidas o rosadas. La lesión se localiza aproximadamente 3 cm por delante de la "V" lingual y a nivel paramedial izquierdo (Fig. 1).

A la palpación la consistencia es firme, no depresible, no se desplaza sobre planos profundos, no es dolorosa y no sangra. El cultivo para *Candida* es positivo y la identificación de la especie es *Candida albicans*.

Con la vitropresión no se observan cambios de coloración.

Por sus características clínicas se decide realizar una biopsia incisional que se tiñe con hematoxilina-eosina y PAS.

La descripción histopatológica revela un epitelio plano estratificado no queratinizado, con acantosis irregular y papilomatosis sin atipia celular evidente. Se pone de manifiesto un moderado infiltrado linfoplasmocitario en el corion adyacente (Fig. 2a). La tinción de PAS es positiva y muestra la presencia de hifas

smoking, dental prostheses and small traumas (1). It is considered to be a dysembryoplastic process, with the lesion provoked by the mechanical actions of mastication and swallowing, and in which other complications and secondary infections may occur (notably chronic candidiasis or pigmented nevus) (3). It typically presents in the posterior region of the dorsum of the tongue, at the midline, anterior to the lingual "V"; however, it sometimes appears in paramedial location (2). It appears as a rounded or rhomboid painless plaque with well-defined margin, intense reddish or pinkish in colour due to atrophy or depapillation, and firm to palpation. It may present in two distinct clinical forms: atrophic non-raised macular, or mamillated exophytic, raised by about 2 - 5 mm (1). Occasionally, the lesion may be fissured or lobulate.

Clinical diagnosis is based on culture for *Candida*. Treatment is based on the elimination of known aetiological factors, or antifungal treatment in cases of confirmed candidiasis.

## CASE REPORT

A 61-year-old male presented with no relevant personal or family antecedents, no known allergies, and no medication. He showed a haemangioma on the left cheek. He reported a daily intake of 0.5 - 1 l of wine, but did not smoke. He consulted for an exophytic formation on the dorsum of the tongue. At anamnesis the patient reported that the lesion had arisen 46 years ago, with little increase in size over the intervening period. Clinical examination indicated a lump in the lingual mucosa, located about 3 cm anterior to the lingual "V" in left paramedial position, elongated and slightly fissured, about 2 x 0.5 x 0.75 cm in size, deep reddish in colour, alternating with paler or pinkish areas (Fig. 1). The lump was firm to palpation, non-fluctuant, not attached to deep tissue layers, painless, and non-bleeding.

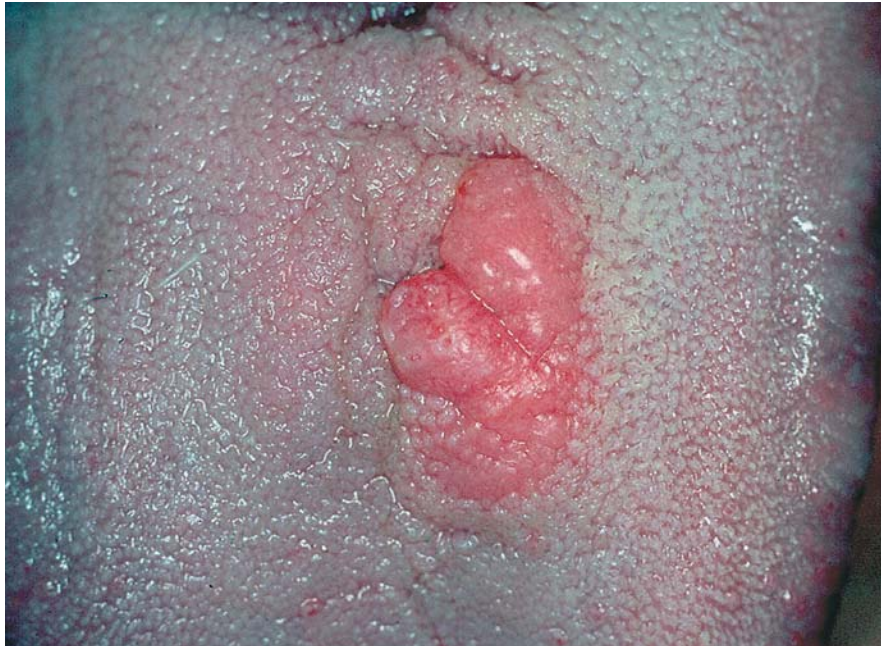*Candida* culture tested positive and indicated the presence of *Candida albicans*. Colour changes were not observed under vitropressure. In view of clinical characteristics we obtained an incisional biopsy, which was stained with haematoxylin-eosin and PAS. Histopathological examination revealed a non-keratinized stratified flat epithelium, with irregular acanthosis and papillomatosis without evident cellular atypia. Moderate lymphocyte/plasma cell infiltration was observed in the adjacent lamina propria (Fig. 2a). PAS staining was positive and revealed the presence of hyphae in the upper layers of the epithelium (Fig. 2b).

The lesion was thus diagnosed as rhomboid glossitis with presence of *C. albicans*.

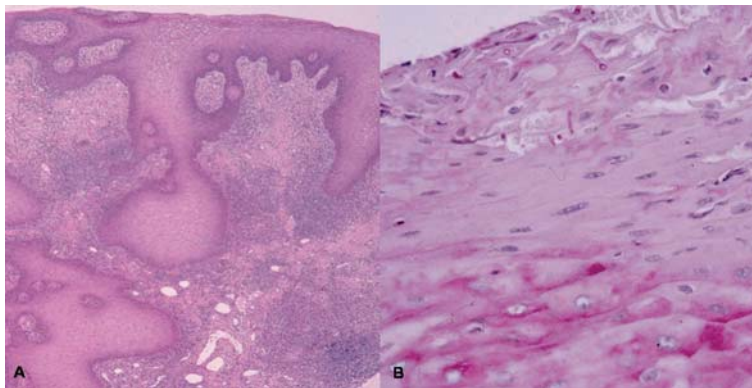
Treatment was with fluconazole (Diflucan 50, capsules) for 2 weeks at 50 mg per day. The patient consulted again a week after termination of the treatment; samples obtained at this visit tested negative for *Candida*, and the lesion showed reduced redness and was less raised than previously (Fig. 3).

## DISCUSSION

Diagnosis of MRG is basically clinical, although sometimes histopathology is required for differential diagnosis. In the present case, all lesion characteristics except location were consistent with MRG. In view of the unusual location, the present case

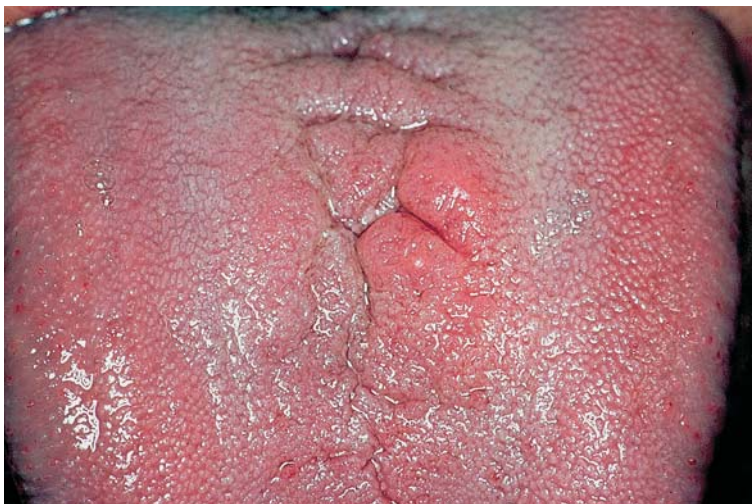

**Fig. 1.** Aspecto inicial de la lesión: mamelonada y eritematosa, a nivel paramedial izquierdo, 3 cm por delante de la "V" lingual.  
*Initial appearance of the lesion: mamillated and erythematous, left paramedial position, 3 cm anterior to the lingual "V".*



**Fig. 2.** A. Imagen histopatológica de la lesión (HE 60x) en el que se observa un epitelio plano estratificado sin atipia celular evidente y se pone de manifiesto un moderado infiltrado linfoplasmocitario en el corion adyacente.  
 B. Imagen histopatológica de la lesión (PAS 250x) que muestra la presencia de hifas en las capas superficiales del epitelio.  
*A) Micrograph of lesion biopsy (haematoxylin-eosin, 60x), showing stratified flat epithelium without evident cellular atypia, and moderate lymphocyte/plasma cell infiltration in the adjacent lamina propria. B) Micrograph of lesion biopsy (PAS staining, 250x), showing hyphae in the superficial layers of the epithelium.*

**Fig. 3.** Aspecto final de la lesión, después del tratamiento antifúngico, menos elevado y menos eritematoso.  
*Appearance of the lesion after antifungal treatment. The lesion is less raised and less erythematous than in Fig. 1.*





en las capas superficiales del epitelio (Fig. 2b). Diagnóstico: glositis romboidal y presencia de *Candida*. Se trata con fluconazol (Diflucan 50®, cápsulas) durante 2 semanas en dosis de 50 mg diarios. El paciente vuelve a consulta una semana después de haber terminado con la terapia antifúngica y se realiza nuevamente un cultivo, resultando negativo. Clínicamente el aspecto de la lesión se ha modificado, siendo menos eritematosa y menos exofítica (Fig. 3).

## DISCUSION

El diagnóstico de la GRM es clínico, aunque en ocasiones necesitamos la histopatología para realizar el diagnóstico diferencial con otras lesiones. En este caso, excepto la localización, todas las características coinciden con las de esta formación. Hemos calificado esta localización de "atípica", considerando que es el término más adecuado para definir el desplazamiento de su habitual posición tanto a nivel posterior como medial y que otros autores la clasifican como "paramedial" (2). Por la peculiaridad de su localización y forma es necesario el diagnóstico diferencial con diversas alteraciones y se hará con:

*Los hemangiomas* congénitos de la cavidad oral: tienen preferencia por localizarse en la lengua o en el suelo de la boca y afectan a parte o a la totalidad de la lengua, produciendo macroglosia. Clínicamente se presentan como masas de color azul o púrpura rojo intenso, de consistencia blanda, fluctuantes, y donde puede apreciarse el pulso (3). La principal característica, para su diagnóstico, es que palidece o desaparece su coloración a la vitropresión. En este caso no se revela ningún cambio de coloración y su consistencia es firme.

*El granuloma piogénico* se presenta como una lesión lisa o lobulada, generalmente pediculada, aunque en algunos casos puede ser sésil. La superficie suele estar ulcerada, y su color oscila entre rosa, rojo y púrpura, dependiendo del tiempo de la lesión y del grado de fibrosis, y en ocasiones blanca por la pseudomembrana que recubre la ulceración. Su tamaño puede variar desde pocos milímetros hasta varios centímetros de diámetro. La lesión no es dolorosa, pero puede sangrar con facilidad debido a su abundante vascularización. Su consistencia es sólida. Es más frecuente en niños y adultos jóvenes y en el sexo femenino (4).

En este caso la lesión no es pediculada, no está ulcerada, no sangra y la consistencia es firme.

*La amiloidosis* es un estado en el cual hay un depósito intercelular de una única glicoproteína fibrosa. Puede producirse como un estado primario o secundario a enfermedades tales como la tuberculosis o la artritis reumatoide. Puede también estar asociado al mieloma múltiple, pero ocasionalmente se presenta como un depósito localizado sin evidencia alguna de enfermedad generalizada (5).

Clínicamente el depósito amiloide no difiere mucho de la glositis romboidal media, tal como relatan Yamaoka y cols. (6), y es la histología la que confirma las diferencias. Se han descrito situaciones donde existe de manera inicial una GRM que posteriormente sufre un depósito amiloide (6).

En nuestro paciente la histología no refleja depósito amiloide alguno.

*El tumor de células granulares o tumor de Abrikossoff* es una

can be considered as atypical rhomboid glossitis (ARG), the term "atypical" covering both posterior and medial positions; some author have used the alternative term "paramedial" (2). In view of the unusual location and shape of lesions of this type, various differential diagnoses need to be taken into account, as detailed in what follows.

Congenital haemangiomas of the oral cavity tend to locate on the floor of the mouth or on the tongue, affecting all or part of the tongue and leading to macroglossia. Clinically, haemangiomas present as bluish or intense reddish purple masses, soft and fluctuant to palpation, with detectable pulse (3). The main characteristic for diagnosis is paling or disappearance of colour under vitropressure. In the present case there was no change in colour, and the lesion is firm to palpation.

Pyogenic granuloma presents as a smooth or lobulate lesion, generally pediculated, though sometimes sessile. The surface is generally ulcerated, and colour may be pink, red or purple (depending on the age of the lesion and the degree of fibrosis), sometimes whitish due to the presence of an overlying pseudomembrane. The size of the lesion ranges from a few millimetres to several centimetres. The lesion is not painful, but bleeds readily due to its abundant vascularization. It is solid to palpation. This disorder is most frequent in children and young adults, and in females (4). In the present case the lesion was neither pediculated, ulcerate nor bleeding, and was firm to palpation.

Amyloidosis lesions are due to intercellular accumulation of a fibrous glycoprotein. They may be primary, or secondary to disorders like tuberculosis or rheumatoid arthritis. They may also be associated with multiple myeloma, but occasionally present as localized depositions without evidence of generalized disease (5). Clinically, amyloidosis lesions differ little from MRG, as noted by Yamaoka et al. (6), and diagnosis requires histopathological studies. Cases have been described in which an initial MRG lesion subsequently developed amyloid deposits (6). In the present case no amyloid deposits were detected.

Granular cell tumour (Abrikossoff's tumour) is an uncommon benign neoplasm of soft tissues, occurring preferentially on the tongue (3), with about 35% of the lesion surface occupied by nodules (7). This tumour presents as a subcutaneous nodule on the dorsum of the tongue, or on the margin. Size ranges from a few millimetres to several centimetres, and the overlying mucosa is normal, with the lingual papillae unaltered. It is painless (3). Definitive diagnosis is based on histopathological findings.

Cancers of the tongue (mostly squamous cell carcinomas) account for about two-thirds of intraoral cancers. Such tumours are most frequently located on the margins of the tongue, at the union of the anterior two-thirds with the posterior third, or on the ventral surface. The dorsum of the tongue appears to be relatively resistant to the onset of new malignant lesions, although lesions in this location frequently arise from adjacent lesions (3,8). Cancer of the tongue is classically described as an ulcerate or indurated tumour, or as an ulcer, painful or painless, accompanied by adenopathies. The initial lesion is usually an erythematous plaque, generally painless, which may or not be associated with leucoplastic images. At advanced stages tumours may be endophytic, exophytic, mixed, or warty (3,8).

neoplasia benigna de partes blandas, poco frecuente, que presenta predilección por la lengua (3), con un 35% en forma de nódulos en cualquier lugar de su superficie (7).

Se presenta como un nódulo subcutáneo firme en el dorso de la lengua o en uno de los bordes linguales. El tamaño varía de milímetros a centímetros y la mucosa que lo recubre es de características normales, permaneciendo inalteradas las papilas linguales. Es asintomático (3).

La confirmación diagnóstica se obtiene con los hallazgos histopatológicos.

*Carcinoma de células escamosas.* De todos los tumores malignos intraorales, aproximadamente dos tercios se localizan en la lengua. La localización más habitual es en los bordes laterales en la unión de los dos tercios anteriores con el tercio posterior y en la cara ventral. El dorso de la lengua parece ser relativamente resistente al inicio de nuevas lesiones, aunque con frecuencia se produce la extensión a partir de localizaciones contiguas (3,8).

El cáncer de lengua se describe clásicamente como una tumoración ulcerada e indurada, o como una úlcera, dolorosa o no, acompañada de adenopatías. La lesión inicial suele ser la de una placa eritematosa (eritroplasia), generalmente asintomática, que puede o no estar asociada a imágenes de leucoplasia. En estadios avanzados puede presentarse de forma endofítica, exofítica, mixta o verrugosa (3,8).

A la exploración encontramos una lesión indurada, que se fija a planos profundos y no suele tener movilidad. Si el paciente nos muestra la lengua, ésta se desplaza hacia el lado de la lesión y se observa pérdida de la movilidad. Todos estos signos se acentúan con la evolución del carcinoma(3,8).

Han sido descritos tres casos de transformación maligna en GRM (9,10). Sin embargo, Delemarre y van der Waal (11) afirman que no existe relación entre la GRM y el cáncer.

En este caso la lesión no se fija a planos profundos y, de forma definitiva, la histopatología no muestra ningún signo de malignidad.

La GRM es una condición cuyo diagnóstico se realiza a través de la clínica, salvo en aquellos casos en que presenta un aspecto que imita otro tipo de lesión, en los que resulta necesario recurrir al estudio histopatológico, mediante biopsia.

Clinical examination typically reveals a non-fluctuant immobile indurated lesion, not attached to the deep musculature. When the patient shows his/her tongue, it displaces to the lesion side, and loss of mobility is observed. All of these signs becoming increasingly marked as the tumour progresses (3,8).

There have been three previous reports of malignant transformation of MRG (9,10). However, Delemarre and van der Wall (11) have suggested that there is no clear relationship between MRG and cancer.

In the present case the lesion did not extend deep into the tongue musculature, and histopathology did not reveal any signs of malignancy.

In conclusion, the diagnosis of rhomboid glossitis (whether medial or atypical) is largely based on clinical examination, though histopathological studies of biopsies may be required if clinical appearance does not allow other possible diagnoses to be ruled out.

## BIBLIOGRAFIA / REFERENCES

1. Bagán JV, Caballero R. Patología lingual. En: Bagán JV, Ceballos A, Bermejo A, Aguirre JM, Peñarrocha M. Medicina Oral Barcelona: Masson, S.A.; 1995. p. 157-60.
2. Lucas M. Anomalías aisladas. En: Lucas M. Medicina Oral. Barcelona: Ed. Salvat; 1988. p. 39-52.
3. Blanco A, López J, Gándara JM. Patología Lingual. En: Ceballos A, Bullón P, Gándara JM, Chimenos E, Blanco A, Martínez-Sahuquillo A, et al. Medicina Bucal Práctica. Santiago de Compostela: Ed Danú S.L.; 2000. p. 279-315.
4. García A, Somoza M, Gándara JM. Tumores Benignos de la Cavidad Oral. En: Ceballos A, Bullón P, Gándara JM, Chimenos E, Blanco A, Martínez-Sahuquillo A, et al. Medicina Bucal Práctica. Santiago de Compostela: Ed Danú S.L.; 2000. p. 299-315.
5. Bermejo A, Sánchez A, Orts FR. Amiloidosis oral. Concepto, histopatología, clínica y tratamiento. Presentación de un caso clínico. Avc Odontostomatol 1991;7:351-5.
6. Yamaoka Y, Suzuki A, Hatakeyama S, Noda M, Higara M, Sekiyama S. Median Rhomboid glossitis associated with amyloid deposition. Acta Path Jap 1978;28:319-23.

7. Ogas HD, Bennet MH. Carcinoma of the dorsum of the tongue: a rarity or misdiagnosis. Br J Oral Surg 1978;16:115-24.
8. Sapp JP, Eversole LR, Wysocki GP. Trastornos epiteliales. En: Sapp JP, Eversole LR, Wysocki GP. Patología Oral y Maxilofacial Contemporánea. Madrid: Ed. Harcourt Brace de España S.A.; 1998. p. 156-95.
9. Sharp GS, Bullock WK. Carcinoma arising in Glossitis Rhombica Mediana. Cancer 1958;11:148-50.
10. Burkes EJ, Lewis JR. Carcinoma arising in the Area of Median Rhomboid Glossitis. Oral Surg Oral Med Oral Pathol 1976;41:649.
11. Delemarre JFM, Van der Waal I. Clinical and Histopathologic Aspects of Median Rhomboid Glossitis. Int. J Oral Surg. 1973; 2:203-8.