

Hiperplasia epitelial focal. Una rara enfermedad en nuestro medio

Focal epithelial hyperplasia. A rare disease in our area

Rafael Segura Saint-Gerons ⁽¹⁾, Mariano Toro Rojas ⁽²⁾, Alejandro Ceballos Salobreña ⁽³⁾, Jose Luis Aparicio Soria ⁽⁴⁾, Helena Fuentes Vaamonde ⁽⁵⁾

(1) Estomatólogo de Atención Primaria. C.S. Peñarroya. Córdoba

(2) Catedrático de Anatomía Patológica. Facultad de Medicina de Córdoba

(3) Catedrático de Medicina Oral. Facultad de Odontología de Granada

(4) Pediatra de Atención Primaria. C.S. Peñarroya. Córdoba

(5) Medico Adjunto. Servicio de Anatomía Patológica. Hospital Comarcal de Pozoblanco. Córdoba. España

Correspondencia / Address:

Rafael Segura Saint-Gerons

Pza. Dr. Emilio Luque 3,3°.14003 Córdoba

Tfno: 957-485094

E-mail: 957485094@terra.es

Recibido / Received: 31-01-2004 Aceptado / Accepted: 10-10-2004

Indexed in:

-Index Medicus / MEDLINE / PubMed
-EMBASE, Excerpta Medica
-Indice Médico Español
-IBECs

Segura-Saint-Gerons R, Toro-Rojas M, Ceballos-Salobreña A, Aparicio-Soria JL, Fuentes-Vaamonde H. Focal epithelial hyperplasia. A rare disease in our area. *Med Oral Patol Oral Cir Bucal* 2005;10:128-31.

© Medicina Oral S. L. C.I.F. B 96689336 - ISSN 1698-4447

RESUMEN

La hiperplasia epitelial focal es una afección benigna asintomática y de muy baja frecuencia en nuestro medio. Aparece como pápulas en labio inferior principalmente, aunque se pueden localizar en mucosa retrocomisural y lengua y con menos frecuencia en labio superior, encía y paladar.

Presentamos un caso clínico de una niña de 9 años, saharai con lesiones que clínica e histológicamente se corresponden con una hiperplasia epitelial focal.

Palabras clave: *Hiperplasia epitelial focal, enfermedad de Heck.*

INTRODUCCION

La hiperplasia epitelial focal es una rara enfermedad de la cavidad oral en nuestro medio.

Fue descrita por primera vez por March en 1881, quien publicó un caso de tumores papilares de la mucosa oral en una niña de 9 años cuya clínica coincidió con los casos posteriormente observados por Helms en esquimales de Groenlandia en 1894 y por Stern en un caucásico en Berlín en 1922.(1,2)

El término de Hiperplasia epitelial focal fue utilizado por Archard en 1965 para describir las lesiones orales que presentaban ciertos grupos indios de Nuevo México.(3)

La frecuencia de esta enfermedad presenta grandes variaciones de un entorno geográfico a otro pudiendo variar según Clausen de un 0.002 a un 35 % dependiendo de la poblaciones estudiadas.(4)

En nuestra área geográfica su incidencia es más baja aún, existiendo hasta el momento un caso descrito por Ficarra en Italia (5), otro en Madrid por Simón (6), un caso por Bassioukas en Grecia

SUMMARY

Focal epithelial hyperplasia is a benign, asymptomatic disease, occurring with very low frequency within our population. It appears as papules, principally on the lower lip, although it can also be found on the retro-commissural mucosa and tongue, and less frequently on the upper lip, gingiva and palate.

We present the clinical case of a 9-year-old Saharan girl with lesions that clinically and histologically corresponded to a focal epithelial hyperplasia.

Key words: *Focal epithelial hyperplasia, Heck's disease.*

INTRODUCTION

Focal epithelial hyperplasia is a rare disease of the oral cavity in our society.

It was first described by March in 1881, who published a case of papular tumors of the oral mucosa in a 9-year-old girl, whose clinical signs coincided with those later observed by Helms in Eskimos in Greenland in 1894, and by Stern in a Caucasian in Berlin in 1922 (1,2).

The term focal epithelial hyperplasia was again used by Archard in 1965 to describe oral lesions found in certain groups of Indians in New Mexico (3).

The frequency of this disease varies widely from one geographic region to another, and can vary, according to Clausen, from 0.002 to 35% depending on the population studied (4).

In our region the incidence is even lower still, existing, until now, one case described by Ficarra in Italy (5), another in Madrid by Simón (6), a case described by Bassioukas in Greece (7) and two cases described by Bagán in HIV+ patients (8).

The papillomavirus is involved in the etiology of this process,

(7) y dos casos descritos por Bagán en enfermos VIH+.(8)
 En la etiología de este proceso están involucrados los papilomavirus siendo los genotipos 13 y 32 los que con mas frecuencia se han detectado con técnicas de hibridación in situ del DNA (9,10) aunque se han descrito reacciones cruzadas con HPV 6,11 y 18 (3). También se han involucrados factores genéticos, desnutrición, mala higiene y condiciones sociales (11)
 Clínicamente este proceso se caracteriza por la presencia de múltiples lesiones papulares en labio inferior, mucosa yugal o lengua de pequeño tamaño y de igual color que la mucosa que las rodea.
 Histológicamente aparece una paraqueratosis, acantosis con proyecciones epiteliales que se anastomosan horizontalmente y habitualmente coilocitos y otros cambios celulares indicativos de infección viral. No de forma constante, quizás por no realizar un estudio seriado de las preparaciones, aparecen células con degeneración nuclear denominadas células mitosoides .(12)
 El diagnóstico diferencial hemos de realizarlo con condilomas acuminados, papilomatosis oral florida, síndrome de Cowden o enfermedad de Crohn.(11,13)
 Esta enfermedad tiene tendencia a la regresión espontánea aunque en ocasiones persiste muchos años habiéndose descrito casos en ancianos (14)
 Solo precisa tratamiento quirúrgico cuando producen problemas estéticos por asentar en la zona roja del labio.
 Presentamos el caso de una niña saharai VIH- diagnosticada de Hiperplasia epitelial focal.

CASO CLINICO

Paciente de 9 años de edad, remitida por su peditra por presentar en boca múltiples lesiones de aspecto papular. A la exploración encontramos en la zona retrocomisural y mucosa de labio inferior, múltiples lesiones de tamaño variable (1-4 mm.) de igual coloración que la mucosa donde aparecen, sin aspecto inflamatorio (Fig.1),

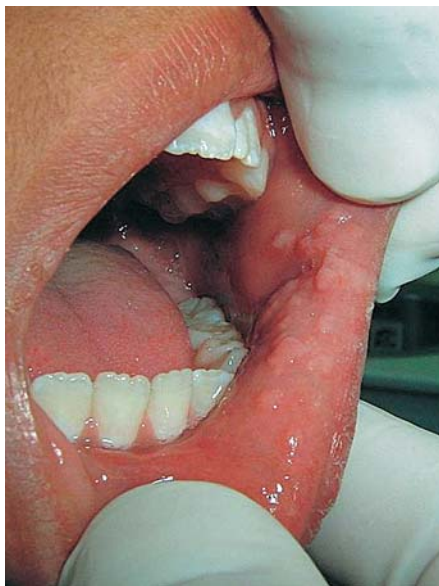


Fig. 1. Aspecto clínico de la lesión. Múltiples pápulas de aspecto rosado. *Clinical appearance of the lesion. Multiple pink papules.*

genotypes 13 and 32 being those detected with highest frequency by DNA in situ hybridization techniques (9, 10), although cross reactions with HPV 6, 11 and 18 have also been described (3). In addition, genetic factors, malnutrition, poor hygiene and social conditions have also been associated with this disease (11). Clinically, the process is characterized by the presence of multiple papular lesions on the lower lip, jugal mucosa or tongue, small in size and of the same colour as the surrounding mucosa.

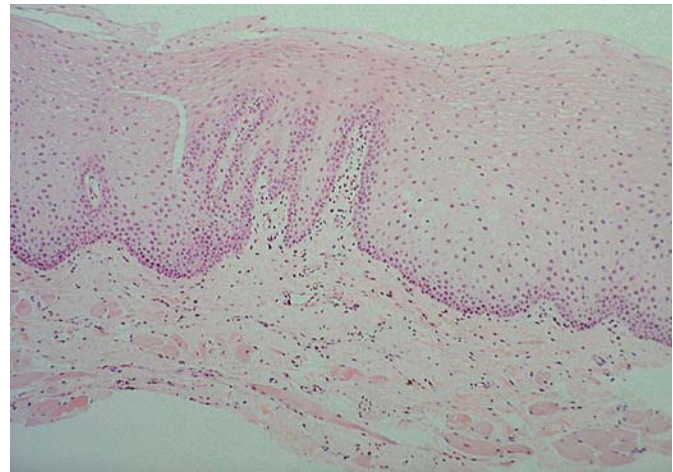


Fig. 2. Epitelio escamoso con paraqueratosis, acantosis y papilomatosis marcada, con fusión horizontal de papilas. H.E. 100X. *Squamous epithelium with paraqueratosis, acanthosis and marked papillomatosis with horizontal fusion of papiles. x100.*

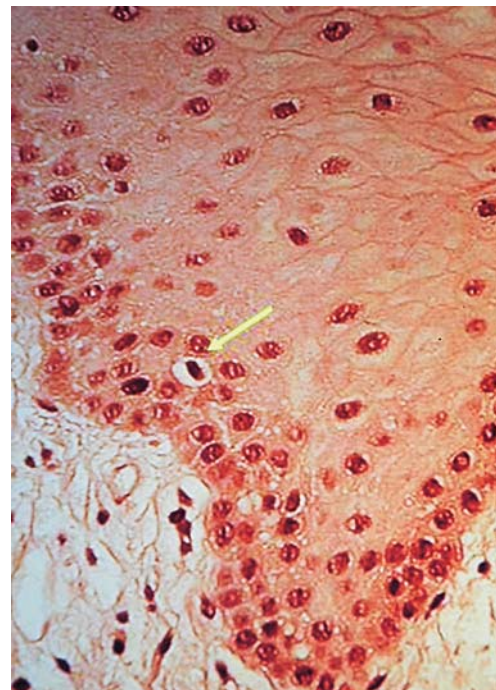


Fig. 3. Célula mitosoides. H.E. 400X. *Mitosoid cell. x400.*

blandas a la palpación y no pediculadas. En el dedo anular de la mano se encuentran varias verrugas y como el año anterior a esta niña se le había extirpado un papiloma en encía decidimos hacer una biopsia para descartar una papilomatosis o una siembra de verrugas en la mucosa oral.

Bajo anestesia local realizamos la extirpación de un fragmento de mucosa que comprendía varias de estas lesiones.

En el estudio histopatológico aparece epitelio escamoso con paraqueratosis, acantosis y papilomatosis marcada, con fusión horizontal de papilas, (Fig. 2) hiperplasia de células basales y de forma aislada vacuolización celular perinuclear (coilocitosis), binucleación celular e irregularidades nucleares. No se detectó la presencia de displasia epitelial. De forma muy aislada aparecen células mitosoides (Fig. 3)

Ante el diagnóstico de Hiperplasia epitelial focal no instauramos ningún tratamiento indicándole una nueva revisión al año pues es una niña de un programa de intercambio vacacional.

DISCUSION

La hiperplasia epitelial focal aunque rara en nuestro medio es un diagnóstico que debemos tener en cuenta debido al gran número de inmigrantes que tenemos en nuestro país.

Aunque la mayor incidencia de estos casos se producen en ciertas poblaciones de America y Groenlandia según Clausen (4), Cohen señala que aunque los primeros casos se dieron en ciertos grupos étnicos (13), debido a ciertos condicionamientos como la facilidad en el transporte es una enfermedad que se esta viendo en otros ámbitos geográficos.

Si bien algunos autores establecen que es una enfermedad de la infancia, otros incluyen grupos etarios mayores. Sería necesario quizás hacer estudio de incidencia con amplios grupos de población de diferentes edades para establecer definitivamente este punto.

Las condiciones de vida en las mujeres en ciertos grupos étnicos, podría explicar una mayor incidencia de esta enfermedad en las mujeres que en los hombres.

En el caso que presentamos la paciente reúne las características de sexo y edad en la que con mayor frecuencia se da esta enfermedad y si bien no ha sido posible la detección mediante hibridación in situ de papilomavirus, la histología muestra signos de infección viral como es la presencia de coilocitos o alteraciones nucleares características (10).

Esta hipótesis se ve apoyada por la presencia de verrugas vulgares en dedos de las manos, lo que también indica González López (14) así como por el hecho de que el año anterior le fue extirpado un papiloma de encía a esta niña.

El diagnóstico diferencial de esta patología hemos de hacerlo con papilomatosis oral florida, condilomas acuminados, síndrome de Cowden o enfermedad de Crohn. A este diagnóstico diferencial llegaremos mediante la clínica y así el diagnóstico diferencial con el Síndrome de Cowden lo haremos por la falta de hamartomas en otras partes del organismo como piel, mama, tiroides, estomago o colon. Con la enfermedad de Crohn la ausencia de la enteritis regional, propia de esta enfermedad, nos descartará el diagnóstico. De todas maneras el diagnóstico histopatológico será el que nos dará un diagnóstico de certeza.

Histologically, the disease presents parakeratosis, acanthosis with epithelial projections that anastomose horizontally, and usually koilocytes and other cellular changes indicative of viral infection. Cells with nuclear degeneration, called *mitosoid* cells, can also appear, although not consistently, perhaps due to the fact that a serial study of the preparations has not been undertaken (12).

The differential diagnosis should be made against condyloma acuminatum, florid oral papillomatosis, Cowden's syndrome or Crohn's disease (11, 13).

This disease tends to spontaneously regress, although it can persist for many years, with cases having been described in the elderly (14).

Surgical treatment is only required when its presence in the red area of the lip causes aesthetic problems.

We present the case of an HIV- Saharan girl, diagnosed with focal epithelial hyperplasia.

CLINICAL CASE

A 9-year-old patient, referred by her pediatrician for multiple papular lesions in the mouth. On exploration, multiple lesions of varying size (1-4mm) were found on the retro-commisural area and mucosa of the lower lip, of the same colour as the mucosa, with no inflammatory appearance (Fig. 1), soft on palpation and not pediculated. Various verrucae were found on the ring finger, and since a papilloma of the gingiva had been extirpated the year before, we decided to carry out a biopsy in order to discount either a papillomatosis or a verrucal infection of the oral mucosa.

Under local anesthetic, we extirpated a fragment of mucosa that contained a quantity of these lesions.

The histopathological study revealed a squamous epithelium with parakeratosis, acanthosis and marked papillomatosis, with horizontal fusion of papillae (Fig. 2), hyperplasia of basal cells, and isolated perinuclear cellular vacuolization (koilocytosis), cellular binucleation and nuclear irregularities. The presence of epithelial dysplasia was not detected. There were very isolated mitosoid cells (Fig. 3).

Given the diagnosis of focal epithelial hyperplasia, no treatment was established, indicating a revision the following year since the girl is on a regular holiday exchange program.

DISCUSSION

Focal epithelial hyperplasia, although rare in our society, is a diagnosis that must be taken into consideration due to the high number of immigrants living in our country.

While the greatest incidence of these cases occurs in certain populations in America and Greenland according to Clausen (4), Cohen indicates that although the first cases came to light in certain ethnic groups (13), owing to certain conditions, such as the ease at which a disease can be transported, it is a disease which is being seen in other geographic areas.

Although some authors have established this as a childhood disease, others include older age groups. It will perhaps be necessary to study its incidence in larger populations of different ages in order to definitively establish this point.

Con respecto a los condilomas acuminados el diagnóstico diferencial es importante puesto que cuando estas lesiones no se encuentran muy queratinizadas, son lesiones del mismo color que la mucosa que las rodea. La ausencia de contactos sexuales previos nos descartará el condiloma acuminado pero aún así será el diagnóstico anatomopatológico el que nos dará el diagnóstico exacto de la enfermedad (15,16) .

The higher incidence of this disease in women than in men could be explained by the conditions under which women of some ethnic groups live.

In the case presented here, the patient matches the characteristics of age and sex in which this disease presents with greatest frequency, and although the *in situ* hybridization detection of papillomavirus was not possible, the histology showed signs of viral infection, such as the presence of koilocytes or characteristic nuclear alterations (10).

This hypothesis is supported by the presence of verrucae vulgaris on the fingers, also indicated by González López (14), as well as by the fact that a papilloma of the gingiva had been extirpated the previous year.

The differential diagnosis of this pathology should be made against florid oral papillomatosis, condyloma acuminatum, Cowden's syndrome or Crohn's disease. The differential diagnosis is arrived at through clinical means and likewise the differential diagnosis with Cowden's syndrome is carried out in the absence of hamartomas in other parts of the body such as the skin, breasts, thyroids, stomach or colon. With Crohn's disease, the absence of regional enteritis, typical of this illness, will discount this diagnosis. In any case, it is the histopathological analysis that will provide the definitive diagnosis.

With respect to condyloma acuminatum, the differential diagnosis is important given that when not very keratinized lesions are found, the lesions are of the same colour as the surrounding mucosa. The absence of previous sexual contact discounts the possibility of condyloma acuminatum; even so it would be the anatomopathological analysis that provides the precise diagnosis of this disease (15,16).

BIBLIOGRAFIA/REFERENCES

1. Archard HQ, Heck KW, Stanley HR. Focal epithelial Hyperplasia. An unusual oral mucosal lesions found in Indian children. *Oral Surg* 1965;20:201-12.
2. Guevara A, Blondet J, Llerena V. Prevalencia y distribución de la hiperplasia epitelial focal en la población escolar de Morrote-Lambayake-Peru. *Folia dermatol* 2003;14:15-20.
3. Gonzalez Lopez BS. Hallazgos histológicos de inmunohistoquímica y ultraestructural en hiperplasia epitelial focal. *Ciencia Ergo Sum* 2000;7:121-5.
4. Clausen FP. Geographical aspects of oral focal epithelial hyperplasia. *Phat-Microbio* 1975;39:204-13.
5. Ficarra G, Adler S, Galleoti F, Shillitoe E. Focal epithelial hyperplasia (Heck's disease): The first reported case from Italy. *Tumori* 1991;77:83-5.
6. Simón RS, Martín M, Tejerina Gonzalez E, Salinas S, Patrón Romero M. Hiperplasia epitelial focal. Una lesión infrecuente en nuestro medio. Abstract Congreso Soc Esp Anat Patol 2001.
7. Bassioulas K. Oral focal epithelial hiperplasia. *Eur J Dermatol* 2000;10:395-7.
8. Morales García P, Bagán Sebastián JV, Lloria de Miguel E, Milian Masanet MA, Jiménez Soriano Y. Hiperplasia epitelial focal. A propósito de dos casos clínicos. *Avances en Odontostomatología* 2000;16:109-15.
9. Syrjamen SM, Syrjamen KJ, Happonen RP, Landberg MA. *In situ* DNA hybridization analysis of Human papillomavirus (HPV) sequences in benign oral mucosal lesions. *Arch Dermatol Res* 1987;279:543-9.
10. Premoli-de-Peroco G, Christensen RJ. Human Papillomavirus. Histological, clinical and immunohistochemical study. *Pathologica* 1992; 84:383-92.
11. Carlos R, Sedano HO. Multifocal papilloma virus epithelial hyperplasia. *Oral Surg Med Pathol* 1994;77:631-5.
12. Bradnum A. Focal epithelial hyperplasia (Heck's disease). *Oral Surg Med Pathol* 1970;8:130-2.
13. Cohen P, Herbert, Adler K. Focal epithelial hyperplasia: Heck's disease. *Ped Dermatol* 1993;10:245-51.
14. González LBS, González HL, Bobadilla DA. Prevalencia de patología bucal y de estructuras relacionadas en pacientes geriátricos de la región I del Estado de México. *Revista ADM* 1995;52:129-37.
15. Oliveira MC, Andrade MC, Soares RC, Costa ALL. Suggestive morphological aspects of human papillomavirus (HPV) infection in epithelium oral mucosa lesions. *RBPO* 2003;2:34-43.
16. Ceballos Salobreña A, Gaitán Cepeda LA, Ceballos García L. Repercusión oral de las enfermedades virales. En: Ceballos Salobreña A, Bullón Fernandez P, Gándara Rey JM, Chimenos Küstner E, Blanco Carrión A, Martínez Sauquillo Márquez A. et al. *Medicina bucal práctica*. Santiago de Compostela: ASOPROGAIO; 2000. p. 115-36.