

Anomalía morfológica coronal inusual de un incisivo. Diente evaginado anterior

Mari Carmen Llena Puy ⁽¹⁾, Leopoldo Forner Navarro ⁽²⁾

(1) Estomatóloga. Unidad de Odontología Preventiva de Área. Servicio Valenciano de Salud. Profesora de la Facultad de Ciencias Experimentales y de la Salud. Universidad Cardenal Herrera – CEU. Valencia

(2) Profesor Titular de Patología y Terapéutica Dentales. Departamento de Estomatología. Facultad de Medicina y Odontología. Universitat de València (Estudi General)

Dirección para la correspondencia:

Prof. Dr. Forner Navarro

Clínica Odontològica. Universitat de València.

C/ Gascó Oliag, 1.

46010 Valencia

Recibido: 1-6-2003 Aceptado: 22-10-2003

Llena-Puy MC, Forner-Navarro L. Anomalía morfológica coronal inusual de un incisivo. Diente evaginado anterior. *Med Oral Patol Oral Cir Bucal* 2005;10:13-6.

© Medicina Oral S. L. C.I.F. B 96689336 - ISSN 1698-4447

Indexed in:

-Index Medicus / MEDLINE / PubMed
-EMBASE, Excerpta Medica
-Índice Médico Español
-IBECs

RESUMEN

Entre las diversas manifestaciones clínicas de las anomalías morfológicas que afectan a las coronas de los dientes anteriores se encuentra el crecimiento exofítico de una porción de su estructura tisular. El trastorno de la forma dental que presentamos afecta a la corona del diente, y se caracteriza por un abultamiento parcial de la superficie vestibular, asintomático, a costa del crecimiento del esmalte y de la dentina, sin que radiológicamente se constata ningún prolapso pulpar hacia esta protrusión de tejidos mineralizados. El caso que se describe se manifiesta en un solo diente y no se asocia a ninguna otra alteración dentaria morfológica o estructural, ni tampoco a otros síndromes que sí se han descrito como asociados a esta anomalía. La literatura científica no determina de forma clara la terminología que se debe usar para definir esta situación en los dientes anteriores, empleándose diversas denominaciones, como cúspide en garra, cingulo pseudocúspideo (cuando afecta a la superficie lingual o palatina) o diente evaginado, que es como se nombra siempre a esta situación en dientes posteriores.

Palabras clave: *Anomalía dental, esmalte, cúspide en garra, diente evaginado.*

INTRODUCCION

Las anomalías morfológicas dentarias se pueden clasificar en función del grupo dentario sobre el que asientan: incisivos, caninos, premolares y molares; ya que cada uno de estos presenta unas alteraciones características (1,2). La mayor parte de estas variantes patológicas de la forma afectan a la corona del diente; mientras que algunas son relativamente frecuentes, la mayoría son poco prevalentes e incluso afectan a grupos étnicos concretos (3). Una de estas raras anomalías está constituida por la protru-

sión de tejidos dentales, situación que, aunque se denomina de diferentes formas, como se discutirá más adelante, corresponde a las características del diente evaginado.

A continuación, presentamos un caso clínico de una de estas alteraciones morfológicas que, concretamente, afecta a la corona de un diente anterior. Dada su infrecuencia, haremos el diagnóstico diferencial con otras anomalías morfológicas similares y revisaremos la nomenclatura específica para esta patología.

CASO CLINICO

Se trata de un paciente varón, de 13 años, que acudió a la consulta de una Unidad de Odontología Preventiva de Área (Servicio Valenciano de Salud) para una visita rutinaria de control de su estado de salud oral. Tras la exploración clínica se detectó la presencia de una alteración en la forma del incisivo lateral mandibular izquierdo; dicha anomalía consistía en un engrosamiento de la mitad mesial de la superficie vestibular del mencionado diente, sin la presencia de surcos de desarrollo que limitaran la protuberancia citada con el resto del diente. La superficie afectada, así como el resto del diente no mostraba ninguna otra alteración estructural o del color (fig. 1). La exploración visual reflejó que el resto de los incisivos y de los otros dientes presentes en la boca no mostraban ninguna alteración patológica.

La imagen radiográfica del diente afecto (fig. 2) evidenció un crecimiento de esmalte claramente visible en la proyección vestibulo-lingual efectuada; bajo la capa de esmalte se visualizaba la radioopacidad habitual de la dentina, sin que fuera visible ninguna alteración pulpar asociada; no se visualizó ningún prolapso pulpar hacia el interior de la protuberancia de tejidos dentales mineralizados.

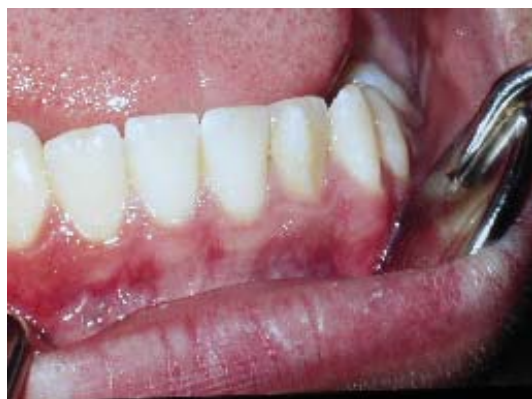

Fig. 1. Crecimiento anómalo de tejido dentario en la superficie vestibular del diente 3.2.

Anomalous dental tissue growth on the vestibular surface of tooth 32 (FDI)

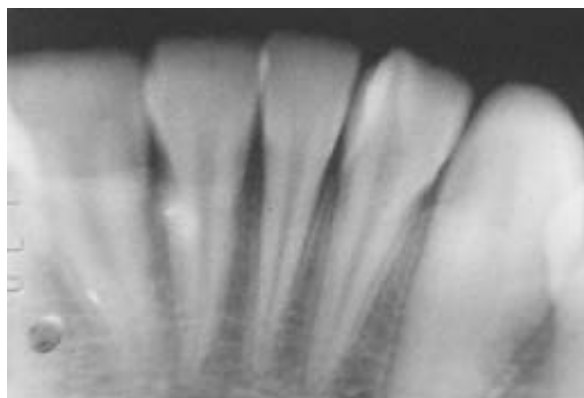


Fig. 2. Radiografía intraoral del diente que aparece en la figura 1. Obsérvese la radiodensidad anómala en forma de cúspide.

Intraoral radiography of the tooth shown in figure 1. Note the anomalous cusp-shaped radio density.

DISCUSION

Otros trastornos congénitos que afectan al desarrollo dentario producen manifestaciones clínicas que afectan a la forma o al tamaño del diente e incluso producen alteraciones peculiares, como el caso del diente doble (4), que también se manifiestan como modificaciones en la forma coronal habitual de los dientes.

La imagen radiológica que se muestra del caso es muy similar a la de otra de las alteraciones morfológicas propias de los dientes del grupo anterior (incisivos y caninos), el cingulo pseudocuspídeo (1). Ésta es una anomalía que consiste en el crecimiento desmesurado del relieve del cingulo de forma que asemeja una cúspide; su estructura, como la de cualquier protuberancia cuspídea, está compuesta por dentina recubierta por esmalte, aunque puede tener en su interior alguna porción pulpar. Obviamente, los cingulos pseudocuspídeos se dan en las superficies linguales o palatinas de los dientes anteriores; esto es lo que marcaría el diagnóstico diferencial con la entidad que describimos, pese a lo similar de la imagen radiográfica. La cresta adamantina (1) es una rara alteración morfológica coronal; como el caso que nos ocupa, afecta a la superficie vestibular de los incisivos, pero se caracteriza de manera definitiva por ser una especie

de cordón de esmalte que cruza la cara vestibular del diente en su centro y en sentido cérvico-incisal. Otras situaciones que se asemejan al caso que presentamos son los tubérculos; el más conocido es el de Carabelli (5), que afecta a la mitad mesial de la superficie palatina de los molares maxilares permanentes. Estas protusiones son menos frecuentes en las superficies vestibulares y pueden ser lo suficientemente emergentes como para crear surcos de separación entre ellos y el resto de la superficie coronal; no obstante, los tubérculos así descritos sólo se dan en dientes posteriores. Una variante más acentuada es la aparición de cúspides accesorias, lo cual lleva a formas anómalas de las coronas de los dientes, produciendo la llamada molarización de los premolares (1) o distorsiones en la forma de la corona en el caso de los molares. El diente doble (4) también podría ser confundido, ya que cuando se da esta situación, sea por unión de dos dientes (normales o hiperodóncicos), lo que se denominaba fusión dental, o por el intento de duplicación de un diente (esquizodoncia o geminación), se muestra una corona aumentada de tamaño, pero es un aumento en sentido mesio-distal y la corona muestra una apariencia como la de dos coronas dentarias unidas, una imagen diferente de la que presentamos. La última consideración que se debe plantear en cuanto al diagnóstico diferencial es el diente evaginado; en este caso, los dientes afectados tienen una protuberancia verrucosa en su superficie oclusal que puede estar constituida por esmalte, esmalte y dentina o, incluso, por esmalte, dentina y un pequeño prolapso pulpar; de todas formas, ésta es una terminología que habitualmente se usa para de dientes posteriores (6).

Cuando se revisa la literatura científica que muestra casos similares al que presentamos, se evidencia una falta de acuerdo a la hora de definir algunas de las anomalías dentales de la forma. Una de las primeras dificultades terminológicas la ofrece el hecho de que frente a la denominación clásica ofrecida por Pindborg (1) para describir el desarrollo anómalo del cingulo de los dientes anteriores, otros autores usan la denominación de cúspide en garra para la misma situación (7,8). Un caso similar al descrito por nosotros se ha clasificado como cúspide en garra facial (9); este caso se refiere a una niña negra asintomática con una protrusión coronal de forma piramidal en la superficie vestibular del incisivo central maxilar derecho, que se extendía desde el cuello anatómico del diente hasta casi el borde incisal. Otros casos etiquetados como cúspide en garra de presentación vestibular han sido descritos (10), presentándose en dientes permanentes, de manera indistinta en ambas arcadas y en ambos sexos. También se ha descrito la aparición de cúspides en garra en las superficies vestibular y palatina de un mismo diente (11). La cúspide en garra es más prevalente en pacientes con síndromes como los de Rubinstein-Taybi (12), Mohr (13), Sturge-Weber (14), Ellis-van Creveld (15) y de Bloch-Sultzberger (16).

Otra de las confusiones, o al menos de falta de precisión o de ambivalencia en los términos usados para nombrar a estas anomalías dentales se da con el diente evaginado o dens evaginatus. Hay autores que denominan diente evaginado (17) a situaciones que otros describen como cingulo pseudocuspídeo o cúspide en garra (18), refiriéndose concretamente a crecimientos de la zona cingular, por lo tanto palatina (como en el caso que describen los

autores citados sobre un incisivo central maxilar). Otros autores, en cambio, incluyen ambas manifestaciones clínicas como variedades de lo que se llamaría “cúspides accesorias” (7,8). Fundamentalmente, el diente evaginado se define, generalmente, como una anomalía del desarrollo dentario que produce una protuberancia de tejido/s dental/es y que se da en la superficie oclusal de la corona (6) y, por lo tanto en dientes posteriores; aunque también se puede encontrar la mención a la afectación tanto de dientes anteriores como de dientes posteriores, pero en el primero de los casos afectando a la superficie lingual o palatina (19).

En definitiva, el caso que se muestra es una anomalía dental asintomática, que no produce ninguna otra alteración sobre el diente o sobre la arcada, alteración que se limita sólo a la forma del diente, sin afectación estructural o cromática, producida a expensas de un desarrollo anómalo del esmalte y, probablemente, de la dentina subyacente, con características propias y peculiares que la diferencian de otras anomalías morfológicas coronales. No obstante y ante la diversidad terminológica, pensamos que se debe denominar como diente evaginado anterior con presentación vestibular; la protrusión de tejidos dentales coronales, como la mostrada, no es diferente a las que, habitualmente, son etiquetadas como dientes evaginados (posteriores), por lo tanto pensamos que para la misma alteración estructural se debe usar la misma terminología, aunque se puede añadir la diferenciación entre anterior y posterior y aún más, si se quiere, en el primero de los casos, la indicación de si la anomalía aparece en la zona lingual/palatina o en la vestibular, dado la rareza de esta última.

An unusual morphological anomaly in an incisor crown. Anterior dens evaginatus

LLENA-PUY MC, FORNER-NAVARRO L. AN UNUSUAL MORPHOLOGICAL ANOMALY IN AN INCISOR CROWN. ANTERIOR DENS EVAGINATUS. *MED ORAL PATOL ORAL CIR BUCAL* 2005;10:13-6.

ABSTRACT

Exophytic growth of a portion of the tissue structure is one of the various clinical manifestations of the morphological anomalies that can affect the crown of the anterior teeth. The crown form disorder presented in this paper consists of an asymptomatic bulge on part of the vestibular surface of the tooth, due to enamel and dentine growth, with no radiological evidence of the pulp having extended into the protrusion of mineralised tissues. In this case, it only affects one tooth and is not associated with any other dental morphology or structure disorder, or with any of the syndromes that have been described in association with this anomaly. The term to describe this situation in the anterior teeth is not clearly defined in the relevant literature, which employs various names such as talon cusp, accentuated cingulum (when it affects the lingual or palatal surface) or dens evaginatus (evaginated tooth, evaginated odontome), the term that is always used when it is present in the posterior teeth.

Key words: *Dental anomaly, enamel. talon cusp, dens evaginatus.*

INTRODUCTION

Dental morphology anomalies can be classified according to the group of teeth (incisors, canines, premolars or molars) in which they occur, as each group presents characteristic alterations (1, 2). The majority of pathological variations in shape affect the crown of the tooth. Some are relatively frequent while others are less prevalent or may only affect specific ethnic groups (3). One of the rare anomalies is the protrusion of dental tissues and although various names have been employed, as discussed below, its characteristics correspond to those of evaginated teeth. This paper presents a clinical case of this morphological disorder affecting the crown of an anterior tooth. Given its rarity, a differential diagnosis to distinguish it from similar morphological anomalies is presented and the specific nomenclature for this condition is reviewed.

CLINICAL REPORT

The patient, a 13 year old male, visited a Preventive Dentistry Area Unit (Valencian Health Service) clinic for a routine oral health check. As a result of the clinical examination, an alteration in the shape of the mandibular left lateral incisor was detected, consisting of an enlargement of the mesial half of the vestibular surface of this tooth with no development grooves separating the protuberance from the rest of the tooth. There was no other alteration, either in structure or colour, of the affected surface or of the rest of the tooth (fig. 1). The visual examination revealed no other pathological alteration of the remaining incisors or the other teeth in the mouth. The radiography of the affected tooth (fig. 2) shows a growth in the enamel, clearly visible in the vestibular-lingual view; the characteristic radio-opacity of the dentine can be seen under the enamel but no associated pulp alteration or pulp extension into the interior of the protuberance of mineralised dental tissues is visible.

DISCUSSION

Other congenital disorders that affect dental development cause clinical manifestations in the shape or size of the tooth or even produce peculiar alterations, such as double tooth (4), which also present changes in the normal shape of the crown. The X-ray image of this case is very similar to that of another morphological alteration which is characteristic of the anterior teeth (incisors and canines): accentuated cingulum (1). This anomaly consists of an excessive growth of the cingulum that causes it to resemble a cusp. As in any cusp protuberance, its structure is composed of dentine with a covering of enamel, although its interior may contain a certain amount of pulp tissue. However, accentuated cingulum occurs on the lingual or palatal surfaces of the anterior teeth, providing a differential diagnosis from the case under discussion despite the similarity of the X-ray image. Vertical crestae (rugae adamantinae) (1) are a rare coronal morphology disorder that affect the vestibular surface of the incisors, as in the case described in this paper, but their defining feature is a ridge of enamel that crosses the centre of the vestibular surface of the tooth in a cervical-incisor

sal direction. Tubercles also bear a resemblance to the case in question. The best known is the Carabelli tubercle (5), which affects the mesial half of the palatal surface of the maxillary permanent molars. These protrusions, which are less frequent on the vestibular surfaces, may be sufficiently emergent to form grooves that separate them from the rest of the coronal surface. However, the tubercles described only occur in the posterior teeth. A more marked variant are accessory cusps. These lead to anomalous tooth crown shapes, causing 'molarisation' of the premolars (1) or a distorted crown form in the molars. Double tooth (4) could also be mistaken for the case in question, as this condition presents a crown of increased size, whether due to the joining of two teeth (normal or hyperodontia), known as dental fusion, or to an attempted duplication of the tooth (schizodontia or gemination). Nonetheless, this enlargement takes place in a mesial-distal direction and the appearance of the crown is that of two crowns joined together, which is not the case here. The last condition that should be considered in a differential diagnosis is dens evaginatus, where the verrucose protuberance on the occlusal surface of the affected teeth may be composed of enamel, enamel and dentine or even enamel, dentine and a small extension of the pulp tissue. However, this is a term that is usually employed for the posterior teeth (6).

A review of the literature concerning cases similar to the one presented in this paper shows a lack of agreement in the definitions of some of the dental form anomalies. One of the first terminological difficulties is that, rather than Pindborg's classic term (1) for the anomalous development of the cingulum of the anterior teeth, some authors (7, 8) employ the term talon cusp to describe the same condition. A case resembling the one described in this paper, an asymptomatic black girl with a pyramid-shaped coronal protrusion on the vestibular surface of the maxillary central right incisor, from the anatomical neck of the tooth almost to the incisal edge, was classed as facial talon cusp (9). Other cases labelled as talon cusp with vestibular presentation have been described in both arches of permanent teeth in both sexes (10). Talon cusps have also been described on the vestibular and palatal surfaces of the same tooth (11). Talon cusp is most frequent in patients with syndromes such as those of Rubinstein-Taybi (12), Mohr (13), Sturge-Weber (14), Ellis-van Creveld (15) and Bloch-Sulzberger (16).

Another confusion (or, at least, imprecision or ambivalence) is found in the case of dens evaginatus (evaginated tooth, evaginated odontome). Some authors use the term dens evaginatus (17) to conditions that others describe as accentuated cingulum or talon cusp (18), with specific reference to growths in the cingulum area (therefore palatal), as in the case of a central maxillary incisor described by these authors. Others, however, consider both clinical conditions to be variations of what may be termed 'accessory cusps' (7, 8). In essence, dens evaginatus is generally defined as a dental development anomaly that causes a protuberance of the dental tissue(s) on the occlusal surface of the crown (6), consequently on the rear teeth. However, references may also be found to this condition in both the anterior and the posterior teeth, although affecting the lingual or palatal surface of the anterior teeth (19).

In conclusion, the case described in this paper is an asymptomatic dental anomaly that has not caused any other alteration to the tooth or the arch. It is confined to the dental form and neither the structure nor the colour are affected. It is the result of an anomalous development of the enamel, and probably of the underlying dentine, and presents specific features that characterise it and differentiate it from other coronal morphology anomalies. Nonetheless, in view of the diversity of the terminology, we consider that it should be classed as anterior dens evaginatus with vestibular presentation: the protrusion of the coronal dental tissues does not differ from the condition usually labelled as (posterior) dens evaginatus and we believe that the same terminology should be used for the same structural alteration, although an indication of the position of the anomaly may be added to distinguish anterior from posterior and even, in the case of the anterior teeth, to indicate lingual/palatal or vestibular, given the rarity of the latter case.

BIBLIOGRAFIA / REFERENCES

- Pindborg JJ. Abnormalities of tooth morphology. In: Pathology of the dental hard tissues. Copenhagen: Munksgaard; 1970. p. 15-76.
- Forner L. Atlas de Patología Dental. Moncada: Servicio de Publicaciones UCH-CEU. 2003.
- Curzon MEJ, Curzon JA, Poynton HG. Evaginated odontomes in the Keewatin Eskimo. Br Dent J 1979; 129: 324-8.
- Llena MC, Catalá M, Forner L. Double teeth: case reports. J Clin Ped Dent 1991; 15: 120-4.
- Schulze C. Anomalías en el desarrollo de los dientes y maxilares. En: Gorlin RJ, Goldman HM. Patología Oral. Barcelona: Salvat Editores SA; 1984. p. 105-202.
- Geist JR. Dens evaginatus. Case report and review of the literature. Oral Surg Oral Med Oral Pathol 1989; 67: 628-31.
- Sapp JP, Eversole LR, Wysocki GP. Alteraciones del desarrollo de la región oral. En: Patología Oral y Máxilofacial contemporánea. Madrid: Harcourt Brace; 1998. p. 1-37.
- Neville BW, Damm DD, Allen CM, Bouquot JE. Abnormalities of teeth. In: Oral & Maxillofacial Pathology. 2nd ed. Philadelphia: W.B. Saunders Company; 2002. p. 49-106.
- Jowharji N, Noonan RG, Tylka JA. An unusual case of dental anomaly: A "facial" talon cusp. ASDC J Dent Child 1992; 59: 156-8.
- McNamara T, Haeussler AM, Keane J. Facial talon cusp. Int J Paed Dent 1997; 7: 259-62.
- Abbott PV. Labial and palatal "talon cusps" on the same tooth: A case report. Oral Surg Oral Med Oral Pathol Oral Radiol Endod 1998; 85: 726-30.
- Gardner DG, Girgis SS. Talon cusps: a dental anomaly in the Rubinstein-Taybi syndrome. Oral Surg Oral Med Oral Pathol 1979; 47: 519-21.
- Goldstein E, Medina JL. Mohr syndrome or oral-facial-digital II: report of two cases. J Am Dent Assoc 1974; 89: 377-82.
- Hattab FN, Hazza A AM. An unusual case of talon cusp on geminated tooth. J Can Dent Assoc 2001; 67: 263-6.
- Hattab FN, Yassin OM, Sasa IS. Oral manifestations of Ellis-van Creveld syndrome: report of two siblings with unusual dental anomalies. J Clin Pediatr Dent 1998; 22: 159-65.
- Tsutsumi T, Oguchi H. Labial talon cusp in a child with incontinentia pigmenti achromians: case report. Paed Dent 1991; 13: 236-7.
- Dankner E, Harari D, Rotstein I. Dens evaginatus of anterior teeth. Literature review and radiographic survey of 15,000 teeth. Oral Surg Oral Med Oral Pathol Oral Radiol Endod 1996; 81: 472-6.
- Shey Z, Eytel R. Clinical management of an unusual case of dens evaginatus in a maxillary central incisor. J Am Dent Assoc 1983; 106: 346-8.
- Shafer WG, Heine, MK, Levy BM, eds. A textbook of oral pathology. 4th ed. Philadelphia: WB Saunders; 1983. p. 40-1.