

# Expresión proteica de p53 y proliferación celular en leucoplasias orales

Antonio Santos García <sup>(1)</sup>, M. Mar Abad Hernández <sup>(2)</sup>, Emilio Fonseca Sánchez <sup>(3)</sup>, Juan Jesús Cruz Hernández <sup>(4)</sup>, Agustín Bullón Sopelana <sup>(5)</sup>

(1) Doctor en Medicina. Médico Estomatólogo. Ejercicio Privado de la profesión

(2) Profesora Titular del Dpto. de Biología Celular y Patología. Facultad de Medicina. Universidad de Salamanca

(3) Profesor Asociado del Dpto. Medicina. Facultad de Medicina. Universidad de Salamanca

(4) Catedrático de Oncología. Dpto. de Medicina. Facultad de Medicina. Universidad de Salamanca

(5) Catedrático de Anatomía Patológica. Dpto. de Biología Celular y Patología. Facultad de Medicina. Universidad de Salamanca

Dirección para la correspondencia:

Antonio Santos García

Avda. Tres Cruces, 13. Entrepr. 3. 49008 Zamora

Tel. 980510247; Fax: 923219011

E-mail: [asantos@infomed.es](mailto:asantos@infomed.es)

Recibido: 6-11-2003 Aceptado: 7-3-2004

Santos-García A, Abad-Hernández MM, Fonseca-Sánchez E, Cruz Hernández JJ, Bullón-Sopelana A. Expresión proteica de P53 y proliferación celular en leucoplasias orales. *Med Oral Patol Oral Cir Bucal* 2005;10:1-8.

© Medicina Oral S. L. C.I.F. B 96689336 - ISSN 1698-4447

#### Indexed in:

-Index Medicus / MEDLINE / PubMed  
-EMBASE, Excerpta Medica  
-Indice Médico Español  
-IBECs

## RESUMEN

**Objetivos:** Conocer la expresión proteica de las alteraciones genéticas que se producen en las etapas precoces de la cancerización del campo de cavidad oral en nuestro medio. Estudiar la proliferación celular mediante Ki-67 y la expresión de la proteína p53 para valorar si las alteraciones en la expresión proteica de estos marcadores suceden de forma secuencial a través de las distintas etapas en la cancerización del campo de la cavidad oral.

**Material y métodos:** Se realizó un estudio mediante técnicas de inmunohistoquímica sobre 53 pacientes que presentaron lesiones de leucoplasia oral, atendidos por el Servicio de O.R.L del Hospital Universitario de Salamanca, desde 1.990 hasta 2000. Se incluyen en el estudio 11 muestras de epitelio normal, 15 displasias leves y moderadas, 15 carcinomas in situ, y 12 carcinomas microinvasores. **Resultados:** Encontramos la proliferación celular aumentada y sobreexpresión de p53 a medida que avanzamos en el grado de severidad histopatológica de las lesiones. Las alteraciones más precoces son el aumento significativo de la proliferación celular en displasias leves y moderadas y el aumento de expresión de p53.

**Conclusión:** La leucoplasia oral es un estado precanceroso que constituye una lesión cancerizable debido a las alteraciones genéticas que intervienen en la evolución de la lesión. El estudio inmunohistoquímico y molecular de las lesiones es un medio rutinario que permite conocer la expresión proteica de las alteraciones genéticas, que puede ayudar en el diagnóstico precoz y tratamiento de esta patología, teniendo especial relevancia el estudio de Ki-67 en etapas iniciales y p53 en lesiones más avanzadas.

**Palabras clave:** Lesiones precancerosas orales, Cancerización del campo, p53, Ki-67, Inmunohistoquímica.

## INTRODUCCION

La prevención del cáncer de cabeza y cuello requiere diversas actuaciones entre las cuales puede ser clave el estudio de las lesiones premalignas orales en su localización oral. Dentro de las lesiones premalignas podemos incluir en orden de frecuencia: leucoplasia oral, eritroplasia, liquen plano oral, lupus eritematoso discoide, sífilis, disfagia sideropénica, y fibrosis oral submucosa (1,2). El nivel de riesgo de transformación maligna de la leucoplasia se ha asociado con el tipo de lesión histológica (3). La tasa global de transformación maligna para las lesiones con diagnóstico anatomopatológico de displasia varía, en los distintos estudios, del 2 al 36% y es distinta en función del tiempo de seguimiento de las lesiones (4,5). La elevada frecuencia de desarrollo de segundas lesiones premalignas y malignas en cavidad oral y en cabeza y cuello subraya la naturaleza "condenada" de toda la mucosa de esta región. La teoría de cancerización del campo se ha propuesto explicar este aumento del riesgo de transformación en el tracto aéreo - digestivo superior (6-8). El desarrollo del cáncer oral lleva consigo unos pasos previos a la progresión maligna a través de grados crecientes de displasia que son el resultado de la acumulación de diversas alteraciones genéticas. Según esta teoría, los tumores crecen mediante un proceso de evolución clonal dirigida por mutaciones, en donde múltiples "golpes" (mutaciones) en una célula son necesarios para desarrollar el carcinoma (9). Los modelos más recientes de génesis tumoral muestran que es un

proceso en el que median múltiples alteraciones moleculares, a través de las cuales, se activan protooncogenes que estimulan el crecimiento celular, y genes supresores de tumor que inhiben la proliferación celular en condiciones normales, volviéndose inactivos y conduciendo a la célula hacia una transformación neoplásica (7,10,11). Los análisis de las alteraciones genéticas de los loci de los cromosomas principales han demostrado incrementos en las pérdidas alélicas que progresan desde diversos grados de displasia hacia carcinoma in situ y cáncer invasivo que soportan las bases genéticas de la cancerización del campo (10). Dentro de estas alteraciones, adquiere especial relevancia el gen p53. Es un supresor de tumor que reduce la proliferación celular y la replicación del DNA, ejerce un control sobre el ciclo celular bloqueando la progresión desde la fase G1 a la fase S. En células normales el tipo normal de la proteína p53, debido a su corta vida, es normalmente indetectable por inmunohistoquímica, de forma que las alteraciones en p53 debidas a mutaciones tienen como resultado una pérdida de control del ciclo celular (12,13). La detección de esta expresión proteica, mediante inmunohistoquímica, empleada de forma rutinaria en el laboratorio, puede contribuir a la mejora del diagnóstico y el tratamiento de las lesiones precancerosas orales. En el presente estudio vamos a observar el comportamiento de la expresión proteica de la proliferación celular (Ki-67) y del gen supresor de tumor (p53), en lesiones precancerosas orales cuyo diagnóstico anatomopatológico abarca desde epitelio normal, displasias, carcinomas in situ y microinvasores con el objeto de determinar la relación entre la expresión proteica de estos marcadores y de estas lesiones potencialmente malignas.

## MATERIAL Y METODOS

Para la realización de este trabajo se han revisado los archivos de los Servicios de Anatomía Patológica y ORL del Hospital Clínico Universitario de Salamanca desde el año 1990 hasta el año 2000 ambos inclusive. Seleccionando 53 muestras de pacientes con diagnóstico macroscópico de leucoplasia oral cuyo diagnóstico anatomopatológico fue de 11 casos de epitelio normal, 2 displasias leves y 13 displasias moderadas, 15 carcinomas in situ y 12 carcinomas microinvasores siguiendo los criterios de diagnóstico anatomopatológico de estas lesiones (14,15).

### Técnicas Inmunohistoquímicas:

Se realizan varios cortes, de 4  $\mu$  de las 53 muestras de biopsias. Posteriormente se efectúa el desparafinado y rehidratación mediante 4 baños de Xilol 100% de 5 minutos de duración cada uno seguido de 3 baños de alcohol absoluto de 5 minutos de duración cada uno. El desenmascaramiento antigénico se lleva a cabo mediante el lavado de los portaobjetos con agua corriente previa introducción en olla a presión con tampón citrato a pH 6, contando de 3 minutos desde que empiece a hervir. Lavándose seguidamente los portaobjetos, con agua destilada primero, y después con PBS. Los anticuerpos utilizados son monoclonales.

La técnica de marcaje inmunohistoquímico se ha llevado a cabo en un inmunoteñidor automático Optimax Plus de Biogenex de Menarini Diagnostics. Se ha utilizado la técnica Biotina/Estreptavidina Amplificada (BSA) según método supersensitivo

de inmunodetección de Biogenex. Para Ki-67, se ha utilizado como anticuerpo primario MIB-1 (1/100, Master Diagnostics) y para p53 la clona DO7 (1/200, Biogenex). La incubación fue de 30 minutos en ambos casos. Contratación del corte histológico con hematoxilina de Carazzi y montaje en medio acuoso. Control negativo: el anticuerpo primario específico se sustituye por un tampón. Como control positivo se empleó un carcinoma de mama con alta expresión de Ki 67 y p53.

### Valoración de la técnica inmunohistoquímica

Para Ki-67 y p53 se realiza un estudio semicuantitativo valorado por dos observadores independientes. Se valoraron como positivos los núcleos teñidos, expresando el porcentaje de tinción (16) y considerando positividad si la expresión era > 20% para ambos marcadores.

### Análisis estadístico:

Hemos utilizado el programa estadístico NCSS para Windows. Realizando un estudio estadístico descriptivo: media, desviación típica y error estándar para las variables cuantitativas y frecuencias y porcentajes para las variables cualitativas. Los estudios inferenciales de comparación de tendencia central para las variables cuantitativas se han realizado utilizando un ANOVA. Cuando resultó significativo ( $p < 0,05$ ), se buscaron las partes diferentes utilizando los test de Bonferroni, Tukey y LSD. En todos los casos se tomaron como significativos los contrastes con  $p$ -valores  $< 0,05$ . Hemos agrupado las muestras en un grupo epitelio normal, un grupo de displasias leves y moderadas, un grupo de carcinomas in situ, un grupo de carcinomas microinvasores.

## RESULTADOS

La edad de los pacientes varía desde 38-85 años de edad. La media de edad es de 60 años. Un 33% de los pacientes son mujeres y un 67% son varones. La lengua es la localización más frecuente en estas lesiones con un 36%, seguido de trígono retromolar 28%, encía 15%, suelo de boca 13% y paladar duro 8%.

Resultados para Ki-67: En el estudio morfológico de todas las lesiones incluidas en el estudio observamos positividad para Ki-67. En el epitelio poliestratificado normal, encontramos núcleos teñidos en la capa basal. En displasias leves y moderadas, no es raro encontrarlas en el estrato medio. En los carcinomas in situ, además encontramos núcleos teñidos en el estrato intermedio; y de forma ocasional, incluso en el estrato superior. Asimismo, las mitosis son frecuentes tanto en estrato basal, como en capas altas, siendo positivas para Ki-67. En el carcinoma microinvasor se observa una tinción similar a la del carcinoma in situ, pero además, observamos una tinción positiva en cordones epiteliales atípicos localizados en la zona subepitelial. Los valores para Ki-67 se exponen en la tabla 1, donde queda reflejado que la proliferación celular es negativa en epitelio normal, es positiva en 6 de 15 displasias leves y moderadas, aumentando en 10 de 15 carcinomas in situ, y 10 de 12 carcinomas microinvasores. Encontramos diferencias significativas  $p < 0.05$  entre el grupo de epitelio normal y displasias leves y moderadas; entre epitelio normal y carcinomas in situ y microinvasores (Tabla 2 y Fig.1).


Resultados para p53: en epitelio normal no observamos posi

Diagnóstico Anatomopatológico:					
Nº. de casos (53)		Epitelio Normal (11)	Displasias Leves y Moderadas (15)	Carcinoma "In situ" (15)	Carcinoma Microinvasor (12)
Marcadores inmunohistoquímica:					
<b>Ki-67</b>	%	3,90±0,83%	23,86±11,09%	36,06±20,27%	37±16,22%
<b>P53</b>	%	3,36±1,56%	15,13±11,20%	25,66±19,96%	27,25±23,21%
<b>Ki-67</b>	(+/-)	0/11	6/15	10/15	10/12
<b>P53</b>	(+/-)	0/11	5/15	7/15	10/12

**Tabla 1:** Tabla de distribución según diagnóstico anatomopatológico y niveles de expresión en los marcadores estudiados.

	Epitelio Normal	D. Leves y moderadas	Carcinoma In situ	Carcinoma Microinvasor
<b>Epitelio Normal</b>		KI67 (p<0,05)	KI-67 (p<0,02) P53 (p<0,03)	KI-67 (p<0,02) P53 (p<0,03)
<b>D. Leves y Moderadas</b>	KI-67 (p<0,05)			
<b>Carcinoma In situ</b>	KI-67 (p<0,02) P53 (p<0,03)			
<b>Carcinoma Microinvasor</b>	KI-67 (p<0,02) P53 (p<0,03)			

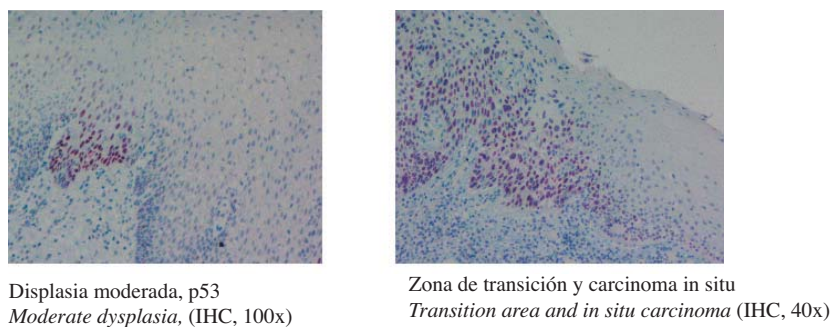
**Tabla 2.** Tabla de doble entrada de significación estadística entre las lesiones estudiadas y los marcadores.



**Fig. 1.** Alteraciones en la expresión proteica de Ki67 y p53 en las lesiones de leucoplasia estudiadas.

*Ki-67 and p53 over-expression to increase dysplasia grade in oral leukoplakia lesions.*

Epitelio normal: *Normal epithelium*; Displasias leves y moderadas: *Mild and moderate dysplasias*; Ca in situ: *In situ carcinoma*; Carcinoma microinvasor: *Microinvasive carcinoma*



**Fig. 2.** Distribución parcheada de la tinción con p53 en displasias moderadas (izda.).

Zona de transición hacia carcinoma in situ (Dcha.), donde se observa gran número de núcleos teñidos con p53. Capacidad de selección de p53 de las zonas con mayor proliferación celular al lado de áreas menos proliferativas. Efecto campo.

*Parched Distribution p53 stained in moderate dysplasia (left). Transition area toward in situ carcinoma (Right), where great N°. Is observed of p53 stained nuclei. Capacity of selection of p53 of the areas with more cellular proliferation to the one side of less proliferative areas. Field effect.*

ividad. En displasias leves y moderadas encontramos núcleos teñidos para p53. La distribución en la mayor parte de los casos es parcheada. En carcinomas in situ y microinvasores existe una brusca separación entre epitelio normal e hiperplásico, y el carcinoma in situ (Fig. 2). En los casos en los que existen células con núcleos irregulares y con pleomorfismo llamativo suelen ser positivas para p53. La cuantificación de p53 se muestra en la tabla 1. En epitelio normal p53 es negativo en la totalidad de las muestras. Hay positividad para p53 en 5 de 15 displasias leves y moderadas. En 7 de 15 carcinomas in situ y en 10 de 12 carcinomas microinvasores, hay sobre expresión de p53. Encontramos diferencias significativas entre epitelio normal y carcinomas in situ y microinvasores (Tabla 2).

## DISCUSION

En las últimas décadas se ha estudiado la base molecular del proceso de desarrollo del cáncer, y se han propuesto modelos de progresión genéticos para varios tipos de tumores. Se ha observado que la acumulación, de varias formas de alteraciones genéticas, es la base para la progresión desde una célula normal a una célula cancerosa, denominándose al proceso, carcinogénesis de múltiples pasos. El proceso de cancerización del campo puede definirse en condiciones moleculares, y la secuencia en el proceso de carcinogénesis de múltiples pasos puede comenzarse a vislumbrar (17).

Los últimos avances en la biología celular vienen aclarando los mecanismos precisos de la regulación del ciclo celular y han venido mostrando que las alteraciones en la proliferación celular es una manifestación muy común en algunos cánceres y en lesiones precancerosas (17). Pero también intervienen genes supresores de tumor como pRb y p53 y otras proteínas asociadas al ciclo celular (18, 19).

El marcador de proliferación, MIB-1 o Ki-67 se expresa en todas las fases del ciclo celular excepto en G0 (20). La expresión de Ki-67 ha sido informada como un buen marcador de proliferación celular en lesiones premalignas y malignas (20). El análisis de la expresión de Ki-67 se usa para determinar el índice de proliferación de las células en tejido normal y en muestras de tumor (16,21). En el presente estudio, para Ki-67, observamos un incremento de expresión, en función del grado de alteración histopatológica de las lesiones. Cuanto más diferenciado es el epitelio menor positividad encontramos, y por el contrario, aquellos epitelios con una gran desdiferenciación la práctica totalidad de los estratos son positivos para este marcador. Por lo tanto, Ki-67 es un excelente marcador de proliferación celular y además permite tipificar con mayor certeza el grado de displasia. La expresión aumenta de forma marcada, a medida que avanzamos en la progresión del grado de displasia de las lesiones orales, habiendo diferencias significativas en la proliferación celular entre epitelio normal y displasias leves y moderadas; aumentando en carcinomas in situ y microinvasores.

p53 es el gen supresor de tumor más importante, se le ha denominado "guardián del genoma", juega un papel importante en el mantenimiento de la estabilidad del genoma, progresión del ciclo celular, diferenciación celular, reparación del DNA y apoptosis (22). Puede ser inactivado por muchos mecanismos,

mutaciones puntuales, deleciones y unión con células y proteínas víricas. Un alto porcentaje de carcinomas epidermoides de cavidad oral tienen niveles elevados de expresión de p53 (15-60%). Pérdidas de heterocigosidad del alelo p53 se han publicado en el 22% de las lesiones precancerosas y también reestructuraciones en la región 5' del gen p53 (23). En condiciones fisiológicas, la hemivida de la proteína p53 es corta (20 minutos). Sin embargo p53 es imprescindible cuando se requiere la aplicación de frenos de emergencia, por ejemplo, frente a radiaciones, luz UV o sustancias químicas que dañen el DNA. Estos casos de asalto al material genético causan cambios espectaculares en la proteína p53 que, de lo contrario, permanece dormida. A través de mecanismos todavía mal conocidos, se produce un rápido aumento de los niveles de p53 y su activación como factor de transcripción. El tipo natural de p53 acumulado se une al DNA y estimula la transcripción de varios genes que intervienen en los dos efectos principales de p53: la detención del ciclo celular y la apoptosis (23,24). Aunque en otros tipos de tumores, la sobreexpresión de p53 es un acontecimiento tardío, en cavidad oral se puede observar en fases más iniciales (12,17).

La detección de p53 en el núcleo celular es debida a una acumulación de proteína mutante, pero ocasionalmente, lesiones p53 positivas pueden no portar mutaciones provocando falsos positivos que pueden deberse a la estabilización de p53 al unirse a mdm2 o a detección de p53 normal sobre regulada como respuesta a daños en el DNA por radiación u otros agentes. La concordancia entre mutación en el gen p53 y la acumulación no es totalmente perfecta, aunque la inmunorreactividad es un indicador aproximado de las lesiones con función p53 alterada (13).

Existen diferentes clonas de P53 para estudios inmunohistoquímicos. Nosotros hemos utilizado DO7, esta clona se ha utilizado ampliamente en el estudio de alteraciones de P53 en diferentes órganos y sus resultados están ampliamente contrastados (25-27). Actualmente se han desarrollado nuevas clonas que permitirán, probablemente, en el futuro una mejor selección de lesiones con P53 mutada.

En nuestro estudio, los niveles más elevados de p53 se localizan en carcinomas in situ y microinvasores. En displasias aumenta el número de núcleos teñidos y la distribución es parcheada, de repente hay zonas de atipia totalmente teñida por p53 al lado de zonas que no expresan tanto p53, como si tuviese un comportamiento selectivo con el clon celular que parece iniciar la alteración del campo, que iniciará la progresión de las lesiones o la aparición de recurrencias y de segundas lesiones; lo que puede explicar algunas de las hipótesis de la cancerización del campo en cavidad oral, como las que propugnan que la exposición a agentes carcinógenos producen alteraciones en distintas partes del epitelio, que con el tiempo, pueden producir lesiones múltiples (17) (Figura 2). Cuanto mayor pleomorfismo y atipia mayor positividad hemos encontrado para p53.

La tasa de transformación maligna de las leucoplasias, en nuestro medio, es de alrededor del 3% por año. Algunas lesiones de leucoplasia pueden contener alteraciones genéticas asociadas al carcinoma y que pueden constituir lo que Braakhuis et al., 2003 definen por "campo" (17), donde p53 es una de las alteraciones

más precoces que inician el desarrollo celular en parches que al crecer se transformarán en “campos”. Una célula “stem” adquiere una (o más) alteraciones genéticas y forma un parche con las células hijas genéticamente alteradas. Como resultado de alteraciones genéticas subsecuentes, las células “stem” escapan al control del crecimiento normal, adquiriendo una ventaja de crecimiento y desarrollando un clon, que va creciendo transformándose en un “campo” que desplaza de su localización al epitelio normal (17). Solamente una parte de estos “campos” son clínicamente reconocibles, por ello es urgente el desarrollo de técnicas, lo más rutinarias posible, que ayuden en el diagnóstico de estos “campos” como la tinción con azul de toluidina (Oral-Test) y la fluorescencia (17,28), así como el estudio rutinario de las biopsias mediante inmunohistoquímica, pueden contribuir a disminuir las recurrencias de las lesiones primarias y la aparición de segundas lesiones a distancia. Cuanto mayor es el número de células preneoplásicas que proliferan en campos, es probable que aumente el riesgo de cáncer dramáticamente. El estudio de modelos de progresión de las alteraciones genéticas o de su expresión proteica que permitan detectarlos, puede jugar un papel clave en la prevención del cáncer oral.

## Proteic expresión of p53 and cellular proliferation in oral leukoplakias

SANTOS-GARCÍA A, ABAD-HERNÁNDEZ MM, FONSECA-SÁNCHEZ E, CRUZ HERNÁNDEZ JJ, BULLÓN-SOPELANA A. PROTEIC EXPRESIÓN OF P53 AND CELLULAR PROLIFERATION IN ORAL LEUKOPLAKIAS. MED ORAL PATOL ORAL CIR BUCAL 2005;10:1-8.

### ABSTRACT

**OBJECTIVES:** We intend to know the protein expression of genetic alterations that take place in the early stages in the field cancerization of oral cavity in our means as well as to study the cellular proliferation by means of Ki-67 and the protein product expression of p53 to value if the alterations in the protein products expression of these markers happen in a sequential pathway through the different stages in the field cancerization of oral cavity.

**MATERIALS AND METHODS:** A study was made by immunohistochemistry on 53 patients that presented lesions of oral leukoplakia, assisted by the ENT service at University Hospital of Salamanca, from 1.990 up to 2000. 11 samples of normal epithelium, 15 mild to moderate dysplasias, 15 in situ carcinomas and 12 microinvasive carcinomas are included in the study.

**RESULTS:** we find an increased cellular proliferation and p53 over-expression as we advance in the grade of severity histopathologic of these lesions. The most early alterations are a significant increase of cell proliferation in mild and moderate dysplasias and an increased p53 over-expression.

**CONCLUSIONS:** Oral leukoplakia is a precancerous stage that

constitutes a cancerisable lesion due to the genetic alterations that mediate in the evolution of lesion. Routine Immunohistochemical and molecular study of these lesions allow us to know the protein expression of genetic alterations that can help in the early diagnosis and treatment of this pathology, having special relevance the study of Ki-67 in early stages and p53 in advanced lesions.

**Key words:** Oral precancerous lesions, field cancerization, p53, Ki-67, immunohistochemistry.

### INTRODUCTION

Study of oral premalignant lesions can be a clue among the actions required for head and neck cancer prevention. Premalignant lesions include, from more to less frequent ones: oral leukoplakia, erythroplakia, oral lichen plane, discoid lupus erythematosus, syphilis, sideropenic dysphagia, and oral submucous fibrosis (1,2).

Risk scores for malignant transformation of leukoplakia has been related to the kind of histologic lesion (3). Global rate of malignant transformation for lesions accompanied by a pathologic diagnosis of dysplasia varies, depending on the studies, from 2% to 36% and, moreover it is different as a function of follow up time (4,5). “Damned” nature of mucous tissue at this level is enhanced by a high frequency in the development of second premalignant lesions in oral cavity, head and neck. Field cancerization theory has been proposed as a explanation for the increased risk a transformation in upper airway- digestive tract (6-8). Oral cancer development involve several steps previously to malignant progression through increasing levels of dysplasia as a result of the accumulation of diverse genetic alterations. Following this theory, tumors grow on the basis of a clonal evolution process leaded by mutations, able to cause carcinoma after multiple cell mutation episodes (9). More recent models in tumoral genesis evidence the mediation of multiple molecular disturbs in the activation of cell-growth stimulating proto-oncogenes as well as the inactivation of tumor suppressor genes leading cells to a neoplastic transformation (7,10,11).

Analysis of genetic changes in loci of main chromosomes have showed increases in allelic losses varying from several grades of dysplasia to carcinoma in situ and invasive cancer supporting field cancerization theory (10). Specially relevant is p53 gene, a tumor supressor gene that reduces cell proliferation and DNA replication by means of an impaired progresión from G1 to S phase of cell mitosis cycle. In normal cells, natural type of p53 protein is usually undetectable by means of immunohistochemical technics due to its short life. Since p53 disturbs lead to a loss in cell cycle control (12,13), routine immunohistochemical detection of this proteic expression would contribute to a improved diagnosis and treatment of oral premalignant lesions. In this study we are going to observe the behavior of cell proliferation proteic expression (Ki-67) and tumor supressing gene (p53) in oral precancer lesions with anatomo-pathologic diagnosis including normal epithelium, dysplasia, carcinoma in situ and microinvasive cancer, with the aim of determining wether they are related or not.

**MATERIAL AND METHODS**

In this study we make a revision of the archives from Pathologic anatomy and Ear Nose and Throat (ENT) services from a Hospital (Hospital Universitario de Salamanca/ Salamanca University Hospital) within the 1990-2000 period. 53 patient specimens with macroscopic diagnosis of oral leukoplakia were detected. Their pathologic diagnosis included 11 normal epithelium cases, 2 mild and 13 moderate dysplasias, 15 in situ cancers and 12 micro-invasive cancers, following diagnostic criteria for this lesions (14,15).

Immunohistochemical technics

Firstly, 4 μm slices are obtained from the 53 biopsy specimens. Afterwards deparafination and rehidration are performed using 5 minutes Xilol 100% baths up to four times followed by other three baths in absolute alcohol of 5 minutes each. Antigenic unmasking is performed by washing slides with non treated water before putting them into a pressure pot together with citrate buffer (pH 6) up to 3 minutes after boiling starts. Afterwards slides are washed using distilled water and then PBS. Monoclonal antibodies are used.

Immunohistochemical marking technic has been performed using an authomatic device for inmunologic staining, Optimax Plus® from Biogenex, Menarini Diagnostics. Amplified Biothine/Estreptavidine technic (BSA) following supersensitive immunodetection method from Biogenex has been used. The Primary antibody used for Ki-67 was MIB-1 (1/100, Master diagnostics) and clone DO7 (1/200, Biogenex) was chosen for p53. Incubation time was 30 minutes for both of them.

The tissue was stained with Carazzi’s Hematoxylin and then assembled in a watery mean.

In Negative controls primary specific antibodies were substituted by a buffer solution. A high ki67 and p53 expression breast cancer tissue was used as Positive control.

Immunohistochemical scoring

For Ki-67 and p53, a semiquantitative study was carried out by two independent pathologist. Nuclear staining was valued as positive, scoring staining percentage (16) and categorized as positivity if expression rates were more than 20% for both markers.

Statistical analysis:

We used statistical program NCSS for Windows. Carrying out a descriptive statistical study: average, typical deviation and standard error for quantitative variables and frequencies and percentages for the qualitative variables. Inferencial studies of central tendency comparison for the quantitative variables were performed using an ANOVA. When it was significant (p < 0,05), the different parts were looked for using the Bonferroni, Tukey and LSD test. In all cases we considered as significant the contrasts with p-value < 0,05. We have contained the samples in a normal epithelium group, a group of mild and moderate dysplasias, a group of “in situ” carcinomas and a group of microinvasive carcinomas.

**RESULTS**

The age of the patients ranged from 38-85 years. Mean age was 60 years. 33% of the patients are women and 67% are male.

Pathologic Diagnótic:					
Nº. (53)		Normal Epithelium (11)	Mild and Moderate Dysplasias (15)	“In situ” Carcinoma (15)	Microinvasive Carcinoma (12)
Immunohistochemical markers:					
Ki-67	%	3,90±0,83%	23,86±11,09%	36,06±20,27%	37±16,22%
P53	%	3,36±1,56%	15,13±11,20%	25,66±19,96%	27,25±23,21%
Ki-67	(+/-)	0/11	6/15	10/15	10/12
P53	(+/-)	0/11	5/15	7/15	10/12

Table 1: Distribution Table as pathologic diagnostic and expresión levels in studied markers.

	Epithelium Normal	Mild and Moderate Dysplasias	In situ Carcinoma	Microinvasive Carcinoma
Epithelium Normal		KI-67(p<0,05)	KI-67 (p<0,02) P53 (p<0,03)	KI-67 (p<0,02) P53 (p<0,03)
Mild and Moderate Dysplasias	KI-67(p<0,05)			
In situ Carcinoma	KI-67 (p<0,02) P53 (p<0,03)			
Microinvasive Carcinoma	KI-67 (p<0,02) P53 (p<0,03)			

Table 2: Double entry table of estadistic signification between studied lesions and markers.

The tongue was the most frequent localization in these lesions with 36%, followed by retromolar trigon 28%, gingiva 15%, floor of mouth 13% and hard palate 8%.

Results for Ki-67: In the morphological study of all the lesions included in the study we observed positives for Ki-67. In normal oral squamous epithelium, we could find stained nuclei in the basal layer. In mild and moderate dysplasias, it is not strange to find middle stratum cells stained. In carcinomas in situ, we also found nuclear staining in the intermediate stratum; and occasionally, even in the upper stratum. The mitoses are also frequent in basal stratum, as well as in high layers, being positive for Ki-67. In microinvasive carcinoma a similar staining is observed in the “in situ” carcinoma, but we also observe a positive staining in atypical epithelial cords located in subepithelial area. Quantifications for Ki-67 are exposed in Table 1. They show that cellular proliferation is negative in normal epithelium, positive in 6 out of 15 mild and moderate dysplasias, increasing up to 10 out of 15 carcinomas in situ, and 10 out of 12 carcinomas microinvasive. We found significant differences between the group of normal epithelium and mild and moderate dysplasias; between normal epithelium and in situ and microinvasive carcinomas (p < 0.05) (See Table 2 and Fig.1).

Results for p53: in normal epithelium no positives were found. In mild and moderate dysplasias we found nuclear staining for p53. The distribution in most of the cases was patched. For in situ and microinvasive carcinomas an abrupt separation exists

between normal and hiperplasic epithelium, and the in situ carcinoma (Fig. 2). Positive results for p53 appeared frequently for those cases in which cells with irregular nuclei and notorious pleomorfism were present. P53 quantification is shown in Table 1. In normal epithelium p53 was negative in all samples. There was positivity for p53 in 5 out of 15 mild and moderate dysplasias. In 7 out of 15 carcinomas in situ and in 10 out of 12 carcinomas microinvasive, there was p53 overexpression. We found significant differences between normal epithelium and "in situ" and microinvasive carcinomas (Table 2).

## DISCUSSION

In the last decades the molecular basis in the development of cancer have been studied, and genetic progression models have intended for several types of tumors. It has been observed that the accumulation, in several pathways, of genetic alterations is the basis in the progression from a normal cell to a cancerous cell, being the process, denominated multi-step carcinogenesis. The process of "field cancerization" can be defined at a molecular level, and we can now be glimpsing the sequence in the process of multi-step carcinogenesis (17).

The last advances in cellular biology help us clarifying the precise mechanisms regulating the cell cycle and show that abnormalities in cell proliferation are a very common manifestation in some cancers and precancerous lesions (17). Nevertheless tumor suppressor genes, like pRb and p53, and other proteins associated to the cell cycle also mediate in this sequence (18, 19).

Proliferation marker, MIB-1 or Ki-67 is expressed in all the phases of the cellular cycle excepting G0 (20). The expression of Ki-67 has been informed as a good marker of cellular proliferation in premalignant and malignant lesions (20). The analysis of Ki-67 expression is used to determine proliferation index of cells in normal and tumor samples (16,21). In our study, we observe an increased Ki-67 expression, as a function of the grade of histopathologic abnormalities in lesions. The more differentiated the epithelium is the smaller positivity we find, and on the other hand, in those poorly differentiated epithelia nearly all strata are positive for this marker. Therefore, Ki-67 is an excellent marker of cell proliferation and also allows to typify dysplasia grades more accurately. The expression increases in a marked way, as we advance in the progression of dysplasia grade from oral lesions, with significant differences in the cellular proliferation between normal epithelium and mild and moderate dysplasias; larger differences are present for in situ and microinvasive carcinomas.

p53 is the most important tumor suppressive gene, and has been denominated "genomic guardian". It plays an important role in the maintenance of genomic stability, progression of cell cycle, cell differentiation, DNA repair and apoptosis (22). It can be inactivated by many mechanisms, point mutations, deletions and union with cells and viral proteins. A high percentage of oral squamous cell carcinomas show high levels of p53 expression (15-60%). Heterocigosity allelic losses of p53 have been published in 22% of precancerous lesions as well as restructured 5' regions of p53 gene (23). Under physiologic conditions, the mean life of p53 wild type protein is short (20 minutes).

However p53 is indispensable when the application of emergency controls is required, for example, in front of radiations, UV-radiation or chemical substances which damage the DNA. These cases of assault to the genetic material cause spectacular changes in protein p53 that, otherwise, remains asleep. Through mechanisms not well-known yet, a quick increase of the p53 levels and their activation as transcription factor takes place. The wild type of cumulative p53 unites to the DNA and stimulates the transcription of several genes that mediate in the two main effects of p53: the arrest of the cell cycle and apoptosis (23,24). Although in other kind of tumors p53 overexpression is a late event, in oral cavity it can be observed in more initial phases (12,17).

p53 detection in cell nucleus is due to an accumulation of mutant protein, but occasionally, p53-positive lesions may not present mutations and be false positives that can be caused by the p53 stabilization when united to mdm2 or detection of wild type overregulated p53 as an answer to damages in the DNA by radiation or other agents. The concordance between mutation in the gene p53 and the accumulation is not completely perfect, although immunoreactivity is an approximate indicator of the lesions with altered function p53 (13).

There exist different clones of p53 for immunohistochemical studies. We have used DO7. This clone has been used thoroughly in the study of alterations of p53 in different organs and their results are broadly contrasted (25-27). At the moment new clones have been developed that will probably, allow a better selection of lesions with p53 mutated, in the future.

In our study, the highest levels of p53 belonged to "in situ" and microinvasive carcinomas. In dysplasias the number of stained nuclei increased and the distribution was patched. Suddenly we found areas of completely stained atypia of p53 beside areas that didn't express so much p53, as if it had a selective behavior with the cellular clone that seems to begin field alteration that will initiate the progression of the lesions or the appearance of recurrencies or second lesions; this could explain some of the hypotheses of "field cancerization" in oral cavity, as those that propose that the exhibition to carcinogenic agents produces abnormalities in different parts of the epithelium which as time goes through, can produce multiple lesions (17) (it Figures 2). The biggest pleomorfism and atypia, the biggest positivity we've found for p53.

The rate of malignant transformation in leukoplakias, in our environment, is of around 3% per year. Some leukoplakia lesions can contain genetic alterations associated to carcinoma that can constitute what Braakhuis et al., 2003 defined as "field" (17), where p53 is one of the most early alterations that begin cellular "patched" development constituting areas that once grown up will become "fields." One "stem" cell acquires one (or more) genetic alterations and forms a "patch" with the genetically altered stem cells. As a result of subsequent genetic alterations, "stem" cells escape from the control of normal growth, acquiring an advantage of growth and developing a clone which grows becoming a "field" displacing normal epithelia from their location (17). Only a part of these "fields" are clinically recognizable. Therefore it is urgent the development of routine technics that

help us identifying these “fields” as the staining with toluidine blue (OraTest) and the fluorescence (17,28). Immunohistochemical analysis routine study of biopsies can also contribute to decrease the recurrency of the primary lesions and the appearance of second lesions at distance. The more preneoplastic cells present in fields, the most probable it is the risk of cancer increases dramatically. The study of models of progression of genetic alterations or their proteic expression allow to detect them, and can play a key role in oral cancer prevention.

## BIBLIOGRAFIA/REFERENCES

1. Thomas G, Hashibe M, Jacob BJ, Ramadas K, Mathew B, Sankaranarayanan R, et al. Risk factors for multiple oral premalignant lesions. *Int J Cancer* 2003;107:285-91.
2. Neville BW, Day TA. Oral cancer and precancerous lesions. *CA Cancer J Clin* 2002;52:195-215.
3. Rosin MP, Cheng X, Poh C, Lam WL, Huang Y, Lovas J, et al. Use of allelic loss to predict malignant risk for low-grade oral epithelial dysplasia. *Clin Cancer Res* 2000;6:357-62.
4. Lee JJ, Hong WK, Hittelman WN, Mao L, Lotan R, Shin DM, et al. Predicting cancer development in oral leukoplakia: Ten years of translational research. *Clin Cancer Res* 2000;6:1702-10.
5. Kim J, Shin DM, El-Naggar A, Lee JS, Corrales C, Lippman SM, et al. Chromosome polysomy and histological characteristics in oral premalignant lesions. *Cancer Epidemiol Biomarkers Prev* 2001;10:319-25.
6. Thomson PJ. Field change and oral cancer: new evidence for widespread carcinogenesis?. *Int J Oral Maxillofac Surg* 2002;31:262-6.
7. Song JJ, Grandis JR. STAT signaling in head and neck cancer. *Oncogene* 2000;19:2489-95.
8. Slaughter DP, Southwick HW, Smejkal W. Field cancerization in oral stratified squamous epithelium. *Cancer* 1953;6:963-8.
9. Vogelstein B, Kinzler KW. The multistep nature of cancer. *Trend Genet* 1993;9:138-41.
10. Califano J, van der Riet P, Westra W, Nawroz H, Clayman G, Piantadosi S, et al. Genetic progression model for head and neck cancer: implications for field cancerization. *Cancer Res* 1996;56:2488-92.
11. Califano J, Westra WH, Meininger G, Corio R, Koch WM, Sidransky D. Genetic progression and clonal relationship of recurrent premalignant head and neck lesions. *Clin Cancer Res* 2000 ;6:347-52.
12. Kerdpon D, Rich AM, Reade PC. Expression of p53 in oral mucosal hyperplasia, dysplasia and squamous cell carcinoma. *Oral Dis* 1997;3:86-92
13. Lopez-Martinez M, Anzola M, Cuevas N, Aguirre JM, Martinez de Pancorbo. Aplicaciones clínicas del diagnóstico de las alteraciones de p53 en el carcinoma escamoso de cabeza y cuello (p53 en el CECC). *Med Oral* 2002;7:108-20.
14. WHO Collaborating centre for oral precancerous lesions. Definition of leukoplakia and related lesions: An aid to studies on oral precancer. *Oral Surg Oral Med Oral Pathol* 1978;46:517-39.
15. Wenig BM. Squamous cell carcinoma of the upper aerodigestive tract: precursors and problematic variants. *Mod Pathol* 2002;15:229-54.
16. Saito T, Nakajima T, Mogi K. Immunohistochemical analysis of cell cycle-associated proteins p16, pRb, p53, p27 and Ki-67 in oral cancer and precancer with special reference to verrucous carcinomas. *J Oral Pathol Med* 1999;28:226-32.
17. Braakhuis B, Tabor MP, Kummer JA, Leemans CR, Brakenhoff. A genetic explanation of Slaughter’s concept of field cancerization: evidence and clinical implications. *Cancer Res* 2003;63:1727-30.
18. Saiz-Rodríguez A. Molecular basis of oral cancer. *Med Oral* 2001;6:342-9.
19. Van Oijen MG, Slootweg PJ. Oral field cancerization: carcinogen-induced independent events or micrometastatic deposits? *Cancer Epidemiol Biomarkers Prev* 2000;9:249-56.
20. Bjarnason GA, Jordan RC, Sothorn RB. Circadian variation in the expression of cell-cycle proteins in human oral epithelium. *Am J Pathol* 1999;154:613-22.
21. Bongers V, Snow GB, de Vries N, Braakhuis BJ. Potential early markers of carcinogenesis in the mucosa of the head and neck using exfoliative cytology. *J Pathol* 1996;178:284-9.
22. Vera-Sempere FJ, Navarro-Hervas M. Sobreexpresión del gen supresor p53 en el cáncer oral. *Med Oral* 1997;2:283-96.
23. Whyte DA, Broton CE, Shillito EJ. The unexplained survival of cells in oral cancer: what is role of p53? *J Oral Pathol Med* 2002;31:125-33.
24. Forastiere A, Koch W, Trotti A, Sidransky D. Head and neck cancer. *N Engl J Med* 2001;345:1890-900.
25. Nasierowska-Guttmejer A, Trzeciak L, Nowacki MP, Ostrowski J. P53 protein accumulation and p53 gene mutation in colorectal cancer. *Pathol Oncol Res* 2000;6:275-9.
26. Masuda N, Kato H, Nakajima T, Sano T, Kashiwabara K, Oyama T, Kuwano H. Synergistic decline in expressions of p73 and p21 with invasion in esophageal cancers. *Cancer Sci* 2003;94:612-7.
27. Harlozinska A, Bar J, Montenarh M. Analysis of the immunoreactivity of three anti-p53 antibodies and estimation of the relations between p53 status and MDM2 protein expression in ovarian carcinomas. *Anticancer Res* 2000;20:1049-56.
28. Guo Z, Yamaguchi K, Sanchez-Cespedes M, Westra WH, Koch WM, Sidransky D. Allelic losses in OraTest-directed biopsies of patients with prior upper aerodigestive tract malignancy. *Clin Cancer Res* 2001;7:1963-8.