

Linfoma angiocéntrico centrofacial

Beatriz Peral Cagigal ⁽¹⁾, María Galdeano Arenas ⁽¹⁾, Juan Ignacio Crespo Pinilla ⁽¹⁾, José Miguel García Cantera ⁽²⁾, Luis Antonio Sánchez Cuéllar ⁽²⁾, Alberto Verrier Hernández ⁽³⁾

(1) Médico Residente

(2) Médico Adjunto

(3) Jefe de Servicio. Servicio Regional de Cirugía Oral y Maxilofacial. Hospital Universitario del Río Hortega .Valladolid. España

Correspondencia:

Dra. Peral Cagigal

Servicio Regional de Cirugía Oral y Maxilofacial,

Hospital Universitario del Río Hortega,

C/ Cardenal Torquemada s/n,

47010 Valladolid, España.

Teléfono: 983420400 (Ext: 20654).

Fax: 983331566.

E-mail: beaperal77@yahoo.es

Recibido: 01-12-2003 Aceptado: 08-05-2004

Indexed in:

-Index Medicus / MEDLINE / PubMed

-EMBASE, Excerpta Medica

-Indice Médico Español

-IBECS

Peral-Cagigal B, Galdeano-Arenas M, Crespo-Pinilla JI, García-Cantera JM, Sánchez-Cuéllar LA, Verrier-Hernández A. Linfoma angiocéntrico centrofacial. Med Oral Patol Oral Cir Bucal 2005;10:90-4.

© Medicina Oral S. L. C.I.F. B 96689336 - ISSN 1137 - 2834

RESUMEN

El linfoma angiocéntrico centrofacial es una neoplasia linfoide rara, con un diagnóstico a menudo difícil, debido al cuadro clínico inespecífico y a que muchas veces son necesarias varias biopsias para llegar a un diagnóstico correcto.

Se trata de un linfoma no Hodgkin(LNH) agresivo, de localización preferente en el tracto respiratorio superior (sobre todo en cavidad nasal), y con un pronóstico ominoso, ya que la supervivencia media es de 12-18 meses aproximadamente(1). Predomina en orientales y sudamericanos, entre los 50-60 años de edad, y con ligera preferencia por el sexo masculino (2:1).

Se presenta el caso de una paciente ecuatoriana que acude a nuestro servicio con edema hemifacial, rinorrea achocolatada y obstrucción respiratoria nasal de 1 mes de evolución, sin respuesta al tratamiento antibiótico y antiinflamatorio, que tras realizar varias pruebas diagnósticas se evidenció histológicamente la presencia de un linfoma T extranodal de tipo nasal (también llamado linfoma de células T angiocéntrico).

Palabras clave: Linfoma angiocéntrico centrofacial, linfoma T nasal, granuloma letal de la línea media.

INTRODUCCION

El linfoma angiocéntrico centrofacial es una entidad poco frecuente, descrita originalmente como granuloma letal de la línea media, aunque a lo largo de la historia ha recibido múltiples denominaciones como reticulosis polimorfa o granulomatosis linfomatoide.

Se trata de una neoplasia muy destructiva y rápidamente progresiva, que se presenta en vías aéreas superiores (sobre todo en cavidad nasal) y paladar, aunque también puede tener una

localización extrafacial (piel, pulmón, ganglios linfáticos y tracto gastrointestinal).

Los síntomas más frecuentes son fiebre, pérdida de peso, obstrucción nasal, rinorrea sanguinolenta, edema nasal y/o facial, y lesiones ulcero-necróticas en cavidad nasal, encías y paladar.

Más frecuente en orientales, sudamericanos y mexicanos. Se relaciona de una forma casi constante con el virus de Epstein-Barr que se detecta mediante la PCR en más del 95% de los casos(2). Éste virus también se asocia con otro tipo de linfomas como el linfoma de Burkitt, linfoma de células grandes y anaplásicas o linfomas oportunistas en inmunodeprimidos.

El pobre pronóstico se debe a que es una neoplasia muy agresiva, que produce extensa necrosis y angioinvasión, por lo que la supervivencia media es de 12-18 meses. El pronóstico empeora si el paciente está inmunodeprimido, como es el caso de pacientes con SIDA o con tuberculosis.

El tratamiento estándar es la poliquimioterapia con protocolo CHOP (ciclofosfamida, adriamicina, vincristina y prednisona), aunque también se han probado otros tratamientos como la Radioterapia.

Una complicación frecuente en éstos pacientes es el síndrome hemofagocítico, que se asocia con diversos factores, entre ellos el virus de Epstein-Barr al que se le atribuye parte de su patogénesis(3).

CASO CLINICO

Mujer ecuatoriana de 36 años de edad, portadora de DIU, intervenida 4 meses antes en Ecuador de sinusitis maxilar derecha, que acude a nuestro Servicio de Cirugía Oral y Maxilofacial por presentar desde hace 1 mes edema hemifacial izquierdo, rinorrea achocolatada y obstrucción respiratoria nasal izquierdas, que no

mejora con tratamiento antibiótico y antiinflamatorio. A la exploración física la paciente presenta importante edema hemifacial izquierdo y gran adenopatía preauricular izquierda, ambos muy dolorosos a la palpación. En la rinoscopia presenta una extensa área costrosa en fosa nasal izquierda. La exploración oral es normal, con ausencia de lesiones ulcero-necróticas.

En la exploración cervical llama la atención la presencia de una lesión ulcerada, de bordes eritematosos e indurados, con lecho exudativo, muy dolorosa, localizada en región supraclavicular derecha de aproximadamente 5 cm. de diámetro y de 1 mes de evolución. Posteriormente evolucionó hacia la formación de una escara necrótica central (Fig.1 y 2), que fue extirpada para que comenzase el proceso de granulación y cicatrización de la lesión (Fig.3). La paciente también refiere síntomas constitucionales como febrícula, astenia y pérdida de peso en los últimos meses.

Se realizó sistemático de sangre, bioquímica hemática y coagulación revelando la existencia de leucopenia(2600), monocitosis(19,40%), ligera anemia normocítica y normocrómica y una velocidad de sedimentación globular(VSG) de 42 mm/h.

Se realizaron diversas serologías, resultando positivas la IgG anti Toxoplasma, IgG anti VSH y VVZ, IgG anti Chlamydia pneumoniae e IgG anti Bartonella henselae, pero ninguna con títulos indicativos de infección actual. El resto de serologías, para Chlamydia psittaci y C. trachomatis, Hepatitis B y C, VIH, mononucleosis, leishmaniasis, sífilis y tularemia, resultaron negativas. El Mantoux, los cultivos de orina, del frotis nasal, de la lesión ulcerada supraclavicular, y hemocultivos (recogidos en picos febriles) también resultaron negativos, así como la extensión sanguínea en busca de formas parasitarias.

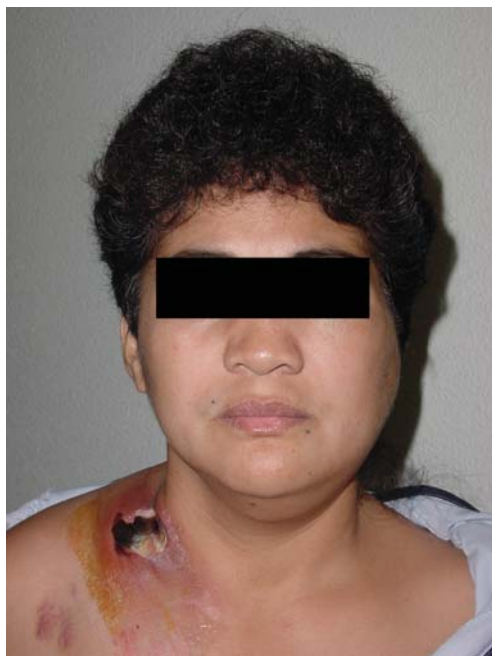

Fig.1. Imagen de la paciente durante su estancia hospitalaria presentando ligera tumefacción hemifacial izquierda y gran lesión supraclavicular derecha con área necrótica central.
Image of patient in hospital with slight left side hemifacial tumefaction and large right supraclavicular lesion with necrotic central area.

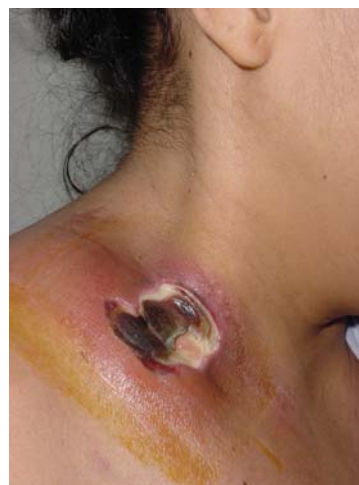

Fig. 2. Detalle de la escara necrótica supraclavicular derecha.
Detail of right supraclavicular necrotic eschar.

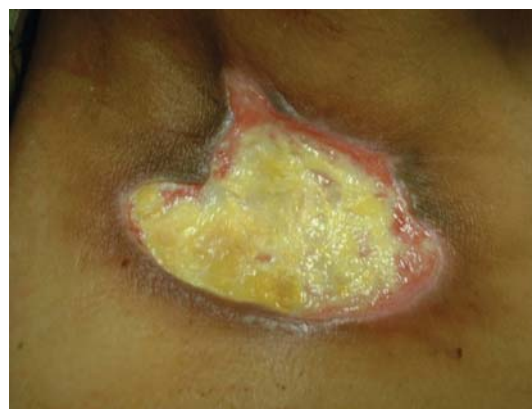

Fig. 3. Aspecto de la lesión supraclavicular derecha tras extirpación del área necrótica (para favorecer la cicatrización de la lesión).
Aspect of right supraclavicular lesion after removal of necrotic area (in order to aid healing of lesion).

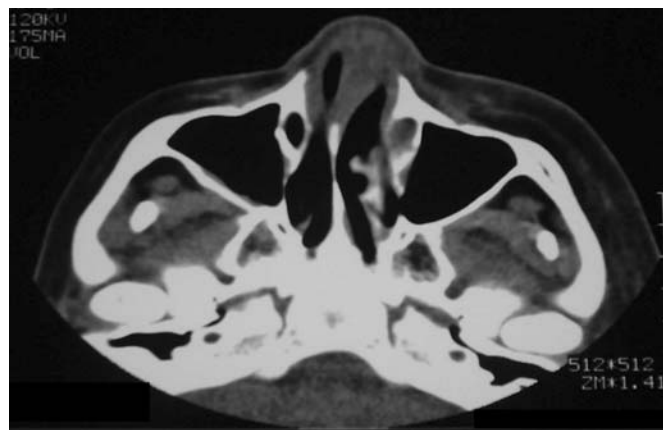


Fig. 4. Corte axial de TC cervicofacial que muestra el engrosamiento de partes blandas en tabique nasal.
Axial image of cervicofacial CT that shows enlargement of soft tissue in nasal septum

Como pruebas de imagen se realizaron una ortopantomografía, una proyección de Waters y una radiografía simple de tórax y abdomen, sin ningún hallazgo patológico; en la TC cérvicofacial se encontró un engrosamiento de partes blandas en tabique nasal, que cruza la línea media y se extiende por partes blandas de la cara, acompañado de adenopatías necrosadas en cadena yugular anterior izquierda (Fig.4).

Posteriormente se realizó una PAAF (punción aspiración con aguja fina) de la lesión supraclavicular que fue informada como sugestiva de proceso atípico primario o metastásico. Tras éste hallazgo se realiza biopsia de la tumoración intranasal pero tan sólo aparece material necrótico inflamatorio sin evidencias de malignidad. Finalmente se consiguió llegar al diagnóstico histológico de linfoma de células T extranodal de tipo nasal biopsiando la lesión ulcerada supraclavicular derecha, en la cual se observaba un denso infiltrado linfoide atípico, difuso, con patrón de crecimiento angiocéntrico y angiodestructivo, con cambios fibrinoides en la pared de los vasos y extensa necrosis coagulativa acompañante. La proliferación linfoide atípica está constituida por células de pequeño-mediano tamaño, con aisladas células grandes. El estudio inmunohistoquímico, mostró un inmunofenotipo T en la población linfoide proliferante, con positividad para el CD45RO, CD43, CD3 y CD5, y con positividad aislada de algunas células para CD30. Siendo el índice de proliferación celular cuantificado con el Ki67 muy alto, mayor del 95%.

En el estudio de extensión no se identificaron adenopatías ni organomegalias a nivel tóracoabdominal. La beta 2-microglobulina sérica se utiliza como marcador tumoral, ya que puede estar elevada en éste tipo de linfomas, guardando correlación sus niveles con la masa tumoral presente; en ésta paciente los niveles estaban dentro de la normalidad.

Tras conseguir finalmente el diagnóstico de linfoma nasal, se decidió comenzar tratamiento quimioterápico con CHOP. En el momento actual, la paciente ha recibido 3 ciclos de quimioterapia con un resultado favorable, ya que ha desaparecido la tumefacción hemifacial, la lesión ulcerada supraclavicular ha cicatrizado completamente, y en una nueva TC cérvicofacial no aparece la tumoración intranasal.

DISCUSION

El linfoma angiocéntrico es un LNH incluido en la clasificación REAL (Revised European American Lymphoma) como linfoma de células T periféricas y de células NK, los cuales constituyen menos del 10% de todos los linfomas malignos (4). El calificativo de "tipo nasal" se refiere a la localización en la cavidad nasal como prototípica y más frecuente, como ocurre en nuestro caso, aunque puede tener otras localizaciones faciales o extrafaciales.

El diagnóstico suele ser difícil, ya que clínicamente es inespecífico e histológicamente es un tumor que produce extensa necrosis, por lo que suele requerir de varias biopsias para llegar al diagnóstico, en el caso de nuestra paciente fueron necesarias 2 biopsias; por ello, el estudio inmunohistoquímico resulta de gran ayuda.

Los síntomas más frecuentes son fiebre, pérdida de peso, rinorrea sanguinolenta, obstrucción nasal y edema nasal y/o facial, todos ellos presentes en nuestro caso.

Ante un cuadro clínico similar se deben excluir una serie de enfermedades, mediante técnicas de laboratorio adecuadas, como son la histoplasmosis, la blastomicosis, la coccidiomicosis, la lepra, la tuberculosis, la sífilis, la leishmaniasis mucocutánea, el rinoscleroma y el pseudotumor de la órbita (5).

La poliquimioterapia con CHOP se considera la terapia estándar en los LNH agresivos, por su fácil manejo y baja toxicidad, tanto de patología limitada como avanzada (6).

El International Non Hodgkin Lymphom Prognostic Factors Project ha establecido de manera sencilla y reproducible 4 grupos pronósticos basados en la edad, el Estadio Ann Arbor, la concentración sérica de LDH, el estado general según la escala ECOG (Eastern Cooperative Oncology Group) y el número de lugares extraganglionares afectados (7). Probablemente la resistencia primaria del linfoma al tratamiento sea el factor pronóstico más desfavorable.

Centrofacial angiocentric lymphoma

PERAL-CAGIGAL B, GALDEANO-ARENAS M, CRESPO-PINILLA JI, GARCÍA-CANTERA JM, SÁNCHEZ-CUÉLLAR LA, VERRIER-HERNÁNDEZ A. CENTROFACIAL ANGIOCENTRIC LYMPHOMA. MED ORAL PATOL ORAL CIR BUCAL 2005;10:90-4.

SUMMARY

The centrofacial angiocentric lymphoma is a rare lymphoid neoplasm, with an often-difficult diagnosis due to the non-specific clinical picture. On many occasions it is necessary to perform various biopsies to reach the correct diagnosis.

This lymphoma is an aggressive Non-Hodgkin's (NHL) type, which is normally found in the upper respiratory tract (predominantly in the nasal cavity), and has an ominous prognosis, as the average survival rate is between 12 and 18 months (1). It is predominantly found in subjects of oriental and South American extraction, who are between the ages of 50 and 60 years and with a slight tendency towards males (2:1).

This is the case study of a female Ecuadorian patient who was referred to our department with a hemifacial edema, chocolate-like rhinorrhea and nasal respiratory obstruction, which had been treated with antibiotics and anti-inflammatories for a month without success. After performing a number of diagnostic tests, it was found histologically that the patient had an extranodal T-cell lymphoma of the nasal type (also known as T-cell angiocentric lymphoma).

Key words: *Centrofacial angiocentric lymphoma, T-cell nasal lymphoma, lethal midline granuloma.*

INTRODUCTION

Originally known as lethal midline granuloma, the centrofacial angiocentric lymphoma is not commonly found, although it has received a variety of names including polymorphous reticulosis or lymphomatoid granulomatosis.

It is a very destructive and fast-acting neoplasia which is found in upper airways (especially in the nasal cavity) and palate although there have been extrafacial cases (skin, lung, lymph glands and gastrointestinal tract).

The most common symptoms are fever, weight loss, nasal obstruction, chocolate-like rhinorrhea, nasal edema and/or facial, and ulcero-necrotic lesions in the nasal cavity, gums and palate.

It is predominantly found in subjects of oriental, south American and Mexican extraction. There is an almost constant relationship with the Epstein-Barr virus that is detected by means of the PCR in more than 95% of the cases (2). This virus is also associated with other types of lymphomas such as Burkitt lymphoma, large cell and anaplastic lymphoma or opportunist lymphomas in immuno-depressed patients.

The poor prognosis is due to a very aggressive neoplasia that produces extensive necrosis and angioinvasion which results in an average survival of between 12 and 18 months. The prognosis worsens if the patient is immuno-depressed as in the cases of those with AIDS or tuberculosis.

The standard treatment is polichemotherapy with CHOP (cyclophosphamide, adriamycin, vincristine and prednisone) protocol, although other treatments have been tried such as Radiotherapy.

One common complication that arises in these patients is the hemophagocytic syndrome which is associated with various factors including the Epstein-Barr virus to which part of its pathogenesis can be attributed (3).

CASE REPORT

The subject is a 36-year-old Ecuadorian woman, fitted with IUD, who had undergone an operation for right maxillary sinusitis four months previously. She was referred to our Oral and Maxillofacial Surgery Service with a left side hemifacial edema, chocolate-like rhinorrhea and left side nasal respiratory obstruction which had been treated with antibiotics and anti-inflammatories for a month without success.

On examining the patient an important left side hemifacial edema was found together with a large preauricular adenopathy, both of which were very sore to the touch. The rhinoscopy showed an extensive scabby area in the left-hand nasal cavity. The oral examination was found to be normal without signs of ulcero-necrotic lesions.

The neck exam showed a month-old ulcerated lesion of approximately 5 cm in diameter, with erythematosis and hard sides and a weeping bed, in the right supraclavicular area. The patient complained of acute pain. The lesion progressed to central necrotic scab (Fig. 1 and 2), that was removed so that the process of granulation and healing could take place (Fig. 3). The patient also complained of constitutional symptoms such as fever, asthenia and weight loss in the previous months.

A blood analysis, biochemical and coagulation were carried out and they showed the existence of leucopenia (2600), monocytosis (19.40%), slight normocytic and normochromic anemia and a globular sedimentation rate (ESR) of 42 mm/h.

Various serologies were performed of which the anti-Toxoplasma IgG, anti HSV and VZV IgG, anti-Chlamydia pneumoniae IgG and anti-Bartonella henselae Ig G proved positive, although none with qualification of infection at the present moment. The rest of the serologies, those for Chlamydia psittaci and C. trachomatis, Hepatitis B and C, HIV, mononucleosis, leishmaniasis, syphilis and tularemia, proved negative. The Mantoux, the urine culture, of the nasal smear, of the ulcerated supraclavicular lesion, and hemocultures (collected at fever peaks) also proved negative, as did the blood extension looking for parasites.

An orthopantomography, a Waters projection and a simple X-ray of the thorax and abdomen were carried out and no pathologic discovery was found. A cervicofacial CT revealed an enlargement of soft tissue in the nasal septum, that crossed the midline and extended over the soft parts of the face. It also had necrotic adenopathies in the left front jugular chain (Fig. 4).

Following this an FNA (fine needle puncture aspiration) of the supraclavicular lesion was performed that was reported as a suggestive atypical primary or metastatic process. After this finding a biopsy of the intranasal tumoration was carried out but only necrotic inflammatory material without signs of malignancy were discovered. Finally the histological diagnosis of T-cell nasal lymphoma was reached by performing a biopsy on the right ulcerated supraclavicular lesion. A dense atypical lymphoid infiltrate, diffused, with angiocentric and angiodestructive increase, with fibrinoid changes on the vessel walls and accompanied by extensive coagulative necrosis was found. The atypical lymphoid proliferation is made up of small- and medium-sized cells with isolated large cells. The immunohistochemistry study showed a T immunophenotype proliferate lymphoid cluster, with positivity for the CD45RO, CD43, CD3 and CD5, and isolated positivity in some cells for CD30. The cellular proliferation rate measured with the Ki67 marker was higher than 95%.

In the extension study neither adenopathies nor organomegalias on a thoraco-abdominal level were identified. The serum beta 2-microglobulina is used as a tumoral marker, as its presence can be high in this type of lymphomas being its level according to the tumoral size; in this patient the levels were normal.

After finally reaching the diagnosis of a nasal lymphoma, it was decided that the patient should undergo chemotherapy with CHOP (cyclophosphamide, adriamycin, vincristine and prednisone). To date the patient has received 3 cycles of chemotherapy which have proved successful as the hemifacial tumefaction has disappeared, the ulcerated supraclavicular lesion has healed completely and in the new cervicofacial CT the intranasal tumoration does not appear.

DISCUSSION

The angiocentric lymphoma is an NHL included in the REAL (Revised European American Lymphoma) classification as a peripheral T-cell and NK-cell lymphoma. These make up less than 10% of all malignant lymphomas (4). The term "nasal

type” refers to the location of the lymphoma in the nasal cavity as typical and more common, as in our case although it can also occur in other facial or extrafacial areas.

The diagnosis is normally difficult as clinically it is non-specific and histologically it is a tumour that produces extensive necrosis, that normally requires various biopsies before reaching a diagnosis (our patient needed two). As a result, the immunohistochemistry study proved very helpful.

The most common symptoms are fever, weight loss, chocolate-like rhinorrhea, nasal obstruction and nasal and/or facial edema, all of which were present in our case.

In a similar clinical picture a number of illnesses should be excluded by means of adequate laboratory techniques: these include histoplasmosis, blastomycosis, coccidiomycosis, leprosy, tuberculosis, syphilis, mucocutaneous leishmaniasis, rhinoscleroma and pseudotumour of the orbit (5).

Polichemotherapy with CHOP is regarded as the standard treatment against aggressive NHL, as it is easy to perform and of low toxicity both in limited and advanced pathology (6).

The International Non-Hodgkin’s Lymphoma Prognostic Factors Project has established 4 prognostic groups based on age in a simple and easy-to-reproduce way: the Ann Arbor stage, serum LDH concentration, the general state according to the ECOG (Eastern Cooperative Oncology Group) scale and the number of extraganglionic places affected (7). It is probable that the primary resistance of the lymphoma in being treated is the most unfavorable prognostic factor.

BIBLIOGRAFIA/REFERENCES

1. Ghosh SN, Dey SK, Chatterjee C. Lethal midline granuloma. *Indian J Dermatol* 1995;40:53.
2. Harabuchi Y, Yamanaka N, Kataura A, Imai S, Kinoshita T, Mizuno F, et al. Epstein-Barr virus in nasal T-cell lymphomas in patients with lethal midline granuloma. *Lancet* 1990; 335:128-30.
3. Ramírez VS, Súchil L, Gómez E, de la Garza J, Meneses A. Linfoma angiocéntrico centofacial. *Rev Oncol* 2001;3:28-34.
4. Foss HD, Coupland SE, Stein H. Klinisch- pathologische Formen peripherer T- und NK-Zell-Lymphome. *Pathologe* 2000;21:137-46.
5. Kojya S, Itokazu T, Maeshiro N, Esu H, Noda Y, Mishima K, et al. Lethal midline granuloma in Okinawa with special emphasis on polymorphic reticulosis. *Jpn J Cancer Res* 1994;85:384-8.
6. Areces F, Rodríguez D. Linfomas no hodgkinianos agresivos: ¿Después del CHOP sólo el CHOP?. *Rev Cubana Med* 2003;42:79-88.
7. The International Non-Hodgkin Lymphoma Prognostic Factors Project. A prediction model for aggressive non-Hodgkin lymphoma. *N Engl J Med* 1993;329: 987-94.