

# Reacción liquenoide oral en relación con una restauración de amalgama de plata

Juan José Segura Egea <sup>(1)</sup>, Pedro Bullón Fernández <sup>(2)</sup>

(1) Prof. Asociado de Patología y Terapéutica Dental en Odontología Integrada de Adultos. Dpto. de Estomatología. Facultad de Odontología. Universidad de Sevilla

(2) Catedrático de Medicina Bucal y Periodoncia. Dpto. de Estomatología. Facultad de Odontología. Universidad de Sevilla

## Correspondencia:

Dr. Juan J. Segura Egea  
C/ Cueva de Menga nº 1, portal 3, 6º-C  
41020-Sevilla  
Tfno.: 954670883  
Fax: 954526230  
E-mail: [segurajj@wanadoo.es](mailto:segurajj@wanadoo.es)

Recibido: 5-09-2003 Aceptado: 15-02 2004

Segura-Egea JJ, Bullón-Fernández P. Reacción liquenoide oral en relación con una restauración de amalgama de plata. *Med Oral Patol Oral Cir Bucal* 2004;9:421-4.

© Medicina Oral S. L. C.I.F. B 96689336 - ISSN 1698-4447

## Indexed in:

-Index Medicus / MEDLINE / PubMed  
-EMBASE, Excerpta Medica  
-Índice Médico Español  
-IBECs

## RESUMEN

La amalgama de plata es uno de los materiales de uso odontológico, frente al que se pueden producir reacciones de hipersensibilidad. La forma más frecuente es la aparición de una reacción liquenoide, que afecta a la mucosa oral en contacto directo con la restauración de amalgama y que está producida por una reacción de hipersensibilidad retardada tipo IV, como respuesta inmune mediada por células frente al mercurio o a algún otro componente de la amalgama dental. En este trabajo presentamos un caso de reacción liquenoide oral (RLO) asociada a una restauración de amalgama de plata. Una mujer de 38 años de edad solicitó asistencia odontológica para el tratamiento de la caries del diente #37, realizándose una preparación cavitaria clase I de Black, que se rellenó con amalgama de plata. Pasados 19 meses, la paciente volvió al consultorio dental, apreciándose una zona atrófica, ligeramente eritematosa, en la mucosa yugal izquierda, justamente en la región de mucosa contactante con el molar restaurado con amalgama de plata. La mucosa yugal derecha tenía un aspecto normal. La paciente había sentido cierta sensación rara en esa zona al comer comidas picantes. No había recibido ningún tipo de tratamiento desde la anterior visita, ni presentaba antecedentes alérgicos. Tras la toma de biopsia, el estudio anatomopatológico demostró cambios histológicos compatibles con liquen plano oral. La paciente decidió no recambiar la restauración, por valorar que no tenía molestias importantes y no deseaba someterse de nuevo al tratamiento. Las restauraciones de otros dientes se le realizaron con resina compuesta, sin que se produjese reacción alguna en la mucosa.

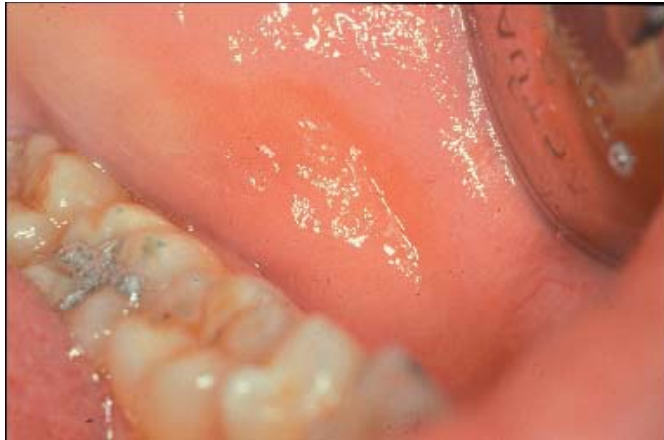**Palabras clave:** *Reacción liquenoide, alergia al mercurio, toxicidad de la amalgama, liquen plano oral.*

## INTRODUCCION

En los últimos años las reacciones de hipersensibilidad provocadas por materiales de uso odontológico, tanto en los profesionales como en los pacientes, se han investigado de forma considerable. Entre las sustancias que han sido bien identificadas como alergénicas en el medio ambiente dental se incluyen anestésicos locales (1), antibióticos (2), materiales restauradores (polimetacrilato, composites) (3,4) y el latex (5). La amalgama de plata es uno de los materiales de uso odontológico frente al que se pueden producir reacciones de hipersensibilidad (6), manifestándose de dos formas diferentes. La más frecuente es la aparición de una reacción liquenoide que afecta a la mucosa oral en contacto directo con la restauración de amalgama y que está producida por una reacción de hipersensibilidad retardada tipo IV, como respuesta inmunológica mediada por células frente al mercurio o a algún otro componente de la amalgama dental (7). Con menor frecuencia puede producirse una reacción aguda sistémica (8). En ambos casos el diagnóstico suele plantear problemas y no ser evidente de forma inmediata. La reacción liquenoide es una lesión clínica e histológicamente indistinguible del liquen plano oral. La única diferencia estriba en que desaparece al retirar el agente causante, la mayoría de las veces un fármaco (AINE, antibióticos, antidepresivos, antihipertensivos, anti-agregantes plaquetarios, glucósidos cardíacos, hipoglucemiantes, simpaticomiméticos, vasodilatadores) o un material de uso odontológico, especialmente la amalgama de plata (9,10). En el caso de las reacciones liquenoides asociadas a amalgama dental, el 97% llegan a desaparecer una vez que se elimina la restauración de amalgama próxima a la lesión, por lo que se recomienda eliminar dichas restauraciones en pacientes en los que no se haya diagnosticado liquen plano cutáneo (11). A continuación se presenta un caso de reacción liquenoide oral asociada a una restauración de amalgama de plata en un molar mandibular.

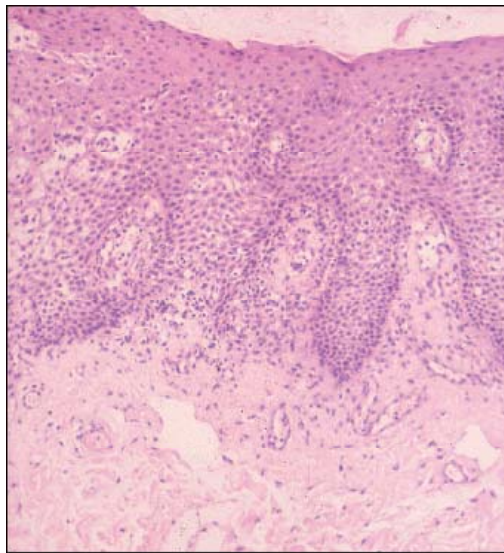
## CASO CLINICO

Una mujer de 38 años de edad solicitó asistencia odontológica para el tratamiento de la caries del diente # 37 (segundo molar mandibular izquierdo). En ese momento no presentaba antecedentes médicos ni odontológicos destacables, no estaba tomando ningún tipo de fármaco y no tenía ninguna otra restauración en su boca. Tras la revisión intraoral y el análisis de la radiografía periapical del diente en cuestión, se procedió a la eliminación del tejido afectado por la caries, realizándose una preparación cavitaria clase I de Black que se rellenó con amalgama de plata. No se produjo ningún problema postoperatorio.



**Fig. 1.** Reacción liquenoide a la amalgama dental. Lesión erosiva-atrónica, ligeramente eritematosa, en la mucosa yugal que contacta con la restauración de amalgama de plata en el diente 37.

*Buccal lichenoid reaction to an amalgam restoration. Erosive-atrophic lesion, lightly erythematous, affecting the left jugal mucosa and contacting with the amalgam restoration in the lower first molar.*



**Fig. 2.** Aspecto microscópico de la reacción liquenoide. Puede apreciarse el epitelio escamoso con acantosis irregular y focos de paraqueratosis, con marcada espongirosis y presencia de exocitosis de elementos linfocitarios en el estrato córneo. El estroma subyacente muestra un infiltrado inflamatorio crónico de tipo linfocitario, distribuido discretamente en banda, con característica afectación del estrato basal.

*Microscopic aspect of the lichenoid reaction. Scamous epithelium, irregular acantosis and centres of paraqueratosis, manifest espongyosis, and the presence of lymphocytes exocytosis in the corneous layer. Underlying stroma showed discreetly lymphocytic cronic inflammatory infiltrated, distributed in band, affecting the basal layer.*

Pasados 19 meses, la paciente volvió al consultorio dental, pues sospechaba la presencia de caries en otras piezas dentarias. Al realizar la exploración intraoral se apreció una zona atrófica, ligeramente eritematosa, en la mucosa yugal izquierda, justamente en la región de la mucosa que contactaba con el molar restaurado con amalgama de plata (Fig. 1). La mucosa yugal derecha tenía un aspecto normal. Interrogada sobre la lesión, la paciente nos informa de que no la había notado, aunque últimamente había sentido algunas veces cierta sensación rara en esa zona al comer comidas picantes. Igualmente nos informa de que no ha recibido ningún tipo de tratamiento desde la anterior visita, en que se le realizó la restauración de amalgama. Interrogada sobre antecedentes alérgicos, no presenta ninguna historia previa de reacciones alérgicas. La exploración minuciosa de la zona lesionada demuestra que ésta se proyecta sobre la restauración de amalgama de plata, entrando en contacto íntimo con ella durante algunos movimientos orales, siendo necesario de hecho separar la mucosa con el espejo para poder apreciar bien la lesión.

Para confirmar histológicamente la naturaleza de la lesión, se toma una biopsia de la misma. El estudio anatomopatológico de la biopsia de la lesión (Fig. 2) mostraba un epitelio escamoso con acantosis irregular y focos de paraqueratosis, con marcada espongirosis y presencia de exocitosis de elementos linfocitarios en el estrato córneo. El estroma subyacente mostraba un infiltrado inflamatorio crónico de tipo linfocitario distribuido discretamente en banda, con afectación del estrato basal. En profundidad se observaba tejido fibroconectivo y adiposo con alguna estructura vascular de pared fina, sin alteraciones relevantes. El diagnóstico anatomopatológico era compatible con liquen plano oral, siendo el cuadro histológico observado en la mucosa equivalente en piel a una dermatitis aguda-subaguda. Una vez que se explicó a la paciente la naturaleza de la lesión que tenía y la posibilidad de que desapareciese eliminando la restauración de amalgama de plata, ésta decidió no recambiar la restauración por valorar que no tenía molestias importantes y no deseaba someterse de nuevo al tratamiento. Las restauraciones de otros dientes se le realizaron con resina compuesta, sin que se produjese reacción alguna a nivel de la mucosa.

## DISCUSION

A pesar de que las restauraciones de amalgama de plata siguen realizándose con frecuencia en el sector posterior, los casos de hipersensibilidad a la amalgama dental son relativamente raros. Sin duda el tipo de hipersensibilidad a la amalgama más frecuentemente descrito es la reacción liquenoide oral (RLO) (6,7,9). En esencia es una reacción de hipersensibilidad tipo IV mediada por células frente a uno de los constituyentes de la restauración de amalgama. Sería el equivalente oral a la dermatitis alérgica de contacto en la piel. La mayoría de las veces el alérgeno es el mercurio, aunque también pueden producirse reacciones frente a otros componentes de la amalgama como el cobre, el cinc o el estaño (6).

La lesión de la RLO es igual que la del liquen plano oral. No obstante, se puede sospechar por su proximidad a una restauración

de amalgama y su tendencia a localizarse asimétricamente (12). Por el contrario, la lesión clásica del líquen plano oral tiende a distribuirse de forma más amplia, bilateral y simétrica (13). Como el líquen plano oral, la RLO puede tener componentes reticulares, en placa, atróficos y/o erosivos. En el caso que se muestra la reacción liquenoide tenía un aspecto de líquen oral atípico del tipo atrófico.

El diagnóstico de RLO asociada a amalgama de plata exige el examen anatomopatológico, confirmatorio en el caso que se presenta, y descartar otras posibles sustancias como causantes de la hipersensibilidad. En nuestro caso la paciente no era portadora de otras restauraciones en boca, ni de resina compuesta (4) ni de metal-porcelana (14). Tampoco estaba tomando ningún tipo de medicamento. El diagnóstico concluyente vendría dado por una reacción positiva frente al mercurio o a otro componente de la amalgama en el "patch test" cutáneo. El diagnóstico definitivo "ex iuvantibus" lo proporciona la comprobación de la desaparición de la lesión tras la eliminación de la amalgama de plata próxima a ella (11,15).

Los pacientes con RLO en contacto directo con restauraciones de amalgama de plata tienen mayor probabilidad de dar positivo al "patch test" para mercurio que aquellos con lesiones más extensas y no contactantes (3). Asimismo, la desaparición de la lesión consecutiva a la eliminación de la restauración de amalgama se produce de forma variable (15), pero siempre con mayor frecuencia en pacientes con RLO en contacto directo con restauraciones de amalgama de plata. El 95% de las RLO contactantes desaparecen tras la eliminación de la restauración de amalgama (11).

Cuando la eliminación de la amalgama sea necesaria, deberá hacerse utilizando siempre aislamiento absoluto con dique de goma, abundante irrigación y alto volumen de aspiración, para disminuir al mínimo la exposición al mercurio liberado (6).

## Lichenoid reaction associated to amalgam restoration

SEGURA-EGEA JJ, BULLÓN-FERNÁNDEZ P. LICHENOID REACTION ASSOCIATED TO AMALGAM RESTORATION. MED ORAL PATOL ORAL CIR BUCAL 2004;9:421-4.

### ABSTRACT

Hypersensitivity to mercury associated with amalgam restorations may occur and present in one of two different ways. Most commonly it presents as an oral lichenoid reaction affecting oral mucosa in direct contact with an amalgam restoration and represents a delayed, type IV, cell mediated immune response to mercury or one of the other constituents of the dental amalgam. We report a case of oral lichenoid reaction associated to amalgam restoration. A 38 year-old woman presented a caries lesion of tooth #37. A Black's class I preparation was performed and filled with amalgam. After 19 months, intra-oral examination

revealed atrophic lesion, lightly erythematous, affecting the left buccal mucous. The lesion contacted directly with the amalgam restoration in the lower first molar. The right buccal mucosa was normal. His medical history was unremarkable, he was taking no medication and had no known allergies. However, the patient had felt certain rare sensation in that zone when eating sharp meals. Biopsy showed histological changes compatible with oral lichen planus. The patient decided not to change again the restoration, because she did not have important annoyances and she did not wish to be treated again. Other restorations were performed with composite resins, and no reaction was evidenced in the mucosa.

**Key words:** Lichenoid reaction, mercury allergy, amalgam toxicity, oral lichen planus.

### INTRODUCTION

In the last years, hypersensitivity reactions caused by dental materials, as much in the professionals as in the patients, have been extensively investigated. In the dental environment, substances identified as allergenic include local anaesthetic (1), antibiotics (2), restorative materials (polymethylmethacrylate, resin composites) (3,4), and latex (5). Hypersensitivity to mercury associated with amalgam restorations may also occur (6), and present in one of two different ways. Most commonly it presents as an oral lichenoid reaction affecting oral mucous in direct contact with an amalgam restoration and represents a delayed, type IV, cell mediated immune response to mercury or one of the other constituents of the dental amalgam (7). Much more rarely, an acute generalised or systemic reaction can occur (8). In both cases diagnosis may not be immediately obvious. The oral lichenoid reaction (OLR) is a lesion indistinguishable clinically and histologically of the oral lichen planus (LP). However, OLR disappears when the causing substance is eliminated, generally a drug (antibiotics, antidepressants, antihypertensive, anti-agregants, cardiac glucosides, oral hypoglycaemics, non steroidal anti-inflammatory agents, simpaticomimetics, vasodilators) or dental materials. Most of the lichenoids reactions associated to dental amalgam (97%) disappear after the elimination of the amalgam restoration (9,10). So, it has been recommended to eliminate these restorations when cutaneous lichen planus has not been diagnosed (11). A case of oral lichenoid reaction associated to amalgam restoration in a mandibular molar is reported.

### CASE REPORT

A 38 year-old woman was seen for a routine dental examination. Clinical examination disclosed caries decay of tooth # 37 (mandibular left second molar). Her medical and dental history was uneventful. She was not having any drug. She did not show any restoration in his mouth. After intraoral and radiographic examinations, the decayed tooth was treated. A Black's class I preparation was performed and filled with dental amalgam. No postoperative problems were present. After 19 months, patient returned because she suspected the existence of several carious lesions presented in other teeth.



Intraoral examination disclosed the presence of an atrophic lesion, lightly erythematous, affecting the left jugal mucosa. The lesion contacted directly with the amalgam restoration in the lower first molar (Fig. 1). Right jugal mucosa was normal. His medical history was unremarkable. Patient had not detected the lesion. However, she had felt certain rare sensation in that zone when eating sharp meals. She was having no medication and had no known allergies. Meticulous exploration of the injured zone showed that this one projects on the amalgam restoration, making direct contact during some movements. In fact, it was necessary to separate the mucosa with the mirror to be able to appreciate the lesion.

In order to confirm histologically the nature of the lesion, biopsy was taken. Anathomopathological study revealed (Fig. 2) scamous epithelium, irregular acantosis and centres of paraqueratosis, manifest espongiosis, and the presence of lymphocytes exocytosis in the corneous layer. Underlying stroma showed discreetly lymphocytic chronic inflammatory infiltrated, distributed in band, affecting the basal layer. In depth, fibroconective and adipose tissues with some fine vascular structures, without significant alterations, were observed. Anathomopathological diagnosis was compatible with oral lichen planus. The observed histological feature in mucous was equivalent to acute-subacute dermatitis. Once the nature of the injury was explained to the patient, the patient decided not to change again the restoration, because she did not have important annoyances and she did not wish to be treated again. Other restorations were performed with composite resins, and no reaction was evidenced in the mucous.

## DISCUSSION

Although amalgam restorations continue being made frequently in posterior sector, cases of hypersensitivity to dental amalgam are relatively rare. No doubt, OLR is the type of hypersensitivity more frequently described associated to dental amalgam (6,7,9). Essentially this involves a cell mediated, type IV hypersensitivity response to a constituent of the amalgam restoration and as such is the oral equivalent of skin allergic contact dermatitis. Most often the allergen is mercury but occasionally the response is to one of the other components of amalgam alloy such as copper, tin or zinc (6). The lesions of OLR are similar to those of LP. However, they can be distinguished from the lesions of LP by their close relationship with amalgam restorations, and their tendency to be localised and asymmetrically distributed (12). In contrast the lesions of classical LP tend to be more widespread, bilateral and symmetrical in distribution (13). As with LP, OLRs may have reticular, plaque-like, atrophic and erosive components. The case reported here showed an OLR with atypical atrophic LP feature.

Diagnosis of OLR associated to amalgam restoration requires anathomopathological examination, confirmatory in the case reported, and to reject other possible substances as causes of hypersensitivity. In this case, the patient has not other tooth restorations, neither metal-porcelain (14) nor composite resin (4). Moreover, she was not having any type of drug. A positive patch test to mercury or another component of amalgam may

help to confirm the diagnosis. Final confirmation, however, may have to await resolution of the lesion following removal of the offending amalgam restoration (11,15).

Patients with OLR contacting with amalgam restorations have more probability of positive patch test to mercury than those with more extensive and not contacting lesions (3). Similarly, the reported benefit of replacing amalgam restorations in patients with LP or OLRs has been variable (15) but has been most effective in those patients with OLR lesions in direct contact with amalgam fillings. In 95% of such patients OLR disappear after removing amalgam restoration.

When the amalgam restoration must be removed, it always will have to be done using rubber dam, abundant irrigation, and high aspiration volume, to diminish the exposition to the material (6).

## BIBLIOGRAFIA/REFERENCES

1. Wildsmith J A, Mason A, McKinnon R P, Rae S M. Alleged allergy to local anaesthetic drugs. *Br Dent J* 1998;184:507-10.
2. Norris L H, Papageorge M B. The poisoned patient. *Toxicologic emergencies. Dent Clin North Am* 1995;39:595-619.
3. Kaaber S. Allergy to dental materials with special reference to the use of amalgam and polymethylmethacrylate. *Int Dent J* 1990;40:359-65.
4. Lind P O. Oral lichenoid reactions related to composite restorations. *Acta Odontol Scand* 1998;46:63-5.
5. Shah M, Lewis F M, Gawkrödger D J. Delayed and immediate orofacial reactions following contact with rubber gloves during dental treatment. *Br Dent J* 1996;181:137-39.
6. McGivern B, Pemberton M, Theaker E D, Buchanan J A G, Thornhill M H. Delayed and immediate hypersensitivity reactions associated with the use of amalgam. *Br Dent J* 2000; 188:73-6.
7. Thornhill M H, Pemberton M N, Simmons R K, Theaker E D. Amalgam-contact hypersensitivity lesions and oral lichen planus *Oral Surg Oral Med Oral Pathol Oral Radiol Endod* 2003;95:291-99.
8. Enestrom S, Hultman P. Does amalgam affect the immune system? A controversial issue. *Int Arch Allergy Immunol* 1995;106:180-203.
9. Castellanos J L. Gingival disorders of immune origin. *Med Oral* 2002;7: 271-83.
10. Guijarro B, López A F. Lichenoid reaction caused by Clopidogrel, a new anti-platelet drug. *Med Oral* 2003;8:33-7.
11. Dunsche A, Kastel I, Terheyden H, Springer I N, Christophers E, Grasc H J. Oral lichenoid reactions associated with amalgam: improvement after amalgam removal. *Br J Dermatol* 2003;148:70-6.
12. Lamey P J, McCartan B E, MacDonald D G, MacKie R M. Basal cell cytoplasmic autoantibodies in oral lichenoid reactions. *Oral Surg Oral Med Oral Pathol Oral Radiol Endod* 1995;79: 44-9.
13. Bagán J V, Vera F. *Liquen Plano Oral*, en: *Patología de la Mucosa Oral*. Barcelona: Syntex Latino S.A; 1989. p. 84-91.
14. Downey D. Contact mucositis due to palladium. *Contact Dermatitis* 1989;21:54.
15. Henriksson E, Mattsson U, Hakansson J. Healing of lichenoid reactions following removal of amalgam: clinical follow-up. *J Clin Periodontol* 1995;22: 287-94.