

Aplicaciones de la citología exfoliativa en el diagnóstico del cáncer oral

Márcio Diniz Freitas ⁽¹⁾, Abel García García ⁽²⁾, Antonio Crespo Abelleira ⁽³⁾, José Luis Martins Carneiro ⁽¹⁾, José Manuel Gándara Rey ⁽⁴⁾

(1) Odontólogo. Máster en Medicina Oral, Cirugía Oral e Implantología, Facultad de Odontología, Universidad de Santiago de Compostela

(2) Profesor Titular de Cirugía Oral, Facultad de Odontología, Universidad de Santiago de Compostela Jefe de Sección del Servicio de Cirugía Maxilofacial, Hospital Clínico Universitario de Santiago

(3) Profesor Titular de Anatomía Humana, Departamento de Ciencias Morfológicas, Facultad de Medicina y Odontología, Universidad de Santiago de Compostela

(4) Catedrático de Medicina Oral y Maxilofacial, Facultad de Odontología, Universidad de Santiago de Compostela. España

Correspondencia:

Dr. José Manuel Gándara Rey

Facultad de Odontología

Calle Entreríos S/N

15706- Santiago de Compostela - España.

Tlfo: 981 56 31 00 Ext: 12357

E-mail: cigandar@usc.es

Recibido: 4-05-2003 Aceptado: 31-01-2004

Indexed:

-Index Medicus / MEDLINE

-EMBASE, Excerpta Medica

-Indice Médico Español

-IBECs

Diniz-Freitas M, García-García A, Crespo-Abelleira A, Martins-Carneiro JL, Gándara-Rey JM. Aplicaciones de la citología exfoliativa en el diagnóstico del cáncer oral. Med Oral 2004;9:355-61.

© Medicina Oral S. L. C.I.F. B 96689336 - ISSN 1137 - 2834

RESUMEN

La citología exfoliativa es una técnica sencilla, no agresiva y bien aceptada por los pacientes, por lo que podría ser útil en el diagnóstico precoz del cáncer oral. Sin embargo, su utilización como método diagnóstico de atipias epiteliales y especialmente del carcinoma oral de células escamosas ha perdido importancia, sobre todo debido a su baja sensibilidad representada por el elevado número de resultados falsos negativos. Se atribuye esta baja sensibilidad a diversos factores, entre ellos: toma inadecuada de la muestra, error en la técnica e interpretación subjetiva de los hallazgos citológicos. Afortunadamente, en los últimos tiempos, el desarrollo del análisis cuantitativo, la citomorfología, el análisis del ADN, la detección de marcadores tumorales y el análisis molecular ha contribuido al resurgir de esta técnica.

El objetivo de este trabajo es hacer una breve revisión sobre las aplicaciones de la citología exfoliativa en el diagnóstico del cáncer oral.

Palabras clave: *Cáncer oral, citología exfoliativa, citomorfología, análisis del ADN, marcadores tumorales, análisis molecular.*

INTRODUCCION

-Cáncer Oral

El carcinoma de células escamosas (CCE) representa más del 90% de los cánceres que afectan a la cavidad oral (1). En España,

la incidencia del cáncer oral es de 12 a 15 casos/100.000 habitantes/año en varones y de 2 a 4 casos/100.000 habitantes/año en mujeres, y representa entre el 2 y el 3% de todas las muertes por cáncer en nuestro país (2). La tasa de supervivencia a los 5 años es de 80% en estadios iniciales, 40% en neoplasias con afectación regional y menos de 20% para pacientes con metástasis a distancia (3). La detección precoz en estadios asintomáticos garantiza no sólo un aumento en las tasas de supervivencia sino también una mejora en la calidad de vida en consecuencia a tratamientos menos agresivos y mutilantes (4). Sin embargo, en el momento del diagnóstico del cáncer oral, el 36% de los pacientes presentan enfermedad localizada, un 43% presentan enfermedad con afectación regional, un 9% presentan metástasis a distancia, y para el 12% restante el estadio de la enfermedad no se puede identificar (5). Estos resultados deben considerarse malos si se tiene en cuenta que los carcinomas de células escamosas se forman en el epitelio superficial de la cavidad oral, por lo que producen cambios visibles precoces.

El retraso en el diagnóstico se debe tanto al paciente, que puede no buscar atención ante una situación oral inusual, como a los profesionales del área de la salud, que pueden no explorar las lesiones adecuadamente.

-Citología Exfoliativa Oral

La citología exfoliativa oral se define como el estudio e interpretación de los caracteres de las células que se descaman, na-

tural o artificialmente, de la mucosa oral. Consiste en observar al microscopio la morfología de las células epiteliales superficiales después de su toma, fijación y tinción (6). Es una técnica sencilla, no agresiva, relativamente indolora y bien aceptada por los pacientes, por lo que podría ser útil en el diagnóstico precoz del cáncer oral. Sin embargo, el uso de la citología exfoliativa oral para el diagnóstico de atipias epiteliales y especialmente del carcinoma oral de células escamosas ha perdido importancia, sobre todo debido a su baja sensibilidad representada por el elevado número de resultados falsos negativos (7). Se atribuye esta baja sensibilidad a diversos factores, entre ellos: toma inadecuada de la muestra, error en la técnica e interpretación subjetiva de los hallazgos citológicos (8).

En relación a la toma de la muestra el uso del cytobrush (Fig 1.) parece aumentar el número de células recogidas por muestra, y permite una mejor distribución de las mismas en el portaobjetos, lo que podría aumentar la sensibilidad de la técnica (9). Además, en los últimos tiempos, el desarrollo del análisis cuantitativo, la citomorfología, el análisis del ADN, la detección de marcadores tumorales y los métodos de diagnóstico molecular han contribuido al resurgir de esta técnica.

-Citomorfometría

Ogden et al. (10) sugieren que las técnicas cuantitativas, basadas en la valoración de parámetros como las variaciones del tamaño del núcleo y del citoplasma y en alteraciones en la relación núcleo/citoplasma, pueden aumentar la sensibilidad diagnóstica de la citología exfoliativa en el diagnóstico precoz del cáncer oral por ser técnicas objetivas, precisas y reproducibles (Fig 2).

Cowpe et al. (11) han demostrado que la citología exfoliativa es capaz de detectar cambios malignos, basándose en la determinación del área del núcleo y citoplasma en frotis teñidos con Papanicolau. En este estudio, publicado en 1985, se basaron en el cálculo del área del núcleo (AN), área del citoplasma (AC) y relación núcleo/citoplasma (AN/AC) de células de la cavidad oral, usando el método del planímetro, y concluyen que 50 células son suficientes para proporcionar una valoración coherente en varias localizaciones de la cavidad oral. Desde entonces, muchos estudios han sido realizados utilizando la técnica descrita por estos autores para valorar la influencia de diversos factores sistémicos y externos en los parámetros a ser medidos. El planímetro fue sustituido por métodos de análisis semiautomático de imágenes una vez que éstos mostraron ser métodos más apropiados debido a que aumentan la velocidad, exactitud y reproducibilidad de los resultados (12,13).

Cowpe et al.(14) encontraron que la disminución del área del citoplasma (AC) precede a un aumento del área del núcleo (AN) en los tejidos que sufren transformación maligna. Además, sugieren que debido a la ausencia de una base de valores citométricos normales, la mucosa sana del mismo paciente proporciona un control satisfactorio. Ramaesh T et al.(15) aplican técnicas citométricas para determinar los diámetros del núcleo y del citoplasma de células de la mucosa oral normal, de lesiones displásicas y de carcinoma de células escamosas. Encuentran que el diámetro del citoplasma se reduce a partir de las células de la mucosa normal hacia las lesiones con mayor gra-

do de displasia, hasta adquirir su menor tamaño en las lesiones de carcinoma de células escamosas. En relación al diámetro del núcleo, encuentran que éste va aumentando a partir de las células normales hacia las células de lesiones con mayor grado de displasia adquiriendo su mayor diámetro en las células de las lesiones de carcinoma oral.

Estos estudios demuestran el valor de la citología exfoliativa en el seguimiento de lesiones clínicamente sospechosas, proporcionando un excelente test diagnóstico adicional para detectar lesiones malignas iniciales, y que la reducción del núcleo y el aumento del citoplasma pueden ser indicaciones precoces del cambio maligno.

-Contenido de ADN nuclear

La citometría estática permite la cuantificación del contenido de ADN en células obtenidas por citología exfoliativa, sin embargo, para el análisis del contenido de ADN, la tinción de rutina con Hematoxilina- Eosina es inadecuada, por lo que se necesitan tinciones especiales para asegurarse que la cantidad de ADN es proporcional a la cantidad de tinción. La Reacción de Feulgen completa estos criterios, ya que es un procedimiento de tinción con carácter estequiométrico (es decir, cada molécula fijada de reactivo de Schiff se corresponde con una porción constante y equivalente de molécula de ADN), lo que permite conocer la cantidad de ADN que contienen las diferentes células que componen la muestra. La gran ventaja del procedimiento es que sobre él puede realizarse la objetivación de esta información mediante espectrofotometría o técnicas de análisis digital de imágenes por densitometría de ADN (16).

Cowpe et al.(11) han demostrado que la mucosa clínicamente normal en pacientes sanos muestra un perfil de ADN diploide, mientras un perfil anormal de ADN se asocia con enfermedades malignas (17). Sin embargo, aunque la mayoría de las lesiones malignas orales presentan unos perfiles anormales de ADN, algunas pueden ser diploides (18,19).

La combinación de la cuantificación del contenido de ADN con la morfometría celular y nuclear, parece ser más discriminatoria a la hora de distinguir lesiones premalignas y malignas. Remmerbach et al., (20) en un estudio prospectivo sobre el valor diagnóstico de la citología exfoliativa en el diagnóstico precoz del cáncer oral, analizaron la citometría celular y del ADN en lesiones sospechosas de cáncer. Encontraron una sensibilidad de 98,2%, y una especificidad de 100% al combinar ambas técnicas. Concluyen que la citometría del ADN es una herramienta sensible, específica y objetiva para la identificación precoz de células neoplásicas en el frotis oral.

Ogden et al. (21) demuestran también su aplicación en el seguimiento de lesiones malignas después del tratamiento definitivo y en la detección de recurrencias tumorales.

Recientemente, Sudbo et al. (22) demostraron, en cortes histológicos, que el contenido de ADN tiene valor pronóstico en leucoplasias de la cavidad oral. La tasa de malignización para las lesiones diploides, tetraploides y aneuploides fue de 3%, 60% y 84%, respectivamente. Doseva et al.(23) encontraron, en el frotis de leucoplasias y líquenes que posteriormente sufrieron degeneración maligna, una distribución hipodiploide o hipertetraploide en vez de un patrón de ADN diploide.

Schimming et al. (24) valoraron la correlación entre la distribución de ADN y las características clínico-patológicas del carcinoma de células escamosas de la cavidad oral. Encontraron un estadio (N) significativamente más alto, una mayor frecuencia de metástasis y una menor tasa de supervivencia en los tumores no-diploides.

Así, la cuantificación del ADN nuclear podría ser útil para predecir el comportamiento de lesiones potencialmente malignas, establecer un pronóstico en lesiones malignas y detectar recurrencias post-tratamiento.

-Identificación de marcadores tumorales mediante inmunohistoquímica

La identificación de la expresión de marcadores tumorales en células exfoliadas de la cavidad oral ha recibido un especial interés. Entre ellos la expresión de citoqueratinas ha sido motivo de diversos estudios. El patrón de expresión de las citoqueratinas proporciona información útil con respecto al estado de diferenciación celular (25), pero su potencial diagnóstico en la detección precoz del cáncer oral es limitado una vez que no hay un marcador de queratina presente en todas las lesiones malignas y que no esté presente en la mucosa oral normal (26).

Sin embargo, la identificación de algunas citoqueratinas, ej. K8 y K19 (27), puede representar un importante indicador de una lesión maligna, particularmente si está asociada con otros marcadores, como por ejemplo el perfil de ADN (28).

La mutación del gen supresor de tumor p53 es uno de los cambios genómicos más frecuentes en el cáncer humano (29). De acuerdo con la mayoría de los estudios la p53 no es detectada en la mucosa oral normal (30-33), pero puede ser demostrada a través de técnicas inmunohistoquímicas en el carcinoma de células escamosas y lesiones potencialmente malignas de la mucosa oral (34). De la misma forma ha sido identificada en células de tumores malignos, obtenidas por citología exfoliativa, pero no en mucosa normal (35).

Sin embargo, la demostración inmunohistoquímica de la proteína p53 no se puede asumir como un marcador absoluto de mutaciones del gen p53, puesto que ésta puede ser resultado de la estabilización de la proteína p53 salvaje (no mutada) (36). Además, la mutación del p53 está presente sólo en aproximadamente el 50% de los carcinomas de células escamosas de la cavidad oral, lo que añadiendo al hecho de que la expresión de p53 en tumores orales se ve en etapas avanzadas de la carcinogénesis (37) la citología exfoliativa no es capaz de promover la detección precoz basándose en la detección de la p53, dado que esta técnica es inapropiada para obtener muestras de células basales a partir del epitelio intacto (38).

La gran dificultad permanece en que no hay un único marcador presente en todas las lesiones malignas y que no esté presente en lesiones benignas y en la mucosa oral normal (10).

-Análisis molecular

En la última década hemos experimentado un cambio en los métodos de diagnóstico de un nivel histopatológico a un nivel molecular (39), y la citología exfoliativa ha ganado importancia como un método rápido y fácil de conseguir muestras de ADN. La pérdida de la heterocigocidad (LOH) y otros cambios

moleculares que participan en la carcinogénesis oral pueden ser identificados en células exfoliadas (40- 42).

Huang et al. (43) utilizaron la Reacción en Cadena de la Polimerasa (PCR) para amplificar el ADN de células, obtenidas mediante citología exfoliativa, para el análisis del polimorfismo de la longitud de los fragmentos de restricción (RFLP) en carcinomas orales. Encontraron que un 66% de los casos estudiados presentaban pérdida de la heterocigocidad en el gen p53 en un punto, y un 50% presentó pérdida de la heterocigocidad en otro punto (43).

La PCR y la RFLP también fueron utilizadas para el análisis de marcadores de microsatélite, que son pequeñas secuencias repetidas de ADN. Las mutaciones genéticas, LOH o desequilibrio en los microsatélites (MI), son características de los carcinomas de células escamosas de cabeza y cuello, por lo que pueden ser utilizadas como marcadores moleculares de malignidad. Nunes et al. (44), utilizando el análisis de microsatélite en células exfoliadas de la cavidad oral por citología exfoliativa y enjuagues bucales, identificaron pérdida de heterocigocidad en 84% de los casos estudiados, aunque la identificación de esas alteraciones fue independiente del estadio del tumor. Sugieren que esta técnica puede ser útil en el diagnóstico precoz y en el seguimiento de los pacientes con cáncer oral.

Spafford et al. (45), en un estudio similar, identificaron alteraciones genéticas (LOH o MI) en todas las lesiones malignas de la cavidad oral estudiadas. El hecho de que ningún paciente sano ha mostrado alteraciones indica la gran especificidad de la técnica.

Probablemente, el análisis molecular se convierta en una técnica esencial en el diagnóstico y manejo del cáncer oral (46). El uso de estos marcadores moleculares permitirá el diagnóstico precoz, identificando cambios antes de que éstos sean clínicamente visibles, así como la valoración de la progresión de éstos y su respuesta a distintos tratamientos. De igual manera podría ser útil en la realización de programas preventivos.

CONCLUSIONES

La utilización de la citología exfoliativa para obtener muestras para la aplicación de técnicas sofisticadas de diagnóstico, citomorfometría, análisis del contenido de ADN, y análisis molecular, parece ganar espacio como un método de diagnóstico fiable del cáncer oral en sus estadios más precoces. Las principales ventajas clínicas de la citología exfoliativa se deben a que es una técnica rápida, no agresiva y relativamente indolora, muy bien aceptada por los pacientes, lo que permite que sea practicada repetidamente en programas preventivos de screening, en lesiones sospechosas ya identificadas o en el seguimiento de lesiones malignas postratamiento.

ENGLISH

Applications of exfoliative cytology in the diagnosis of oral cancer

DINIZ-FREITAS M, GARCÍA-GARCÍA A, CRESPO-ABELLEIRA A, MARTINS-CARNEIRO JL, GÁNDARA-REY JM. APPLICATIONS OF EXFOLIATIVE CYTOLOGY IN THE DIAGNOSIS OF ORAL CANCER. *MED ORAL* 2004;9:355-61.

SUMMARY

Exfoliative cytology is a simple non-aggressive technique that is well accepted by the patient, and that is therefore an attractive option for the early diagnosis of oral cancer, including epithelial atypias and especially squamous cell carcinoma. However, traditional exfoliative cytology methods show low sensitivity (i.e. a high proportion of false negatives) in the diagnosis of these pathologies. This low sensitivity is attributable to various factors, including inadequate sampling, procedural errors, and the need for subjective interpretation of the findings. More recently, the continuing development of automated cytomorphometric methods, DNA content determination, tumour marker detection, and diverse molecular-level analyses has contributed to renewed interest in exfoliative cytology procedures for the diagnosis of oral cancer. The present study briefly reviews developments in these areas.

Key words: Oral cancer, exfoliative cytology, cytomorphology, DNA analysis, tumour markers, molecular analysis.

INTRODUCTION

-Oral cancer

Over 90% of cancers of the oral cavity are squamous cell carcinomas (SCCs) (1). In Spain, the incidence of oral cancer is 12 - 15 cases per 100,000 per annum in men, and 2 - 4 cases per 100,000 per annum in women; oral cancers account for 2 - 3% of all cancer deaths (2). The 5-year survival rate is 80% for the initial stages, 40% for neoplasms with regional involvement, and less than 20% after metastasis (3). Early detection of asymptomatic early stages offers not only an increased probability of survival, but also improved quality of life in view of the reduced need for aggressive or disfiguring treatments (4). However, studies in the US (5) indicate that at the moment of diagnosis of oral cancer, about 36% of patients show localized disease, 43% regional involvement, and 9% metastasis; in the remaining 12% stage cannot be identified. The rather high proportions of late diagnoses are a clear cause for concern, especially if we bear in mind that squamous cell carcinomas form at the epithelial surface, giving rise to clearly visible early changes. Delays in diagnosis may be the "fault" of the patient (for not seeking medical attention in response to unusual oral symptoms) or of healthcare professionals (for not performing

sufficiently detailed analyses of early lesions).

-Exfoliative oral cytology

Exfoliative oral cytology can be defined as the obtention and characterization of cells from the surface of the oral mucosa. The cells may be detached naturally (as in mouthwash sampling) or artificially (as in cytobrush sampling). Cytobrush sampling (Fig. 1) is more frequently used, since it maximizes the number of cells obtained, and facilitates their uniform distribution onto the microscope slide, thus probably improving sensitivity (9). Whether based on mouthwash or cytobrush sampling, exfoliative oral cytology is a simple, non-aggressive, and relatively painless technique that is readily accepted by patients. Characterization is traditionally based on microscopic examination of fixed and stained cell smears (6). Unfortunately, such methods show low sensitivity (i.e. a high proportion of false negatives) in the diagnosis of oral cancers (7). This low sensitivity is attributable to various factors, including inadequate sampling, a high risk of procedural errors, and the need for subjective interpretation of the findings (8). More recently, however, the continuing development of automated cytomorphometric methods, DNA content determination methods, immunocytochemical methods for detection of tumour markers, and diverse molecular-level analyses has contributed to renewed interest in exfoliative cytology procedures for the diagnosis of oral cancer. In what follows, developments in these areas are briefly reviewed.

-Cytomorphometry

Ogden et al. (10) suggest that quantitative techniques, based on the evaluation of parameters such as nucleus area (NA), cytoplasm area (CA), and nucleus-to-cytoplasm area ratio (NA/CA), may increase the sensitivity of exfoliative cytology for early diagnosis of oral cancers, since these techniques are precise, objective and reproducible (Fig. 2).

Cowpe et al. (11) demonstrated that exfoliative cytology is capable of detecting malignant changes, through estimation of NA/CA using the planimeter method in Papanicolaou-stained smears. This study, published in 1985, concluded that 50 cells were sufficient to provide indication of malignant changes. Since then, a number of studies have been carried out using the technique described by these authors to evaluate the influence of diverse systemic and external factors on NA, CA and NA/CA. In these studies planimeters have been replaced by semiautomatic image analysis techniques, which are faster, more accurate and more reproducible (12,13).

Cowpe et al. (14) found that tissues undergoing malignant transformation typically show a reduction in CA before the reduction in NA. They also suggested that samples of healthy mucosa from the same patient provide the best controls. Ramaesh et al. (15) used cytomorphometric techniques to assess nucleus diameter (ND) and cytoplasm diameter (CD) in normal oral mucosa, in dysplastic lesions and in squamous cell carcinomas. They found that CD was highest in normal mucosa, lower in dysplastic lesions, and lowest in SCCs. By contrast, ND was lowest in normal mucosa, higher in dysplastic lesions, and highest in SCCs. These studies suggest that reduced nucleus size and increased cytoplasm size are useful early indicators of malignant transformation, and thus suggest that exfoliative

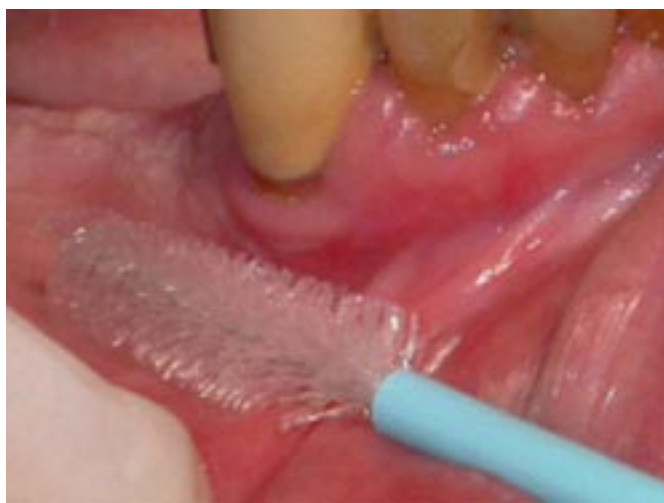

Fig. 1. Obtaining an exfoliative smear with the CytoBrush® (Atalab; Barcelona: Spain).

Toma de una muestra mediante CytoBrush® (Atalab; Barcelona: España).

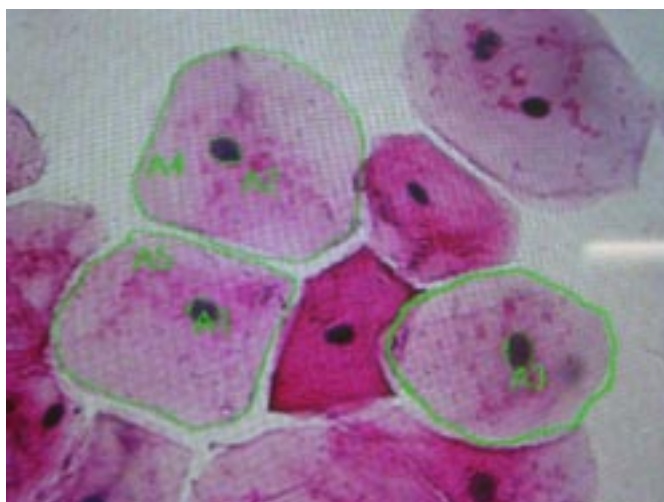


Fig. 2. Cytomorphometry. Nuclear and cytoplasmic area measurements, with the image analysis system (Micro Image 3.0.1), in oral epithelial cells stained by Papanicolaou Method.

Estudio citomorfométrico. Cuantificación del área del núcleo y del citoplasma con un sistema de análisis digital de imagen (Micro Image 3.0.1), en células del epitelio oral teñidas por Papanicolaou.

cytology is of value for monitoring clinically suspect lesions and for early detection of malignancy.

-Nuclear DNA content

Static cytometry permits the quantification of DNA content in cells obtained by exfoliative cytology. However, routine haematoxylin-eosin staining is inadequate for this purpose, and special techniques are required to ensure that staining intensity is in proportion to DNA content. The Feulgen reaction meets this criterion, since it is a stoichiometric procedure: in other words, each fixed molecule of Schiff's reagent corresponds to a constant and equivalent portion of the DNA molecule. The great advantage of this procedure is that staining intensities (and thus DNA contents) can be determined automatically by spectrophotometry or densitometry and digital image analysis (16).

Cowpe et al. (11) have demonstrated that clinically normal mucosa in healthy patients shows a diploid DNA profile, while malignant lesions typically show an abnormal profile (17). However, and although the majority of oral malignant lesions show abnormal profiles, some may be diploid (18,19). Quantification of DNA content in conjunction with cell and nuclear morphometry appears to be a more discriminatory approach for distinguishing premalignant and malignant from non-malignant lesions. Remmerbach et al. (20), in a prospective study of the value of exfoliative cytology for the early diagnosis of oral cancer, analysed DNA content and cytomorphometric data for suspect lesions. They found that joint use of these approaches gave 98% sensitivity and 100% specificity for detection of malignancy, and concluded that DNA cytometry in conjunction with cytomorphometry is a sensitive, specific and objective procedure for the early identification of neoplastic cells in oral smears. Ogden et al. (21) also demonstrated the utility of DNA cytometry for monitoring malignant lesions after definitive treatment, with the aim of detecting recurrence. Recently, Sudbo et al. (22) showed that DNA content in tissue sections is of value for diagnosis of leucoplakias of the oral cavity. Malignant transformation rates for diploids, tetraploids and aneuploids were 3%, 60% and 84% respectively. In smears from leucoplakias and lichens that subsequently became malignant, Doseva et al. (23) found hypodiploid or hyperdiploid rather than diploid DNA profiles. Schimming et al. (24) evaluated the correlation between DNA distribution and the clinical-pathological characteristics of squamous cell carcinomas of the oral cavity. They found that non-diploid tumours had significantly more advanced stage, higher metastasis rate, and lower patient survival rate. The quantification of DNA content thus seems to be useful for predicting the behaviour of potentially malignant lesions, for establishing prognosis of malignant lesions, and for detecting post-treatment recurrences.

-Immunohistochemical identification of tumour markers

The identification of tumoral markers, notably cytokeratins, in smears from the oral cavity has attracted considerable interest. Cytokeratin expression profile provides useful information on cell differentiation status (25), but its potential for early diagnosis of oral cancer is limited, since there is no cytokeratin marker present in all malignant lesions but not in normal mucosa (26). However, certain cytokeratins, such as K8 and K19 (27), are useful if not definitive indicators of malignancy, particularly if their presence is interpreted in conjunction with other information, such as DNA profile (28).

Mutation of the tumour suppressor gene p53 is another frequent genomic change in human cancers (29). According to most studies, p53 is not present in normal oral mucosa (30-33), but is detectable by immunohistochemical methods in SCCs and potentially malignant lesions of the oral mucosa (34). Likewise, p53 has been detected in cells of malignant tumours obtained by exfoliative cytology, but not in normal mucosa (35).

However, immunohistochemical detection of p53 cannot be taken as definitive indication of a p53 mutation, since immunohistochemistry may likewise detect wild-type p53 (36).

In addition, p53 mutations are present in only about 50% of squamous cell carcinomas of the oral cavity; this, together with the fact that p53 expression is only seen at advanced stages of carcinogenesis (37), means that early diagnosis of oral cancers on the basis of p53 detection in oral mucosa smears is not a useful option, since exfoliative cytology does not obtain basal epithelial cells (38).

In conclusion, then, we still lack specific tumoral markers present in all malignant lesions of the oral cavity but absent from benign lesions and normal mucosa (10).

-Molecular analyses

In recent decades we have seen a dramatic switch from histopathological to molecular methods of disease diagnosis (39), and exfoliative cytology has gained importance as a rapid and simple method for obtaining DNA samples. Loss of heterogeneity (LOH) and other molecular changes indicative of oral carcinogenesis can be readily identified in exfoliated cells (40-42). Huang et al. (43) used PCR (polymerase chain reaction) techniques to amplify DNA from exfoliation samples from oral carcinomas, for analysis of restriction-fragment length polymorphisms (RFLPs). They found that 66% of the tumours studied showed LOH at one position in the p53 sequence, while 55% showed LOH at some other location (43).

PCR and RFLP analysis have also been used for the detection of microsatellite markers, i.e. short repetitive DNA sequences. Microsatellite mutations, LOH or instability (MI) are all characteristic of the squamous cell carcinomas of head and neck, and can thus be used as molecular markers of malignancy. Nunes et al. (44) performed a microsatellite analysis of cells sampled from the oral cavity of oral and oropharyngeal cancer patients by exfoliative cytology and by mouthwash, finding LOH in 84% of samples, though with differences depending on tumour stage. These authors suggested that techniques of this type may be useful for early diagnosis and for patient monitoring.

In a similar study, Spafford et al. (45) identified genetic alterations (LOH or MI) in all of the malignant lesions of the oral cavity included in their sample. Conversely, none of their healthy patients showed such alterations, indicating the very high specificity of these methods.

Molecular analysis is set to become an essential technique in the diagnosis and management of oral cancer (46). Foreseeably, the use of molecular markers will permit detection of malignant changes before these become detectable clinically, and will facilitate monitoring of tumour progression and response to treatment. Techniques of this type may also be useful in population preventive programmes.

CONCLUSIONS

Exfoliative cytology is becoming increasingly important in the early diagnosis of oral cancers, as a procedure for obtaining cell samples that can then be analysed by sophisticated diagnostic techniques such as cytomorphometry, DNA cytometry, and molecular analyses. Exfoliative cytology is a simple and rapid, non-aggressive and relatively painless: it is thus well accepted by patients and suitable for routine application in population screening programmes, for early

analysis of suspect lesions, and for pre-and? post-treatment monitoring of confirmed malignant lesions.

BIBLIOGRAFIA/REFERENCES

1. Wood NK, Sawyer DR. Cáncer oral. En Wood NK, Goaz PW, eds. Diagnóstico diferencial de las lesiones orales y maxilofaciales. Harcourt Brace: Barcelona 1998. p. 587-95.
2. Serra Majen L, Ramón Torrel JM. Cáncer oral: Epidemiología y prevención. En: Cuenca Sala E, Manau Navarro C, Serra Majen L, eds. Odontología preventiva y comunitaria. Barcelona: Masson; 2003. p. 173-93.
3. Beeken SW, Krontiras H, Maddox WA, Peters GE, Soong S, Urist MM. T1 and T2 squamous cell carcinoma of the oral tongue: prognostic factors and the role of elective lymph node dissection. *Head and neck* 1999;21:124-30.
4. Sciuba JJ. Oral cancer and its detection. History-taking and the diagnostic phase management. *JADA* 2001;32:12s- 8s.
5. Silverman S Jr. Oral cancer. 4th ed. Hamilton: American Cancer Society, BC Decker; 1998. p. 25-33.
6. Langlois CC, Devildos LR, Oliveira GL, Aver-Araújo LM, eds. Diagnóstico histopatológico. Manual de aulas prácticas. 3 ed. Pelotas: Faculdade de Odontología – UFPel; 1993. p. 25-31.
7. Dabelsteen E, Roed-Petersen B, Smith CJ, Pindborg JJ. The limitations of exfoliative cytology for the detection of epithelial atypia in oral leukoplakias. *Br J Cancer* 1971;25:21- 4.
8. Sugerman PB, Savage NW. Exfoliative cytology in clinical oral pathology. *Aust Dent J* 1996;41:71-4.
9. Jones CJ, Pink FE, Sandow PL, Stewart CM, Migliorati CA, Baughman RA. The citobrush cell collector in oral cytology. *Oral Surg Oral Med Oral Pathol* 1994;77:101-7.
10. Ogden GR, Cowpe JG, Wight AJ. Oral exfoliative cytology: review of methods of assessment. *J Oral Pathol Med* 1997;26:201- 5.
11. Cowpe JG, Longmore RB, Green MW. Quantitative exfoliative cytology of normal oral squames: An age, site and sex related survey. *J R Soc Med* 1985; 78:995-1004.
12. Cowpe JG, Green MW, Ogden GR. Quantitative cytology of oral smears- a comparison of two methods of measurement. *Analyt Quant Cytol Histol* 1991; 13:11-5.
13. Cowpe JG, Ogden GR, Green MW. Comparison of planimetry and image analysis for the discrimination between normal and abnormal cells in cytological smears of suspicious lesions of the oral cavity. *Cytopathol* 1993;4:27-36.
14. Cowpe JG, Longmore RB, Green MW. Quantitative exfoliative cytology of abnormal oral mucosal smears. *J R Soc Med* 1988;81:509-13.
15. Ramaesh T, Mendis BRRN, Ratnatunga N, Thatil RO. Cytomorphometric analysis of squames obtained from normal oral mucosa and lesions of oral leukoplakia and squamous cell carcinoma. *J Oral Patol Med* 1998;27:83- 6.
16. García del Moral R, Quesada MJ, Ruiz Avila I. Histoquímica de proteínas, aminos biogénos y ácidos nucleicos. En: García del Moral R, eds. Laboratorio de anatomía patológica. 1^a ed. Madrid: McGraw-Hill – Interamericana de España; 1993. p. 245- 63.
17. Tucker JH, Cowpe JG, Ogden GR. Nuclear content and morphometric characteristics of normal, premalignant, and malignant oral smears. *Anal Cell Pathol* 1994, 6: 117-28.
18. Franzen G, Klintonberg C, Olofsson J, Risberg B. DNA measurement: An objective predictor of response to irradiation? A review of 24 squamous cell carcinomas of the oral cavity. *Br J Cancer* 1986;53:643-51.
19. Tylor M, Franzen G, Olofsson J, Brunk U, Nordenskjöld B. DNA content, malignancy grading and prognosis in T1 and T2 oral cavity carcinomas. *Br J Cancer* 1987;56:643-51.
20. Remmerbach TW, Weidenbach H, Pomjanski N, Knops K, Mathes S, Hemprich A, et al. Cytologic and DNA-cytometric early diagnosis of oral cancer. *Anal Cell Pathol* 2001;22:211-21.
21. Ogden GR, Cowpe JG. Quantitative cytomorphometric analysis as an aid to detection of recurrent oral cancer. *Br J Oral Maxillofac Surg* 1989;27:224-8.
22. Sudbo J, Kildal J, Risberg B, Koppang HS, Danielsen HE, Reith A. DNA content as a prognostic marker in patients with oral leukoplakia. *N Engl J Med* 2001;344:1270-8.
23. Doseva D, Cristov K, Kristeva K. DNA content in reactive hiperplasia, precancerosis, and carcinomas of the oral cavity. A cytophotometric study. *Acta Histochem* 1984;75:113-9.
24. Schimming R, Hlawitschka M, Haroske G, Eckelt U. Prognostic relevance

- of DNA image cytometry in oral cavity carcinomas. *Anal Quant Cytol* 1998; 20:43-51.
25. Lane EB, Alexander CM. Use of keratin antibodies in tumour diagnosis. *Seminars of Cancer Biology* 1990;1:165-79.
26. Ogden GR, Chisholm DM, Adi M, Lane EB. Cytokeratin expression in oral cancer and its relationship to tumour differentiation. *J Oral Pathol Med* 1993; 22:82-6.
27. Ogden GR, McQueen S, Chisholm DM, Lane EB. Keratin profiles of normal and malignant oral mucosa using exfoliative cytology. *J Clin Pathol* 1993; 46:352-6.
28. Ogden GR, Cowpe JG, Chisholm DM, Lane EB. DNA and keratin analysis of oral exfoliative cytology in the detection of oral cancer. *Oral Oncol, Eur J Cancer* 1994;30B:405-8.
29. Rosel R. Molecular origins of human cancer. En: Rosel R, Abad A, Monzó M, Barnadas A, eds. *Manual de oncología clínica y molecular*. Badalona: Arán Ediciones; 2000. p. 1-15.
30. Langdon JD, Partidge M. Expresión of the tumour supresor gene p53 in oral cancer. *Br J Oral Maxillofac Surg* 1992;30:214-20.
31. Ogden GR, Kiddie RA, Lunny DP, Lane DP. Assessment of p53 protein expresión in normal, benign and malignant oral lesions. *J Pathol* 1992;166: 389-94.
32. Warnakulasuriya KA, Johnson NW. Expresión of p53 mutant nuclear phosphoprotein in oral carcinoma and potentially malignant oral llesions. *J Oral Pathol Med* 1992;21:404-8.
33. Kaur J, Srivastava A, Ralhan R. Overexpresión of p53 protein in betel- and tobacco related human oral dysplasia anss squamous cell carcinoma in India. *Int J Cancer* 1994;58:340-5.
34. Raybaud-Diogene H, Tetu B, Morency R, Fortin A, Monteil RA. p53 over-expresión in head and neck squamous cell carcinoma: a review of the literature. *Eur J Cancer B Oral Oncol* 1996;32B:143-9.
35. Ogden GR, Cowpe JG, Chisholm DM, Lane DP. P53 immunostaining as a marker for oral cancer in diagnostic cytopathology – preliminary report. *Cytopathol* 1994;6:117-28.
36. López-Martínez M, Anzola M, Cuevas N, Aguirre JM, Martínez de Pancorbo M. Aplicaciones clínicas del diagnóstico de las alteraciones de p53 en el carcinoma escamoso de cabeza y cuello. *Med Oral* 2002;7:108-20.
37. Ogden GR, Kiddie RA, Lunny DP, Lane DP. Assessment of p53 protein expresión in normal, benign and malignant oral mucosa. *J Pathol* 1992;166: 389-94.
38. Ogden GR, Leigh I, Chisholm DM, Cowpe JG, Lane EB. Exfoliative cytology of normal oral mucosa- assessing basal cel keratin phenotype. *Acta Cytol* 1996;40:933-6.
39. Ogden GR. The future role for oral exfoliative cytology- bleak or bright? *Oral Oncol* 1997;33:2-4.
40. Rossin Mp, Cheng X, Poh C, Lam WL, Huang Y, Lovas J et al. Use o allelic loss to predict malignant risk for low-grade oral epithelial dysplasia. *Clin Cancer Res* 2000;6:357-62
41. Mao L, Lee JS, Fan YH, Ro JY, Batsakis JG, Lippman S, et al. Frequent microsatellite alterations at chromossome 9p21 and 3p14 in oral premalignant lesions and their value in cancer risk assessment. *Nat Med* 1996;2:682-5.
42. Partridge M, Pateromchelakis S, Phillips E, Emilion GG, A Hern RP, Langdon JD. A case control-study confirms that microsatellite assay can identify patients at risk of developin squamous cell carciнома within field cancerization. *Cancer Res* 2000;60:3893-8.
43. Huang MF, Chang YC, Liao PS, Huang TH, Tsay CH, Chou MY. Loss of heterozygosity of p53 gene of oral cancer detected by exfoliative cytology. *Oral Oncol* 1999;35:296-301.
44. Nunes DN, Kowalski LP, Simpson AJ. Detection of oral and oropharyngeal cancer by microsatelite analysys in mouth washes and lesions brushings. *Oral Oncol* 2000;36:525-8.
45. Spafford MF, Koch WM, Reed AL, Califano JA, Xu LH, Eisenberger CF, et al. Detection of head and neck squamous cell carcinoma among exfoliated oral mucosa cells by microsatelliite análisis. *Clin Cancer Res* 2001;7:607-12.
46. Epstein JB, Zhang L, Rosin M. Advances in the diagnosis of oral pre-malignant and malignant lesions. *J Can Dent Assoc* 2002;68:617-21.
-