

Odontoameloblastoma: Descripción de un caso y revisión de la literatura

Rafael Martín-Granizo López ⁽¹⁾, José López García-Asenjo ⁽²⁾, Manuel de Pedro Marina ⁽³⁾, Lara Domínguez Cuadrado ⁽⁴⁾

(1) Médico Adjunto. Servicio de Cirugía Oral y Maxilofacial

(2) Médico Adjunto. Servicio de Anatomía Patológica

(3) Médico Adjunto. Servicio de Cirugía Oral y Maxilofacial

(4) Médico Residente. Servicio de Cirugía Oral y Maxilofacial. Hospital Clínico San Carlos. Madrid. España

Correspondencia:

Rafael Martín-Granizo López

C/ Guzmán el Bueno, 70, 4ªA

28015, Madrid

Tel: 34-91-330 31 86

Fax: 34-91-447 82 23

E-mail: rmartin.hcsc@salud.madrid.org

Recibido: 29-06-2003 Aceptado: 1-08-2003

Indexed:

-Index Medicus / MEDLINE

-EMBASE, Excerpta Medica

-Índice Médico Español

-IBECS

Martín-Granizo-López R, López-García-Asenjo J, de Pedro-Marina M, Domínguez-Cuadrado L. Odontoameloblastoma: Descripción de un caso y revisión de la literatura. *Med Oral* 2004;9:340-4.

© Medicina Oral S. L. C.I.F. B 96689336 - ISSN 1137 - 2834

RESUMEN

El odontoameloblastoma (OA) es un tumor odontogénico mixto extremadamente raro que aparece en los huesos maxilares y que presenta tanto componentes epiteliales como mesenquimales. El término odontoameloblastoma fue incluido en la clasificación de 1971 de la OMS. Tan solo 23 casos bien documentados han sido publicados. Debido a su rareza, existe controversia en cuanto al tratamiento de este tumor. Presentamos un nuevo caso de OA que afecta a la mandíbula y simula un odontoma compuesto, así como una breve revisión de la literatura.

Palabras clave: Odontoameloblastoma, odontoma ameloblástico, odontoma complejo, odontoma compuesto.

INTRODUCCION

El odontoameloblastoma (OA) es un tumor odontogénico mixto extremadamente raro que aparece en los huesos maxilares y que presenta tanto componentes epiteliales como mesenquimales. Habitualmente, su presentación clínica simula la de un odontoma y, por lo tanto, el diagnóstico definitivo se basa en el análisis histológico tras la extirpación y el curetaje simple. También se conoce como odontoma ameloblástico, aunque el término odontoameloblastoma fue incluido en la clasificación de 1971 de la OMS y parece ser más apropiada debido al comportamiento del tumor más como un ameloblastoma que como un odontoma. Se trata de un ameloblastoma en el cual aparece una diferenciación focal en odontoma, y desde que Thoma et al. describieran en 1944 el primer caso (1), tan solo

23 casos bien documentados han sido publicados (2-17). Debido a su rareza, existe controversia en cuanto al tratamiento de este tumor.

Presentamos un nuevo caso de OA que afecta a la mandíbula y simula un odontoma compuesto, así como una breve revisión de la literatura.

CASO CLINICO

Mujer de 12 de edad que fue remitida al Departamento de Cirugía Oral y Maxilofacial debido a un retraso en la erupción de los incisivos inferiores y del canino permanente del lado derecho definitivos que se había detectado durante el tratamiento ortodóncico. También refería dolor ocasional e hinchazón de la encía. Como antecedentes personales se incluía una epilepsia focal y no tenía alergias. En la exploración se detectó una ausencia de los incisivos y canino inferiores derechos además de un ligero abultamiento de la cortical vestibular de la mandíbula en dicho lugar (Fig. 1). Las pruebas radiográficas incluyeron una ortopantomografía y una radiografía periapical, donde se observó una lesión quística intraósea, que medía 20 x 30 milímetros y mostraba unos márgenes bien definidos con algunas imágenes radiolúcidas y radiopacas en su interior. Además, dentro del quiste se podía identificar algunas estructuras radiopacas que se asemejaban a un diente junto a un desplazamiento lateral de las raíces de los dientes vecinos sin existir reabsorción apical (Fig. 2). Con el diagnóstico de sospecha de odontoma compuesto mandibular, a la paciente se le realizó una cirugía con anestesia local, aunque el quiste no pudo ser completamente extirpado debido a la falta de cooperación por

parte de la paciente. Por lo tanto, se llevó a cabo una segunda cirugía bajo anestesia general en la unidad de Cirugía Mayor Ambulatoria, realizando una extirpación completa del tumor seguida de un curetaje del lecho quirúrgico.

El análisis histológico reveló un odontoma compuesto con áreas de células ameloblásticas proliferativas. Microscópicamente, se podía observar una proliferación en nidos y en bandas del epitelio odontogénico en empalizada junto a células estrelladas situadas en el centro de los nidos, (Fig. 3). El estroma que rodeaba los nidos epiteliales mostraba áreas del tejido fibromixóide y zonas de colágeno con abundantes depósitos de cemento rodeados por ameloblastos y restos dispersos de esmalte dental (Fig. 4).

Por lo tanto, se realizaron controles periódicos mediante exploración clínica y controles con TC sin evidenciar recidiva tras 24 meses de evolución.

DISCUSION

El marcado polimorfismo histológico de los tumores odontogénicos hace que el diagnóstico definitivo sea complicado y, en algunos casos, debe ser obtenido basándose en las características clínicas, radiológicas e histopatológicas. Por ello, existe confusión al describir el odontoameloblastoma (OA), habiéndose divulgado bajo gran variedad de nombres (10). Por otra parte, Wachter et al. no podían distinguir histológicamente el OA del fibro-odontoma ameloblástico y, por lo tanto, sugieren que se trata de la misma entidad (18). Otros autores han encontrado que solamente 19 casos de los 43 descritos cumplían los criterios clinicopatológicos para el diagnóstico de OA (7,15,17). Los OA no son exclusivos de la raza humana y también se han descrito en ovejas, monos, gatos y ratas. El OA afecta predominante a pacientes jóvenes, con una edad media de 20,12 años (2,7-52) en los casos descritos, apareciendo el 59% en pacientes menores de 15 años de edad (Tabla 1). Existe una ligera predilección por los varones y por las razas Caucásica y Oriental (2-17). La incidencia del OA es muy baja; Stypulkowska (14), en una revisión de 164 tumores odontogénicos, encontró tan solo un caso (0,6%), y Raubenheimer et al. (13), describieron un caso entre 108 ameloblastomas (0,9%). Este tumor ocurre generalmente en los segmentos posteriores de ambos maxilares, con una ligera predilección por la mandíbula. Solamente tres casos se han descrito en el segmento anterior de la mandíbula, incluyendo el presente (8,13). Clínicamente, el OA debuta como una masa no dolorosa de lento crecimiento que ensancha el alvéolo y la corteza vestibular, y que cursa con una falta en la erupción de los dientes permanentes. El examen radiológico generalmente revela una radiolucidez multilocular con áreas radiopacas en su interior que se asemejan al fino tejido maduro dental. Habitualmente, presenta unos márgenes bien definidos desplazando a los dientes erupcionados que rodean al tumor y no suelen producir la reabsorción radicular (12,18). Por ello, en muchos casos el OA se confunde con los odontomas compuestos o complejos, tal como ocurrió en el presente caso (16,18).

La histopatología del OA revela islas del epitelio odontogénico que se asemejan a un ameloblastoma, rodeadas por un compo-

nente mesenquimal que incluye estructuras de esmalte, dentina y cemento en diferentes estadios de madurez (18). Además, ocasionalmente se han encontrado células dendríticas conteniendo pigmento de melanina, así como gránulos finos y gruesos de melanina distribuidos en las células epiteliales del OA, aunque su origen y significado son una incógnita (9). También se ha observado una diferenciación escamosa similar a las del queratoquiste y del quiste odontogénico calcificante (10,18). El diagnóstico diferencial se debe realizar con las entidades que tienen patrones radiográficos mixtos, como el fibro-odontoma ameloblástico, el tumor odontogénico epitelial calcificante (TOEC), y el odontoma. El fibro-odontoma ameloblástico afecta a pacientes adultos con un lento crecimiento y muestra una cápsula bien definida y una ausencia de infiltración del hueso vecino. Esto permite una sencilla enucleación quirúrgica con escasas posibilidades de recidiva. Histológicamente, presenta un tejido dental inmaduro "papilla-like" con ausencia de diferenciación ameloblástica.

ENGLISH

Odontoameloblastoma: A case report and a review of the literature

MARTÍN-GRANIZO-LÓPEZ R, LÓPEZ-GARCÍA-ASENJO J, DE PEDRO-MARINA M, DOMÍNGUEZ-CUADRADO L. ODONTOAMELOBLASTOMA: A CASE REPORT AND A REVIEW OF THE LITERATURE. MED ORAL 2004;9:340-4.

ABSTRACT

Odontoameloblastoma (OA) is an extremely rare mixed odontogenic tumor appearing within the maxillary bone, with both epithelial and mesenchymal components. The term odontoameloblastoma (OA) was included in the 1971's WHO classification. Only 23 well-documented cases have been reported in the medical literature. Because of their rarity, controversy exists in the treatment of this tumor. We present a new case of OA involving the mandible mimicking a compound odontoma and a brief review of the related literature.

Key words: *Odontoameloblastoma, ameloblastic odontoma, compound odontoma, composite odontoma.*

INTRODUCTION

Odontoameloblastoma (OA) is an extremely rare mixed odontogenic tumor appearing within the maxillary bone, with both epithelial and mesenchymal components. Commonly, its clinical presentation mimics an odontoma, and therefore the definite diagnosis is based on the histologic analysis following a simple extirpation and curettage. It is also known as

ameloblastic odontoma, although the term odontoameloblastoma (OA) was included in the 1971's WHO classification and seems to be more appropriate due to the behavior of the tumor like an ameloblastoma rather than as an odontoma. It is an ameloblastoma in which focal differentiation into an odontoma appears, and since Thoma et al. described in 1944 the first case (1), only 23 well-documented cases have been reported in the medical literature (2-17). Because of their rarity, controversy exists in the treatment of this tumor.

We present a new case of OA involving the mandible mimicking a compound odontoma and a brief review of the related literature.

CLINICAL CASE

A 12-year-old Caucasian female was referred to the Department of Oral and Maxillofacial Surgery for the complaint of a lack of eruption of the permanent right side inferior incisors and canine during orthodontic treatment. She also referred occasional pain and gingival swelling. Her past medical history included a focal epilepsy and no allergies. On examination, an absence of the right side mandibular incisors and canine was observed with a slight enlargement of the vestibular cortex of the mandible over that site (Fig 1). Radiographic test included a panoramic tomography and a periapical radiography, where a cystic-like intraosseous lesion was found, measuring 20 X 30 mm and showing a well-shaped margin with both radiolucid and radiopaque images inside. In addition, some radiopaque structures resembling a tooth could be observed within the cyst along with a lateral displacement of the neighbour dental roots without apical resorption (Fig. 2). With an initial diagnosis of compound odontoma of the inferior jaw, the patient underwent surgery with local anesthesia, although the cyst could not be completely removed due to a lack of patient cooperation. Consequently, a second surgery was carried out with general anesthesia in an outpatient basis, and a complete enucleation of the tumor with curettage of the underlying bone was performed. Histologic analysis revealed a compound odontoma with areas of ameloblastic proliferative cells. Microscopically, a proliferation in nests and strands of odontogenic epithelium in a stockade fashion along with stellate cells in the center of the nests, could be observed (Fig 3). The stroma surrounding the epithelial nests showed fibromyxoid areas and collagen zones with abundant deposits of cementum surrounded by ameloblasts and scattered rests of dentine (Fig 4).

Therefore, a periodical control follow-up was carried out including clinical examination and TC, without evidence of recurrence 18 months later.

DISCUSSION

The marked histological polymorphism of odontogenic tumors make the final diagnosis difficult and in some cases it must be made based on clinical, radiologic and histopathologic features. Therefore, confusion exists when describing odontoameloblastoma (OA), and it has been reported under a variety of names (10). Moreover, Wachter et al. could not histologically differentiate between OA and ameloblastic fibro-odontoma, and

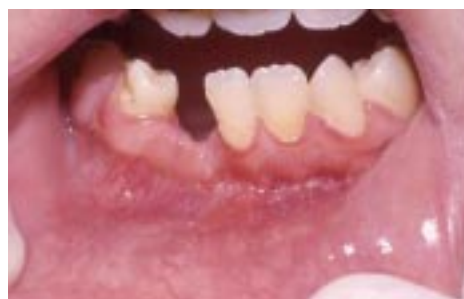

Fig. 1. Intraoral view of the patient. An enlargement of the vestibular cortex of the mandible with an absence of the right side mandibular incisors and canine, can be observed.

Vista intraoral del paciente. Se puede observar un ligero abombamiento de la cortical vestibular de la mandíbula junto a una ausencia de los incisivos y canino inferiores derechos.

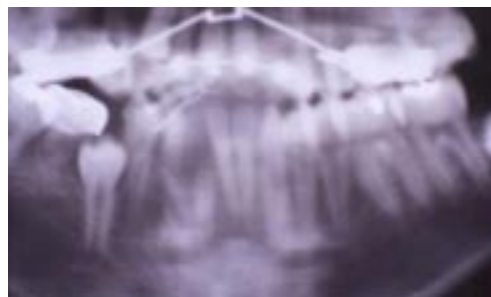


Fig. 2. Preoperative panoramic radiograph showing a well-defined radiolucency with a tooth and radiopaque structures inside.

Ortopantomografía preoperatoria donde se aprecia una zona radiolúcida bien delimitada con estructuras dentarias y radiopacas en su interior.

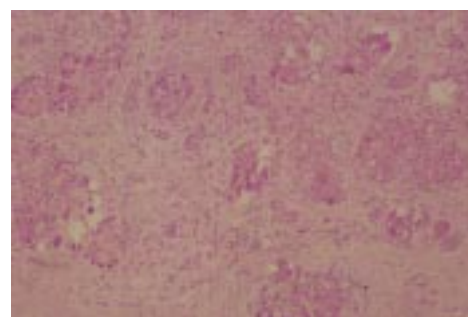


Fig. 3. Photomicrograph showing an abundant epithelial ameloblastic component along with cementum deposits (H&E, original magnification x 10).

Imagen microscópica mostrando abundante componente epitelial ameloblástico junto a depósitos de cemento (H&E, magnificación x 10).

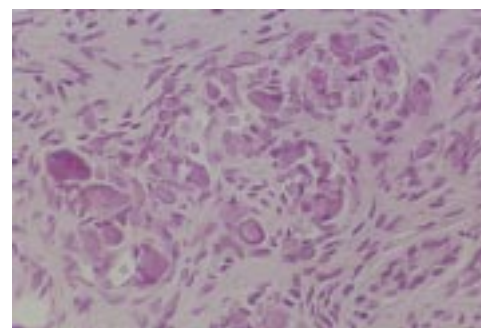


Fig. 4. High power histologic view reveals cementum deposits surrounded by ameloblastic cells (H&E, original magnification x 40).

La imagen histológica a más aumentos revela depósitos de cemento rodeados por células ameloblásticas (H&E, magnificación x 40).

Autor ---- <i>Author</i>	Sexo ---- <i>Gender</i>	Raza ---- <i>Race</i>	Edad ---- <i>Age</i>	Localizació n ---- <i>Location</i>	Dolor ---- <i>Pain</i>	Hinchazó n ---- <i>Swelling</i>	Retenció n dentaria ---- <i>Tooth Retention</i>	Seguimiento ---- <i>Follow-up</i>	Recidiva ---- <i>Recurrence</i>
Thoma et al. 1	Mujer ---- <i>Female</i>	Caucásica ---- <i>Caucasian</i>	35	Molar Mandíbula ---- <i>Molar Mandible</i>	No	Sí ---- <i>Yes</i>	No	?	?
Thoma & Goldman.2	Varó n ---- <i>Male</i>	Caucásica ---- <i>Caucasian</i>	20	Canina Maxila ---- <i>Canine Maxilla</i>	?	Sí ---- <i>Yes</i>	No	2 añ os ---- <i>2 years</i>	Sí ---- <i>Yes</i>
Silva 3	Mujer ---- <i>Female</i>	?	31 m.	Canina Maxila ---- <i>Canine Maxilla</i>	No	Sí ---- <i>Yes</i>	Sí ---- <i>Yes</i>	?	?
Frissell & Shafer 4	Varó n ---- <i>Male</i>	Caucásica ---- <i>Caucasian</i>	11	Molar Mandíbula ---- <i>Molar Mandible</i>	No	Sí ---- <i>Yes</i>	Sí ---- <i>Yes</i>	49 m.	Sí ---- <i>Yes</i>
Choukas & Toto 5	Varó n ---- <i>Male</i>	Caucásica ---- <i>Caucasian</i>	8	Anterior Mandíbula ---- <i>Anterior Mandible</i>	?	Sí ---- <i>Yes</i>	?		No
Jacobson & Quinn 6	Varó n ---- <i>Male</i>	Caucásica ---- <i>Caucasian</i>	15	Molar Mandíbula ---- <i>Molar Mandible</i>	Sí ---- <i>Yes</i>	Sí ---- <i>Yes</i>	?	2 añ os ---- <i>2 years</i>	No
	Mujer ---- <i>Female</i>	Caucásica ---- <i>Caucasian</i>	12	Molar Mandíbula ---- <i>Molar Mandible</i>	No	No	No	10 añ os ---- <i>10 years</i>	No
	Mujer ---- <i>Female</i>	Indonesia ---- <i>Indosian</i>	20	Molar Maxila ---- <i>Molar Maxilla</i>	Sí ---- <i>Yes</i>	Sí ---- <i>Yes</i>	?	8 añ os ---- <i>8 years</i>	No
LaBriola et al. 7	Varó n ---- <i>Male</i>	Caucásica ---- <i>Caucasian</i>	25		Sí ---- <i>Yes</i>	Sí ---- <i>Yes</i>	Sí ---- <i>Yes</i>	?	?
Gupta & Gupta 8	Varó n ---- <i>Male</i>	?	50	Molar Mandíbula ---- <i>Molar Mandible</i>	No	Sí ---- <i>Yes</i>	?	18 m.	Sí ---- <i>Yes</i>
Takeda et al. 9	Mujer ---- <i>Female</i>	Oriental	11	Canina Maxila ---- <i>Canine Maxilla</i>	No	Sí ---- <i>Yes</i>	Sí ---- <i>Yes</i>	?	?
Thompson et al. 10	Mujer ---- <i>Female</i>	?	34	Anterior Mandíbula ---- <i>Anterior Mandible</i>	Sí ---- <i>Yes</i>	Sí ---- <i>Yes</i>	Sí ---- <i>Yes</i>	?	?
Kaugars & Zussmann 11	Varó n ---- <i>Male</i>	Oriental	15	Posterior Maxila	No	Sí ---- <i>Yes</i>	Sí ---- <i>Yes</i>	7 m.	No
Gunbay & Gunbay 12	Varó n ---- <i>Male</i>	?	11	Anterior maxila ---- <i>Anterior Maxilla</i>	No	Sí ---- <i>Yes</i>	Sí ---- <i>Yes</i>	7 añ os ---- <i>7 years</i>	No
Raubenheimer et al. 13?	?	?	?	?	?	?	?	?	?
Stypulkowska 14	?	?	?	?	?	?	?	?	?
Aguado et al. 15	Mujer ---- <i>Female</i>	Caucásica ---- <i>Caucasian</i>	52	Molar Maxila ---- <i>Molar Maxilla</i>	Sí ---- <i>Yes</i>	Sí ---- <i>Yes</i>	Sí ---- <i>Yes</i>	17 m.	No
Goh & Teh 16	?	?	?	?	?	?	?	?	?
Mosqueda et al. 17	Varó n ---- <i>Male</i>	Mestizo	25	Molar Maxila ---- <i>Molar Maxilla</i>	No	Sí ---- <i>Yes</i>	No	6 m.	No
	Varó n ---- <i>Male</i>	Mestizo	15	Molar Mandíbula ---- <i>Molar Mandible</i>	Sí ---- <i>Yes</i>	Sí ---- <i>Yes</i>	Sí ---- <i>Yes</i>	1 añ o ---- <i>1 years</i>	No
	Varó n ---- <i>Male</i>	Mestizo	9	Maxila ---- <i>Maxilla</i>	No	Sí ---- <i>Yes</i>	Sí ---- <i>Yes</i>	3 añ os ---- <i>3 years</i>	No
Martin-Granizo et al. (2004)	Mujer ---- <i>Female</i>	Caucásica ---- <i>Caucasian</i>	12	Anterior Mandíbula	Sí ---- <i>Yes</i>	Sí ---- <i>Yes</i>	Sí ---- <i>Yes</i>	2 añ os ---- <i>2 years</i>	No

Table 1. Literature review of odontoameloblastomas
Tabla 1. Revisión bibliográfica de los odontoameloblastomas

herefore suggest that they are the same entity (18). Other authors have found only 19 cases that met the clinicopathological criteria for OA out of 43 reported cases (7,15,17). This tumor is not exclusive of the human race and has also been described in sheep, monkeys, cats and rats. OA affects predominantly to young patients with a median age of 20.12 year-old (2.7-52) in the reported cases, appearing 59% in patients under 15 year-old (Table 1). There is a slight predilection in males and Caucasian and Oriental races (2-17). The incidence of OA is very low; Stypulkowska (14), in a review of 164 odontogenic tumors found one single case (0.6%), and Raubenheimer et al. (13), reported one case out of 108 ameloblastomas (0.9%). This tumor usually occurs in the posterior segments of either jaw, with a slight inclination for the mandible. Only three cases have been reported involving the anterior segment of the mandible, including the present case (8,13). Clinically, OA debut as a slow-growing painless mass that expands the alveolus and vestibular cortex, and courses with an absence of permanent teeth eruption. Radiologic examination usually reveals a multilocular radiolucency with radiopaque areas within resembling mature dental tissue. It commonly exhibits a well defined margin, displacing the surrounding erupted teeth rather than producing root resorption (12,18). Therefore, in many cases OA are often confused with compound or complex odontomas, as in the present case (16,18).

Histopathology of OA reveal islands of odontogenic epithelium resembling an ameloblastoma, surrounded by the mesenchymal component including enamel, dentine and cementum structures in variable degrees of maturity (18). Additionally, dendritic cells containing melanin pigment and fine granules and coarse aggregates of melanin distributed in the epithelial cells of OA have been occasionally described, although its origin and significance is still unknown (9). Furthermore, a squamous differentiation similar to those of the keratocyst and the calcifying odontogenic cyst has been observed (10,18).

Differential diagnosis must be made with mixed radiographic patterns such as ameloblastic fibro-odontoma, calcifying epithelial odontogenic tumor (CEOT), and odontoma. Ameloblastic fibro-odontoma affects adult patients in a slow growing fashion and exhibits a well-defined capsule and a lack of infiltration to the surrounding bone. This permits an easy surgical enucleation with a low recurrence potential. Histologically, it presents immature dental tissue "papila-like" with an absence of ameloblastic differentiation.

BIBLIOGRAFIA/REFERENCES

1. Thoma KH, Johnson GJ, Ascario N. Case 43: Adamanto-odontoma. *Am J Orthod Oral Surg* 1944;30:244.
2. Thoma KH, Goldman HM. Odontogenic tumors: A classification based on observations of the epithelial, mesenchymal, and mixed varieties. *Am J Pathol* 1946;22:433.
3. Silva CA. Odontoameloblastoma. *Oral Surg* 1956;9:545.
4. Frissell CT, Shafer WG. Ameloblastic odontoma: Report of a case. *Oral Surg Oral Med Oral Pathol* 1963;16:582.
5. Choukas NC, Toto PD. Ameloblastic odontoma. *Oral Surg Oral Med Oral Pathol* 1964;17:10.
6. Jacobsohn PH, Quinn JH. Ameloblastic odontomas: Report of three cases. *Oral Surg Oral Med Oral Pathol* 1968;26:829-36.
7. LaBriola JD, Steiner M, Bernstein ML, Verdi GD, Stannard PF. Odontoameloblastoma. *J Oral Surg* 1980;38:139-43.

8. Gupta DS, Gupta MK. Odontoameloblastoma. *J Oral Maxillofac Surg* 1986;44:146-8.
9. Takeda Y, Kuroda M, Suzuki A. Melanocytes in odontoameloblastoma: A case report. *Acta Pathol Jpn* 1989;39:465-8.
10. Thompson IOC, Phillips VM, Ferreira R, Housego TG. Odontoameloblastoma: A case report. *Br J Oral Maxillofac Surg* 1990;28:347-9.
11. Kaugars GE, Zussmann HW. Ameloblastic odontoma (Odontoameloblastoma). *Oral Surg Oral Med Oral Pathol* 1991;71:371-3.
12. Gunbay T, Gunbay S. Odontoameloblastoma: Report of a case. *J Clin Pediatr Dent* 1993;18:17-20.
13. Raubenheimer EJ, Van Heerden WF, Noffke CE. Infrequent clinicopathological findings in 108 ameloblastomas. *J Oral Pathol Med* 1995;24:227-32.
14. Stypulkowska J. Odontogenic tumors and neoplasia-like changes of the jaw bone. Clinical study and evaluation of treatment results. *Folia Med Cracov* 1998;39:35-141.
15. Aguado A, Valbuena L, Seoane J, Suarez JM, Varela PI. Odontoameloblastoma. Presentación de un nuevo caso y revisión de la literatura. *Rev Esp Cirug Oral y Maxilofac* 1998;20:231-5.
16. Goh BT, Teh LY. Odontoameloblastoma: Report of a case. *Ann Acad Med Singapore* 1999;25:749-52.
17. Mosqueda-Taylor A, Carlos-Bregni R, Ramirez-Amador V, Palma-Guzman JM, Esquivel-Bonilla D, Hernandez-Rojas LA. Odontoameloblastoma. Clinicopathologic study of three cases and critical review of the literatura. *Oral Oncology* 2002;38:800-5.
18. Wachter R, Remagen W, Stoll P. Is it possible to differentiate between odontoameloblastoma and fibro-odontoma?. Critical position on basis of 18 cases in DOSAK list. *Dtsch Zahnärztl Z* 1991;46:74-7.