

Novi biološki pristopi pri rekonstrukciji sprednje križne vezi (ACL)

New biological approaches in the reconstruction of anterior cruciate ligament (ACL)

Jakob Naranđa,¹ Matjaž Vogrin²

¹ Medicinska fakulteta Univerze v Mariboru, Slomškov trg 15, 2000 Maribor

² Klinični oddelek za ortopedijo, Univerzitetni klinični center (UKC) Maribor, Ljubljanska ulica 5, 2000 Maribor

Korespondenca/ Correspondence:

Jakob Naranđa,
Zagernikova ulica 9,
2000 Maribor
e-mail: jaka_naranda@
yahoo.com
telefon: 031/387-160

Ključne besede:

sprednja križna vez (ACL), rekonstrukcija, vraščanje presadka, ligamentizacija, rastni faktorji (RF)

Key words:

anterior cruciate ligament (ACL), graft reconstruction, graft healing, ligamentization, growth factors (GF)

Citirajte kot/Cite as:

Zdrav Vestn 2010;
79: 419-26

Izvilleček

Izhodišča: Ruptura sprednje križne vezi (ACL) je ena pogostejših poškodb kolena. Pri zdravljenju igra ključno vlogo uspešna rekonstrukcija ACL z vstavitvijo presadka. Uspešnost operativnega postopka je 73–95 %, vrnitev na predoperativno stopnjo dejavnosti pa 37–75 %. Glavna težava po rekonstrukciji je zelo dolga rehabilitacija. Bolniki ne smejo polno obremeniti kolena najmanj 6 mesecev po poškodbi. Uspešnost rekonstrukcije ACL je odvisna od vraščanja presadka v kostnem tunelu in od ligamentizacije, t.j. procesa, pri katerem pridobi lastnosti nativnega ACL. Pri tem igrajo pomembno vlogo biomehanski dejavniki (pravilni položaj kostnih tunelov –anatomska lega presadka, pričvrstitev in ustreznost presadka ter pooperativna rehabilitacija) in biološki odziv presadka po rekonstrukciji (stopnja revaskularizacije in nastajanje kolagenskih vlaken), ki ga lahko pospešimo z dodajanjem rastnih faktorjev (RF), periosta in uporabo mezenhimskih zarodnih celic. Ti pristopi so novost v rekonstrukciji ligamentnih struktur, saj posegajo v biologijo celjenja med kostjo in presadkom. Danes uporabljamo tehniko za pridobivanje s trombociti bogate plazme (PRP) iz avtologne krvi, ki jo damo na mesto vstavitve presadka in tako pospešimo vraščanje in proces ligamentizacije presadka.

Zaključki: Pregledni članek obravnava dejavnike, ki vplivajo na uspešnost zdravljenja po rekonstrukciji ACL. Poznavanje in modulacija biološkega odziva presadka je nov pristop k zdravljenju pretrgane ACL, bolnikom in športnikom pa omogoča hitrejšo vrnitev k vsakodnevnim in drugim telesnim dejavnostim.

Abstract

Background: Anterior cruciate ligament (ACL) rupture is one of the most common knee injuries. The operative reconstruction is usually performed as the standard treatment. The success of the operative technique is between 73–95 %, and 37–75 % of patients return to the preoperative physical activity. The main problem after surgical reconstruction is the long rehabilitation period. Patients are not allowed to perform sports activities for 6 months after surgery. The outcome after ACL reconstruction depends upon the healing of the graft in the bone tunnel and upon the ligamentization of the intraarticular part of the graft; this is a process during which the graft attains the features of a native ACL. The biomechanical factors (anatomical tunnel position, fixation, adequacy of the graft and postoperative rehabilitation) and biological response (revascularization and the number of collagen fibers) seem to play a crucial role after surgery. The biological response can be accelerated with the use of growth factors (GF), periosteum and mesenchymal stem cells (MSCs). Nowadays platelet-rich plasma (PRP) from autologous blood is applied at the graft insertion site to promote healing and ligamentization of the graft.

Conclusion: The review focuses on the factors that influence the outcome of ACL reconstruction. A better understanding of the graft's biological response and its modulation is the basis of new approach in the treatment of ACL rupture, which enables the patient and athlete to quicker resume their everyday and sports activities.

Prispelo: 12. okt. 2009,
Sprejeto: 22. jan. 2010

Uvod

Sprednjo križno vez (ACL) sestavljata dva snopa (anteromedialni in posteromedialni), ki potekata od interkondilarne eminence na golenici do zunanjega kondila stegenice. Snopa sta v znotraj sklepem prostoru dolga približno 20 mm in prekrita s sinovialno ovojnico.¹ Funkcija ACL je preprečiti anteriorno translacijo in rotacijo golenice ter ublažiti varusni in valgusni stres.² V 70 % se poškodba ACL zgodi med športno dejavnostjo. Značilni so predvsem športi, kot so nogomet, košarka in smučanje. Največkrat se pojavi zaradi travmatske valgusne sile na koleno v pokrčenem položaju z nogo v zunanji rotaciji ali varusne sile na kolenu z nogo v notranji rotaciji. V klinični praksi se po poškodbi ACL poslužujemo Lahmanovega, sprednjega predalnega testa in testa Pivot – shift.³ Za opredelitev diagnoze je pomembna že anamneza, ko bolnik navede mehanizem, opisuje pok v kolenu in pove, da dejavnosti zaradi oteklina, ki jo ob ohranjeni sklepni ovojnici povzroči izliv krvi v sklep, ni mogel nadaljevati.⁴ Preden se odločimo za zdravljenje, je ključnega pomena, da povprašamo bolnika, kakšne so njegove želje glede stopnje telesne dejavnosti. Konzervativno zdravljenje pri bolnikih z visokimi zahtevami glede telesne dejavnosti ni uspešno, saj bolniki ne dosežejo enake stopnje dejavnosti kot pred poškodbo.⁵⁻⁷ Zato je ključnega pomena pri zdravljenju ACL operativno zdravljenje, ko opravimo rekonstrukcijo poškodovanega ligamenta. Operacijo danes večinoma izvajamo artroskopsko.⁴ Uspešnost rekonstrukcije ACL je odvisna od biomehanskih in bioloških dejavnikov.⁸

Nativno celjenje ACL

Pri ljudeh se pretrgana ACL ne zace-li, saj nima regeneracijske sposobnosti, kot jo poznamo pri medialni kolateralni vezi (MCL).^{9,10} Vzrok za neuspešno celjenje ACL je njegova znotraj sklepna lega. Izliv krvi v sklep v kombinaciji s sinovialno tekočino onemogoča popoškodbeno nastajanje fibrozne strdka. Tako je na mestu pretrganja ACL premajhno število fibroblastov,

drugih celic in krvnih žil, ki so normalno prisotni v procesu celjenja.¹¹ V prvih poskusih zdravljenja ACL so z uporabo sintetičnih materialov, kot je LAD (Kennedy Ligament Augmentation Device), hoteli zaščititi konca pretrgane ACL in tako spodbuditi nastajanje fibrinskega strdka na mestu pretrganja ACL. Zaradi slabih rezultatov ta metoda danes ni več v uporabi.⁸

Proces celjenja po rekonstrukciji ACL

Po rekonstrukciji ACL se na presadku odvijata dva različna biološka procesa: vraščanje v kostni tunel in ligamentizacija intraartikularnega dela.

Vraščanje presadka je normalen biološki proces, ki se začne takoj po operaciji. V kostnih tunelih med presadkom in kostjo se prične nabirati kri in vnetne celice. Pojavi se akutni vnetni odgovor. V nekaj dneh se tvori fibrinski strdek in kopičijo se trombociti, ki sproščajo citokine in rastne faktorje (RF).¹² V kasnejši fazi vnetja se prične angiogeneza, pri kateri sodelujejo monociti in zarodne celice.¹³ Proces revaskularizacije presadka je dolgotrajen in je pogoj za biološko integracijo med presadkom in kostjo. Po 3 tednih se pojavijo majhne žilice in se poveča število osteoblastov na kostni površini. Po 6 tednih se število žilic zmanjša, okoli presadka nastajajo kolagenska vlakna in prične se rast kosti. Po 12 tednih je presadek popolnoma vrastel v kostni tunel.¹⁴

Ligamentizacija predstavlja strukturne spremembe na znotraj sklepem delu presadka, ki se pojavijo po operaciji. To so: nekroza, edem, revaskularizacija, kopičenje fibroblastov, tvorba in zorenje kolagena itd. Gre za proces, ko presadek s časom pridobiva lastnosti nativne ACL. Zelo pomemben del ligamentizacije je revaskularizacija, ki poteka v več stopnjah. V začetku je znotraj sklepni del presadka brez žil. Šele po 6 tednih presadek obda tkivo sinovije, ki vsebuje nekaj krvnih žilic. Po 30. tednu poraste delež kolagenskih vlaken tipa III, kar je primerljivo z normalnim ACL. Po 1 letu ima presadek podobno vaskularno in kolagensko strukturo kot nativni ACL.¹⁵ Moč presadka se po operaciji spreminja. Takoj po operaciji

je zelo čvrst, po 5–6 tednih pa proces edema in nekroza zmanjšata njegovo moč, zato je v tem obdobju zelo ranljiv. To pomeni veliko nevarnost ponovnega pretrganja. Ko se strukturni procesi v presadku zaključijo (do 6 mesecev po operaciji), pridobi svojo končno moč, ki je primerljiva z nativnim ACL.¹⁶

Dejavniki, ki vplivajo na celjenje

Uspeh rekonstrukcije ACL je odvisen od biomehanskih dejavnikov (izbira, ustrezna anatomsko lega, fiksacija in priprava transplantata ter pooperativna rehabilitacija) in bioloških dejavnikov (proces ligamentizacije, vraščanje in vloga revaskularizacije transplantata). Nepravilno izbran ali nameščen presadek in začetna agresivna rehabilitacija povzročajo premike med kostjo in presadkom, kar vodi v mikrotravmo, povzroča razširitev kostnega tunela in podaljša proces vnetja.^{8,17} Z novimi strategijami posegamo v biološke procese ter vplivamo na hitrost vraščanja in ligamentizacijo transplantata. V študijah na živalih so uporabljali RF, periost, mezenhimske celice, genski transfer itd.⁸

Biomehanski dejavniki

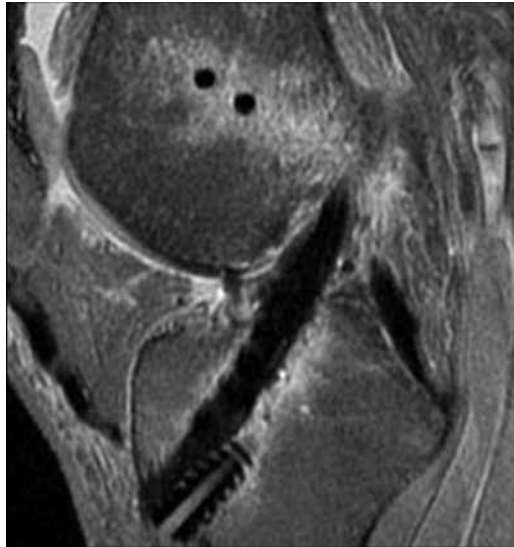
Pri izbiri presadka se lahko odločimo med avtrotransplantatom, alograftom in sintetičnim materialom. Med avtrotransplantati se pogosto uporabljata srednja tretjina patelarnega ligamenta in »tetivi hamstringov« semitendinosus (ST) in gracilis (G). Patelarnemu presadku rečemo tudi BTB (bone-tendon-bone), saj vsebuje na vsaki strani tetive kostne bloke s predela tuberositas tibije in pogačice, kar omogoča dobro primarno učvrstitev in začetno gibljivost. Kljub tej prednosti pa lahko pride do težav na mestu odvzema. Pojavi se lahko pretrganje patelarnega ligamenta, bolečina v sprednjem delu kolena in nizko ležeča pogačica. Danes zato narašča uporaba tetiv ST in G.^{3,18} BTB in mehko tkivni presadek sta podvržena različnemu načinu celjenja. Presadek BTB je po rekonstrukciji zasidran v kostni tunel in se učvrsti z apozicijo novo nastale kosti. Proces vraščanja BTB se zaključuje po 16 do 20 tednih.^{19,20} Mehko tkivni

presadek vrašča počasneje, saj po vstavitvi v kostni tunel preide v močno vaskularizirano in fibrozno tkivo, ki je v začetku slabo organizirano.²¹ Po 12 tednih se pojavijo kolagenska vlakna, ki pripenjajo presadek na okoliško kost in spominjajo na Sharpeyeva vlakna. Trabekularna kost okoli presadka se remodelira, fibrozno tkivo dozori in po 26 tednih je proces celjenja zaključen.²² Nekatere študije so pokazale, da je stabilnost sklepa boljša ob uporabi BTB, medtem ko je funkcija kolenskega sklepa boljša ob uporabi tetiv zadnje stegenske mišice.^{23,24} V zadnjem času narašča tudi uporaba alograftov (kadaverski ligament), saj smo z modernimi presejalnimi metodami donorja zmanjšali stopnjo bolezenskih prenosov, s tehniko krioprezervacije pa ohranimo kakovost presadka.²⁵ Največja prednost uporabe alograftov je odsotnost zapletov na mestu odvzema presadka. V preteklosti je bilo več poskusov z uporabo sintetičnega materiala pri rekonstrukciji ACL. Zaradi neuspehov sintetičnih materialov danes ne uporabljamo.¹⁸ V literaturi zasledimo tudi uporabo dvosveženjskega presadka pri rekonstrukciji ACL. Ta metoda temelji na anatomski in funkcijski osnovi nativne ACL, zagotavlja večjo tenzijsko moč in zmanjšuje obolenost za degenerativno osteoartrozo po poškodbi ACL.²⁶

Anatomska lega kostnih tunelov je ključnega pomena za pravilno vraščanje presadka.^{27,28} Pri tem igra pomembno vlogo postavitev femoralnega kanala, saj že majhna sprememba v legi presadka povzroči spremembe v tenzijskih in elastičnih silah, vpliva na celični metabolizem in na biomehaniko sklepa^{29,30} ter upočasnjuje vraščanje.³¹ Preveč anteriorno nameščeni presadki so podvrženi večjemu natezanju in omejijo gibljivost kolena, kar imenujemo impingement.⁸

Zgodnja čvrsta mehanska pričvrstitev je potrebna v času, preden nastopi biološka fiksacija (celjenje znotraj kostnega kanala). Ustrezna pričvrstitev zmanjša premike med presadkom in kostnim tunelom, kar ugodno vpliva na proces vraščanja presadka (Slika 1). Zaradi zmanjšane moči presadka 6–7 tednov (faza remodelacije) po rekonstrukciji je začetna pooperativna moč v veliki meri odvisna od kirurške pričvrstitve.³²

Slika 1: Stranski posnetek MRI kolena po rekonstrukciji ACL. Na sliki vidimo presadek, ki je učvrščen z interferenčnim resorptivnim vijakom in dvema prečnima pinoma.



V procesu priprave presadka uravnava-mo njegovo napetost in tako vplivamo na stabilnost kolena. Pooperativno pri bolnikih z nižjo napetostjo presadka ugotavljajo večji anteriorni premik golenice.³³ Na modelu živali so pokazali, da večja začetna napetost prispeva k izboljšanju biomehanskih lastnosti kolenskega sklepa do 6. tedna po operaciji, kasneje pa razlik v anteriorni tibialni translaciji, stabilnosti sklepa in sili, ki je potrebna za izpuljenje ali pretrganje presadka, ne ugotavljajo več. Najverjetneje lahko tako prenizka kot previsoka napetost presadka vplivajo na uspešnost vraščanja.³² Na napetost presadka vplivajo tudi ciklične obremenitve v pooperativnem obdobju.³⁴

V poteku rehabilitacije moramo biti previdni, saj lahko začetna agresivna rehabilitacija povzroča premike presadka znotraj kostnega tunela, vpliva na povečanje kostnega tunela in poslabša biološko celjenje.³² Izvajati moramo vaje, ki ne vplivajo na natezanje presadka oz. njegovo vraščanje. Gre za izometrične vaje, pri katerih so aktivne mišice zadnje stegenske mišice ali kvadricepsa v kolenu, pokrčenem za 60°, ali pa aktivno gibanje kolena med 35°–90° in premagovanje teže.³⁵

Biološki dejavniki

Nove strategije za doseganje zadovoljivega celjenja presadka posegajo v biologijo celjenja presadka (proces ligamentizacije in vraščanja) in zajemajo uporabo osteoindukcije (citokini oz. RF), periosta, mezenhim-

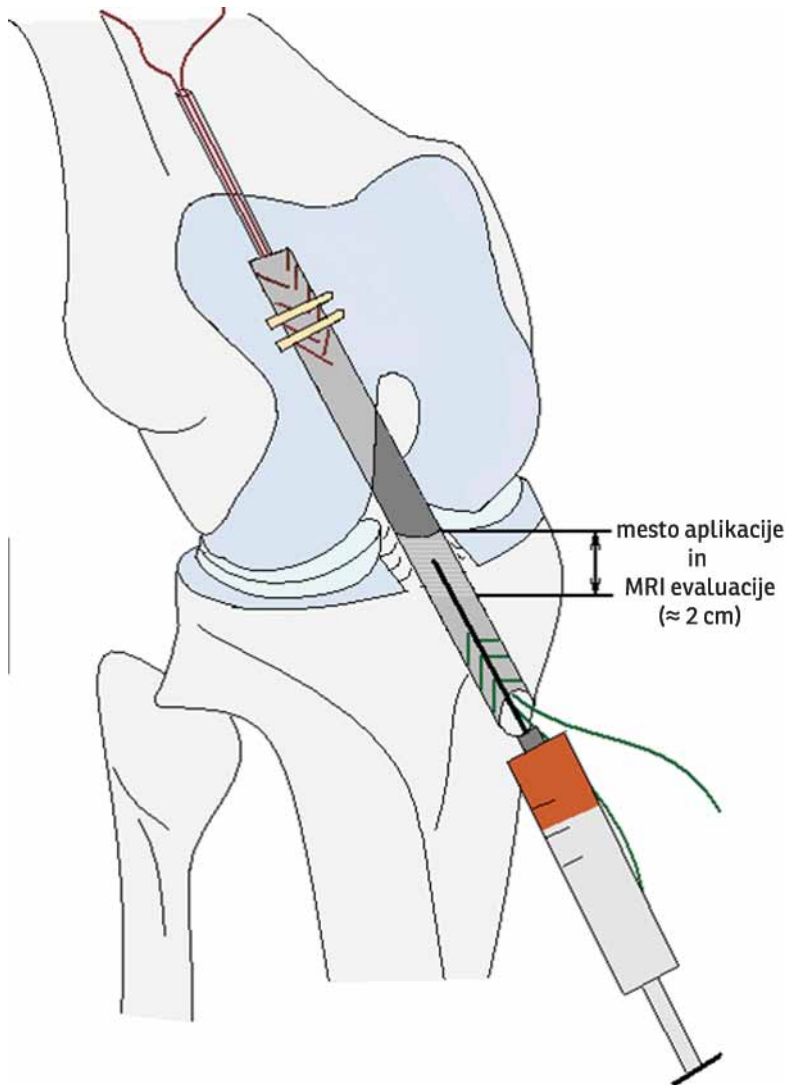
skih zarodnih celic (MSCs) in gensko inženirstvo.³⁶

Uporaba RF iz aktiviranih trombocitov

Trombociti sodelujejo v procesu celjenja, igrajo pomembno vlogo pri strjevanju krvi in vsebujejo RF, ki so v neaktivni obliki shranjeni v granulah alfa. Na mestu poškodovanega tkiva se oblikuje strdek in degranulacija trombocitov, ki sprostijo RF, potrebne za uspešno celjenje. RF v aktiviranih trombocitih pridobimo iz avtologne venske krvi po centrifugiranju in ekstrakciji trombocitno bogate plazme (PRP – Platelet Rich Plasma). Za pridobivanje PRP se uporablja tudi plazmafereza. Po dajanju PRP se na travmatskem mestu prične obsežno remodeliranje tkiva. Iz aktiviranih trombocitov se sproščajo RF, ki stimulirajo celjenje, mobilizirajo fibroblaste, delujejo kemotaktično, spodbujajo celično podvajanje, kopičijo zunajcelično tkivo, sodelujejo v procesu angiogeneze itd. Poznamo naslednje RF: trombocitni (PDGF), transformirajoči (TGF), vaskularni endoteljski (VEGF), epidermalni (EGF), fibroblastni (PGF) idr.³⁷⁻³⁹

Danes vemo, da poškodovana ACL zaradi znotraj sklepne lege nima intrinzične sposobnosti celjenja. V nekaterih študijah po dajanju kolagenske PRP ugotavljajo večjo celično aktivnost in prisotnost fibroblastov in zato sklepajo, da lahko z uporabo PRP izzovemo primarno celjenje po poškodovani ACL. Uporabnost RF se je izkazala za uspešno tudi pri rekonstrukciji pretrganega ACL. V zgodnji fazi celjenja po rekonstrukciji ACL na mestu vstavljenega presadka že obstajajo t.i. krožeči trombociti, ki spodbujajo proces celjenja. Njihova koncentracija se s časom zmanjšuje, zato vzdrževanje ustrezne koncentracije trombocitov oz. RF na mestu vstavitve presadka, kar dosežemo z dodajanjem PRP, izboljša potek celjenja.⁴⁰ Slika 2 shematsko prikazuje dajanje RF na mestu vstavitve presadka pri rekonstrukciji ACL.

Na modelu živali so po rekonstrukciji ACL ob sočasnem dajanju PRP ugotovili povečano stopnjo obremenitve v 6 tednih po operaciji, spremembe v gostoti vaskularizacije in povečano število kolagenskih vlaken v primerjavi s kontrolno skupino, v kateri



Slika 2: Shematski prikaz dodajanja PRP na mestu vstavitve presadka pri rekonstrukciji ACL.

niso dodali PRP.⁴¹ Po 12 tednih se izboljša tudi stabilnost kolena, na histološkem pregledu presadka pa opazimo znake celjenja.⁴² V raziskovalne namene testirajo uporabnost posameznih RF in kombinacije RF ter njihov učinek v odvisnosti od odmerka, ob tem pa skušajo odkriti optimalni RF, ki bi najugodnejše vplival na celjenje ACL.⁴³ Preizkušajo tudi rekombinirani BMP-2 – rhBMP-2 (*angl.* bone morphogenetic protein-2), ki prav tako izboljša gradnjo kosti okoli presadka in daje boljše biomehanske rezultate.⁴⁴ Ker je razpolovni čas nekaterih RF (TGF-1 β) kratek in je zato njihova uporaba omejena, lahko s pomočjo genskega zdravljenja spremenimo gensko informacijo v celici in dosežemo kontinuirano sproščanje in endogeno nastajanje RF.⁴⁵ Presadek ST so v ta namen prej okužili z adenovirusom-BMP-2 in *in vitro* dokazali nastanek fibro-hrstančne po-

vršine na stiku med presadkom in kostnim tunelom.⁴⁶ Poznamo tudi druge RF, ki se eksperimentalno uporabljajo na modelih živali. Čeprav študije ponujajo zelo obetajoče rezultate s področja uporabe RF, je pri dajanju ljudem potrebna previdnost. Več raziskav je potrebnih za oceno idealnega RF, njegovega odmerka, metode dajanja in varnosti ter pojava možnih stranskih učinkov.³²

Periost

Številne študije so pokazale, da dodatek periosta omogoči nastajanje hrustanca in kosti.⁴⁷ Periost vsebuje multipotentne mezodermalne celice, ki se lahko pod vplivom okolja diferencirajo v osteogeno in hondrogeno tkivo. Periost (3 x 3 cm), ki ga lahko pridobimo iz sprednjega korteksa proksimalnega dela golenice in na mestu odvzema presadka iz mišice, preoblikujemo in vstavimo okoli presadka v kostne tunele na stegenici in golenici.⁴⁸ V raziskavah, pri katerih so ob rekonstrukciji ACL dodajali periost, pooperativno ugotavljajo uspešno vraščanje presadka, dobre klinične rezultate pri merjenju kolenske stabilnosti in zmanjšano razširitev kostnega tunela na sklepni površini.^{49,50} V 4 tednih po rekonstrukciji se v kostnem tunelu prične tvoriti fibrozni sloj, v 8 tednih se pojavi progresivna rast nove kosti, v 12 tednih pa se izoblikujejo kolagenska sidriščna vlakna in pojavi se fibro-hrstančno tkivo med presadkom in kostjo. Uporaba periosta lahko prepreči zatekanje sinovijske tekočine v kostne tunele v zgodnji pooperativni fazi. Kljub obetavnim rezultatom je potrebno še več primerjalnih študij, ki bodo potrdile prednost uporabe periosta.⁵¹

Uporaba MSCs

MSCs imajo potencial, da se diferencirajo v različna tkiva, kot so osteoblasti, hondrociti, lipoblasti in fibroblasti. Pridobivamo jih lahko iz kostnega mozga, maščob ali mišic in jih gojimo v kulturi celic, kjer s posebnimi postopki dosežemo njihovo diferenciacijo.³⁶ V raziskovalne namene uporabljajo na presadek nanese fibrinsko lepilo, ki vsebuje MSCs. Histološko ob dodatku MSCs opazajo celjenje presadka preko fibro-hrstančne povezave in manjšo stopnjo brazgotinjenja, kar spominja na nativno ACL. Rezultati so

pokazali boljšo biomehaniko in večjo stabilnost sklepa ter hitrejše celjenje.⁵²

Gensko inženirstvo

Prihodnost tkivnega inženirstva je izdelava neoligamenta iz acelularnega matriksa, dodatka humanih celic in RF s pomočjo bioreaktorja. Za uspešno inženirstvo so potrebni:

- *strukturna opora*: v uporabi so razni bioresorbilni materiali (karbodimid in glutamatdelhid), preizkušajo tudi organska tkiva (SIS, *angl.* small intestine submucosa);
- *tkivno specifične celice*: MSCs in primarni fibroblasti, ki skupaj predstavljajo integracijsko nestrukturno komponento;
- *RF in citokini*: pospešujejo celično proliferacijo, celično migracijo in diferenciacijo (že opisani rastni faktorji: PGF, TGF, inzulinu podoben RF (insulin like GF), PDGF, betaTGF, GDF 5 in 6 (*angl.* growth differentiation factor) imenovan tudi BMP-14 ali cartilage-derived morphogenic growth factor);
- *mehanična komponenta*: uporaba bioreaktorja, kjer je nova vez izpostavljena cikličnemu natezanju, hkrati pa omogoča tudi biokemijsko stimulacijo vezi z dajanjem RF.

Optimalni biodinamski bioreaktor mora zagotoviti sterilno okolje, zadovoljivo količino hranil, primerno oksigenacijo, dinamično natezanje vezi in lahek dostop. Kljub zelo obetavnim rezultatom tkivnega inženirstva danes še nimamo kliničnih izkušenj. Potrebno je opraviti še več eksperimentalnih študij, ki bodo raziskale ustrezno sestavo kulturnih medijev, količino mehanične stimulacije, optimalno celično populacijo in količino celic.⁵³

Drugi dejavniki

Na uspešnost rekonstrukcije vpliva tudi *kostna reabsorpcija* zaradi bioloških dejavnikov (mediatorji vnetja in citokini sinovijske tekočine), mehanskih dejavnikov (premiki med presadkom in kostjo) in avtoimunega vnetja pri uporabi alograftov.⁵⁴ Z uporabo osteoklastnih zavirajočih faktorjev lahko delno zmanjšamo vpliv osteoklastne razgradnje kosti in izboljšamo vraščanje pre-

sadka.⁸ Izboljšanje kostne rasti so dokazali ob uporabi nizko intenzivnega pulznega *ultrazvoka* (*angl.* low-intensity pulsed UZ-LIPUS). Ob dnevni uporabi so odkrili povečano izražanje žilnih in endotelijskih rastnih faktorjev.^{55,56} Dodatno lahko z inhibitorji *metaloproteinaz* dosežemo povečano število kolagenskih vlaken in večjo trdnost presadka v obdobju po rekonstrukciji ACL.⁵⁷

Zaključek

Danes v mnogih člankih zasledimo nove pristope in tehnike, pri čemer je cilj skrajšati čas vraščanja in ligamentizacije presadka po rekonstrukciji ACL. Poznavanje bioloških zakonitosti nam pomaga pri odkrivanju novih signalnih poti citokinov, ki omogočajo hitrejše in učinkovitejše celjenje, s pomočjo genskega zdravljenja pa lahko dosežemo podaljšano sproščanje molekul, ki sodelujejo pri celjenju. Za uspešno se je izkazala uporaba RF, MSCs, PRP iz avtologne krvi, inhibitorjev metaloproteinaz in osteoklastov itd. Tudi mehansko okolje pomembno vpliva na celične in molekularne procese, ki se odvijajo med presadkom in kostjo. Kljub obetavnim rezultatom imamo še premalo kliničnih izkušenj, zato je potrebnih več eksperimentalnih študij, da bodo potrdile uspešno uporabo RF in drugih bioloških dejavnikov.

Literatura

1. Vlaović M, Brilej D. Obravnava akutnih ligamentarnih poškodb kolenskega sklepa. In: Kersnik J. Poškodbe v osnovnem zdravstvu-5. Kopaljevi dnevi; 2005 Apr 7-9; Kranjska gora, Slovenija. Združenje zdravnikov družinske medicine SZD; 2005.
2. Butler DJ, Noyes FR, Grood ES. Ligamentous restraints to anterior-posterior drawer in the human knee. *J Bone Joint Surg Am* 1980; 62: 259-70.
3. JC DeLee, D. Drez. *Orthopaedic Sport Medicine*. Philadelphia: Elsevier Science (USA); 2003.
4. Šimnic L. *Poškodbe sprednje in zadnje križne kolenske vezi*. Bolezni in poškodbe kolena. Ljubljana: Ortopedska klinika, Klinični center, 2004: 99-110.
5. Dameron WJ, McDaniel TB. Untreated ruptures of the anterior cruciate ligament. A follow-up study. *J Bone Joint Surg Am* 1980; 62: 696-705.
6. Clancy WG, Ray JM, Zoltan DJ. Acute tears of the anterior cruciate ligament. Surgical versus conservative treatment. *J Bone Joint Surg Am* 1988; 70: 1483-8.
7. Seitz H, Schlenzi I, Müller E, Vescei V. Anterior instability of the knee despite an intensive rehabi-

- litation program. *Clin Orthop Relat Res* 1996; 328: 159–64.
8. Steiner ME, Murray MM, Rodeo SA. Strategies to improve anterior cruciate ligament healing and graft placement. *Am J Sports Med* 2008; 36: 176–89.
 9. Sherman MF, Lieber L, Bonamo JR, Podesta L, Reiter I. The long-term followup of primary anterior cruciate ligament repair. Defining a rationale for augmentation. *Am J Sports Med* 1991; 19: 243–55.
 10. Taylor DC, Posner M, Curl WW, Feagin JA. Isolated tears of the anterior cruciate ligament: over 30-year follow-up of patients treated with arthroscopy and primary repair. *Am J Sports Med* 2009; 37: 65–71.
 11. Amiel D, Nagineni CN, Choi SH, Lee J. Intrinsic properties of ACL and MCL cells and their responses to growth factors. *Med Sci Sports Exerc* 1995; 27: 844–51.
 12. Deehan DJ, Cawston TE. The biology of integration of the anterior cruciate ligament. *J Bone Joint Surg* 2005; 87: 889–95.
 13. Gomez DE, Alonso DF, Yoshiji H, thorgeirsson UP. Tissue inhibitors of metalloproteinases: structures, regulation and biological functions. *Eur J Cell Biol* 1997; 74: 111–22.
 14. Kohno T, Ishibashi Y, Tsuda E, Kusumi T, Tanaka M, Toh S. Immunohistochemical demonstration of growth factors at the tendon-bone interface in anterior cruciate ligament reconstruction using a rabbit model. *J Orthop Sci* 2007; 12: 67–73.
 15. Marumo K, Saito K, Yamagishi T, Fujii K. The liganentisation process in human anterior cruciate ligament reconstruction with autogenous patellar and hamstring tendons. A biochemical study. *Am J Sports Med* 2005; 33: 1166–73.
 16. Gordia VK, Rochat MC, Grana WA, Rohrer MD, Prasad HS: Tendon to bone healing of a semitendineus tendon autograft used for ACL reconstruction in a sheep model. *Am J Knee Surg* 2000; 13: 143–52.
 17. Kawamura S, Ying L, Kim HJ, Dynybil C, Rodeo SA. Macrophages accumulate in the early phase of tendon-bone healing. *J Orthop Res* 2005; 23: 1425–32.
 18. Strobel MJ. *Manual of Arthroscopic Surgery*. New York: Springer Verlag Berlin Heidelberg; 2002.
 19. Kawakami H, Shino K, Hamada M, Nakata K, Nakagawa S, Nakamura N, Toritsuka Y, et al. Graft healing in a bone tunnel: bone-attached graft with screw fixation versus bone-free graft with extra-articular suture fixation. *Knee Surg Sports Traumatol Arthrosc* 2004; 12: 384–90.
 20. Weiler A, Hoffmann RF, Bail HJ, Rehm O, Südkamp NP. Tendon healing in a bone tunnel. Part II: Histologic analysis after biodegradable interference fit fixation in a model of anterior cruciate ligament reconstruction in sheep. *Arthroscopy* 2002; 18: 124–35.
 21. Park MJ, Lee MC, Seong SC. A comparative study of the healing of tendon autograft and tendon-bone autograft using patellar tendon in rabbits. *Int Orthop* 2001; 25: 35–9.
 22. Rodeo SA, Arnoczky SP, Torzilli PA, Hidaka C, Warren RF. Tendon-healing in a bone tunnel. A biomechanical and histological study in the dog. *J Bone Joint Surg Am*. 1993; 75: 1795–803.
 23. Wagner M, MD, Käab MJD, Schallock J, Haas NP, Weiler A. Hamstring Tendon Versus Patellar Tendon Anterior Cruciate Ligament Reconstruction Using Biodegradable Interference Fit Fixation. *Am J Sports Med* 2005; 33: 1327–36.
 24. Sajovic M, Vengust V, Komadina R, Tavcar R, Skaza K. A Prospective, Randomized Comparison of Semitendinosus and Gracilis Tendon Versus Patellar Tendon Autografts for Anterior Cruciate Ligament Reconstruction. *Am J Sports Med* 2006; 34: 1933–40.
 25. Jackson DW, Grood ES, Cohn BT, Arnoczky SP, Simon TM, Cummings JF. The effects of in situ freezing on the anterior cruciate ligament. An experimental study in goats. *J Bone Joint Surg Am* 1991; 73: 201–13.
 26. Zelle BA, Brucker PU, Feng MT, Fu FH. Anatomical double-bundle anterior cruciate ligament reconstruction. *Sports Med* 2006; 36: 99–108.
 27. Jaureguito JW, Paulos LE. Why grafts fail. *Clin Orthop Relat Res* 1996; 325: 25–41.
 28. Getelman MH, Friedman MJ. Revision anterior cruciate ligament reconstruction surgery. *J Am Acad Orthop Surg* 1999; 7: 189–98.
 29. Hefzy MS, Grood ES, Noyes FR. Factors affecting the region of most isometric femoral attachments. Part II: The anterior cruciate ligament. *Am J Sports Med* 1989; 17: 208–16.
 30. Muneta T, Yamamoto H, Sakai H, Ishibashi T, Furuya K. Relationship between changes in length and force in in vitro reconstructed anterior cruciate ligament. *Am J Sports Med* 1993; 21: 299–304.
 31. Grood ES, Walz-Hasselfeld KA, Holden JP, Noyes FR, Levy MS, Butler DL, et al. The correlation between anterior-posterior translation and cross-sectional area of anterior cruciate ligament reconstructions. *J Orthop Res* 1992; 10: 878–85.
 32. Ekdahl M, Wang JH, Ronga M, Fu FH. Graft healing in anterior cruciate ligament reconstruction. *Knee Surg Sports Traumatol Arthrosc* 2008; 16: 935–47.
 33. Nicholas SJ, D'Amato MJ, Mullaney MJ, Tyler TF, Kolstad K, McHugh MP. A prospectively randomized double-blind study on the effect of initial graft tension on knee stability after anterior cruciate ligament reconstruction. *Am J Sports Med* 2004; 32: 1881–6.
 34. Boylan D, Greis PE, West JR, Bachus KN, Burks RT. Effects of initial graft tension on knee stability after anterior cruciate ligament reconstruction using hamstring tendons: a cadaver study. *Arthroscopy* 2003; 19: 700–5.
 35. Beynon BD, Fleming BC, Johnson RJ, Nichols CE, Renström PA, Pope MH. Anterior cruciate ligament strain behavior during rehabilitation exercises in vivo. *Am J Sports Med* 1995; 23: 24–34.
 36. Zelle BA, Lattermann C, Chhabra A, Fu F, Huard J. Biological considerations of tendon graft incorporation within the bone tunnel. *Oper Tech Orthop* 2005; 15: 36–42.
 37. Arora NS, Ramanayake T, Ren YF, Romanos GE. Platelet-rich plasma: a literature review. *Implant Dent* 2009; 18: 303–10.
 38. Alsousou J, Thompson M, Hulley P, Noble A, Willett K. The biology of platelet-rich plasma and its application in trauma and orthopaedic surgery: a

- review of the literature. *J Bone Joint Surg Br* 2009; 91: 987–96.
39. Sampson S, Gerhardt M, Mandelbaum B. Platelet rich plasma injection grafts for musculoskeletal injuries: a review. *Curr Rev Musculoskelet Med* 2008; 1: 165–74.
 40. Murray MM, Spindler KP, Ballard P, Welch TP, Zurakowski D, Nanney LB. Enhanced histologic repair in a central wound in the anterior cruciate ligament with a collagen-platelet-rich plasma scaffold. *J Orthop Res* 2007; 25: 1007–17.
 41. Weiler A, Förster C, Hunt P, Falk R, Jung T, Unterhauser FN, Bergmann V, et al. The influence of locally applied platelet-derived growth factor-BB on free tendon graft remodeling after anterior cruciate ligament reconstruction. *Am J Sports Med* 2004; 32: 881–91.
 42. Yasuda K, Tomita F, Yamazaki S, Minami A, Tohyama H. The effect of growth factors on biomechanical properties of the bone-patellar tendon-bone graft after anterior cruciate ligament reconstruction: a canine model study. *Am J Sports Med* 2004; 32: 870–80.
 43. Sakai T, Yasuda K, Tohyama H, Azuma H, Nagumo A, Majima T, Frank CB. Effects of combined administration of transforming growth factor- β 1 and epidermal growth factor on properties of the in situ frozen anterior cruciate ligament in rabbits. *J Orthop Res* 2002; 20: 1345–51.
 44. Ma CB, Kawamura S, Deng XH, Ying L, Schneidkraut J, Hays P, Rodeo SA. Bone morphogenetic proteins-signaling plays a role in tendon-to-bone healing: a study of rhBMP-2 and noggin. *Am J Sports Med* 2007; 35: 597–604.
 45. Huard J, Li Y, Peng H, Fu FH. Gene therapy and tissue engineering for sports medicine. *J Gene Med* 2003; 5: 93–108.
 46. Martinek V, Latterman C, Usas A, Abramowitch S, Woo SL, Fu FH, Huard J. Enhancement of tendon-bone integration of anterior cruciate ligament grafts with bone morphogenetic protein-2 gene transfer: a histological and biomechanical study. *J Bone Joint Surg Am* 2002; 84: 1123–31.
 47. Chen CH. Strategies to enhance tendon graft-bone healing in anterior cruciate ligament reconstruction. *Chang Gung Med J* 2009; 32: 483–93.
 48. Ritsilä VA, Santavirta S, Alhopuro S, Poussa M, Jaroma H, Rubak JM, Eskola A, et al. Periosteal and perichondral grafting in reconstructive surgery. *Clin Orthop Relat Res* 1994; 302: 259–65.
 49. Youn I, Jones DG, Andrews PJ, Cook MP, Suh JK. Periosteal augmentation of a tendon graft improves tendon healing in the bone tunnel. *Clin Orthop Relat Res* 2004; 419: 223–31.
 50. Chen CH, Chen WJ, Shih CH, Yang CY, Liu SJ, Lin PY. Enveloping the tendon graft with periosteum to enhance tendon-bone healing in a bone tunnel: A biomechanical and histologic study in rabbits. *Arthroscopy* 2003; 19: 290–6.
 51. Chen CH, Chen WJ, Shih CH, Chou SW. Arthroscopic anterior cruciate ligament reconstruction with periosteum-enveloping hamstring tendon graft. *Knee Surg Sports Traumatol Arthrosc* 2004; 12: 398–405.
 52. Kanaya A, Deie M, Adachi N, Nishimori M, Yanada S, Ochi M. Intra-articular injection of mesenchymal stromal cells in partially torn anterior cruciate ligaments in a rat model. *Arthroscopy* 2007; 23: 610–7.
 53. Petrigliano FA, McAllister DR, Wu BM. Tissue engineering for anterior cruciate ligament reconstruction: a review of current strategies. *Arthroscopy* 2006; 22: 441–51.
 54. Wilson TC, Kantaras A, Atay A, Johnson DL. Tunnel enlargement after anterior cruciate ligament surgery. *Am J Sports Med* 2004; 32: 543–9.
 55. Papatheodorou LK, Malizos KN, Poultsides LA, Hantes ME, Grafanaki K, Giannouli S, et al. Effect of transosseous application of low-intensity ultrasound at the tendon graft-bone interface healing: gene expression and histological analysis in rabbits. *Ultrasound Med Biol* 2009; 35: 576–84.
 56. Walsh WR, Stephens P, Vizesi F, Bruce W, Huckle J, Yu Y. Effects of low-intensity pulsed ultrasound on tendon-bone healing in an intra-articular sheep knee model. *Arthroscopy* 2007; 23: 197–204.
 57. Demirag B, Sarisozen B, Ozer O, Kaplan T, Ozturk C. Enhancement of tendon-bone healing of anterior cruciate ligament grafts by blockage of matrix metalloproteinases. *J Bone Joint Surg Am* 2005; 87: 2401–10.

Priloga

Legenda pogosto uporabljenih kratic

- ACL – anterior cruciate ligament (srednja križna vez)
- RF – rastni faktor (GF – growth factor)
- PRP – platelet rich plasma (trombocitno bogata plazma)
- MSCs – mesenchymal stem cells (mezenhimske zarodne celice)
- BRB – bone-tendon-bone (patelarni transplantat)
- ST – semitendinosus
- G – gracilis