虫垂粘液嚢胞腺癌の１切除例

宇陀市立病院外科
中　辻　直　之，八　倉　一　晃，越　智　祥　隆
済生会中和病院病理
堤　　雅　弘

A CASE OF MUCINOUS CYSTADENOCARCINOMA OF THE APPENDIX.

NAOYUKI NAKATSUJI, KAZUAKI YAGURA and YOSHITAKA OCHI
Department of Surgery, Uda Municipal Hospital
MASAHIRO TSUTSUMI
Department of Pathology, Saiseikai Chuwa Hospital

MUCINOUS CYSTADENCARCINOMA OF THE APPENDIX 虫垂粘液嚢胞腺癌，
MUCOCELE OF THE APPENDIX
虫垂粘液嚢腫
Received May 21, 2012

Abstract : We report a case of mucinous cystadenocarcinoma of the appendix .A 71-year-old women visited our hospital because fecal occult blood test was positive. Colonoscopy showed a round submucosal tumor-like lesion in the cecum.
Abdominal CT scan showed a cystic tumor, 3 × 2 cm in diameter, adjacent to the cecum. A barium enema showed a round submucosal tumor-like lesion in the cecum, without demonstration of the appendix. The hematological tests showed an elevation of serum CEA level. We performed laparotomy with a suspicion of mucinous cystadenoma of the appendix. At the time of the operation, the appendix was swollen and filled with jelly-like mucus. We performed appendectomy because intraoperative pathological diagnosis by frozen section showed no malignancy. But, postoperative final pathological diagnosis revealed mucinous cystadenocarcinoma of the appendix. Ileocecal resection with D2 lymph node dissection was performed on the 17th days after the first operation. Mucinous cystadenocarcinoma of the appendix is comparatively rare and it is difficult to diagnose it preoperatively.

Key words : mucinous cystadenocarcinoma of the appendix,mucocele of the appendix

緒　　言

虫垂粘液嚢胞腺癌は，通常の大腸腺癌と異なり細胞異型度は一般に低く，虫垂内腔に粘液を貯留して嚢胞を形成する比較的稀な疾患であり，術前診断は極めて困難である．

今回，われわれは診断に苦慮した虫垂粘液嚢胞腺癌の１切除例を経験したので，文献的考察を加えて報告する．

症　例

患者：71歳，女性．

主訴：便潜血反応陽性．

既往歴・家族歴：特記すべきことなし．

現病歴：2009年1月に検診で便潜血反応陽性を指摘され，精査目的に本院を受診し入院となった．

入院時現症：身長146cm，体重67kg，体温36.6℃，血圧141/95mmHg，脈拍80回/分．腹部に圧痛を認めず，腫瘤も触知しなかった．

入院時検査所見：CEAは8.1ng/mlと軽度の上昇を認めたが，その他の血液生化学検査に異常は認められなかった(Table 1).

大腸内視鏡所見：盲腸に半球状で硬い粘膜下腫瘍様隆起を認めた．虫垂開口部の確認は出来なかった(Fig.1).

腹部造影CT所見：盲腸に接して，壁が軽度に造影され，内部は均一な液体からなる径3×2cmの嚢胞性腫瘤を認めた(Fig.2).

注腸所見：虫垂は造影されず，虫垂の付着部と思われる盲腸下極に径3cmの表面平滑な粘膜下腫瘍様病変を認めた(Fig.3).

以上より虫垂粘液嚢胞腺腫と診断した．血中CEAの上昇も認めたため，虫垂粘液嚢胞腺癌も考慮に入れたインフォームドコンセントを行い，開腹手術時に術中迅速組織検査で悪性の有無を確認して切除範囲を決定することにした．

手術所見：腹腔内に腹水や粘液は認めず，虫垂は弾性硬のソーセージ様で，特に根部近くが腫大していた．周囲と軽度の癒着を認めたが，浸潤は認めなかった．また，周囲のリンパ節腫大も認めなかった．盲腸の虫垂付着部を含めて虫垂切除術を行った．

摘出標本：虫垂は嚢胞状で長さが6cm，最大径は根部で4cmであった．漿膜面は平滑で，内腔は根部において完全閉塞しており，切開すると単房性の内腔に白色ゼリー状物質が充満していた．粘膜面は浮腫状であったが，隆起性病変は認めなかった(Fig.4).

虫垂壁の一部について術中迅速組織検査を行った．粘膜は脱落しており，一部に細胞異型の乏しい細胞が一層にみられるのみであった．明らかな悪性所見は認められなかったため，盲腸の切除端を縫合閉鎖し手術を終えた．

ホルマリン固定標本による病理組織学的検査所見：虫垂を全割し病理検査を行ったところ，粘膜の大部分は脱落していたが，一部の粘膜に核細胞質比の高い細胞，核の重積や核の大小不同が目立つ腺が認められた(Fig.5).

また，一部では筋層近くまでの浸潤増生が認められた．切除断端は陰性であった．粘液内に浮遊した悪性細胞は認めなかった．以上より，虫垂粘液嚢胞腺癌，SM,ly0,v0と診断された．

虫垂粘液嚢胞腺癌は，粘膜以深に浸潤した場合，所属リンパ節転移を来たす可能性があるため[6)19)]，第17病日に追加切除術(回盲部切除術，D2郭清)を施行した．追加切除後の病理検査では，リンパ節転移や癌の遺残は認めず，N0,P0,H0,M0,Stage Ⅰであった．

術後経過：経過は良好で，CEAは2.8ng/mlと正常化し，術後3年が経過した現在，再発兆候を認めていない．

Table 1. Laboratory data on admission

Hematology		CPK	112IU／l
RBC	417×10⁴／mm³	TP	7.4g／dl
Ht	39.0%	BUN	20mg／dl
Hb	12.3g／dl	Cre	0.6mg／dl
WBC	4170／mm³	Na	142mEq／l
Plt	16.7×10⁴／mm³	K	4.4mEq／l
Blood chemistry		Cl	103mEq／l
T-bil.	0.6mg／dl	Serology	
GOT	21IU／l	CRP	0.0mg／dl
GPT	16IU／l	CEA	8.1ng／ml
AMY	53IU／l	CA19-9	6.97U／ml
FBS	98mg／dl		

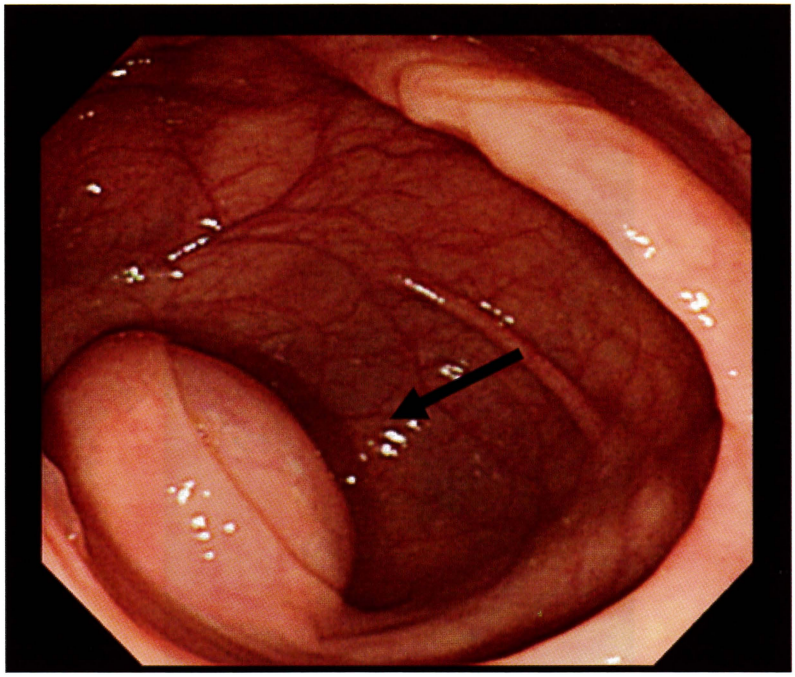

Fig.1. Colonoscopy showed a submucosal tumor-like lesion in the cecum (arrow).

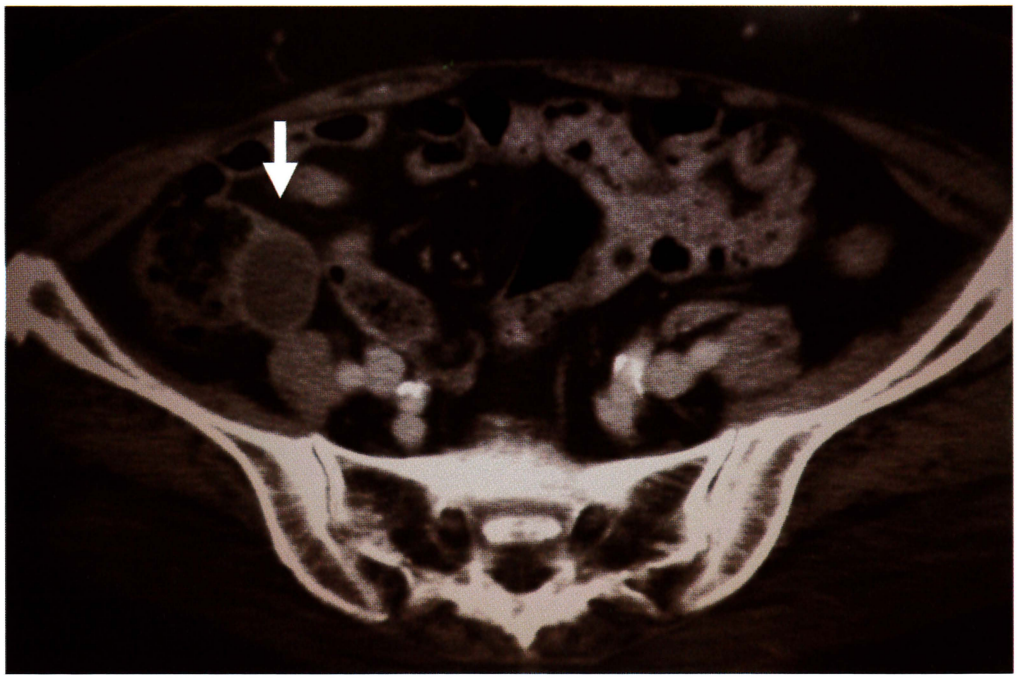

Fig.2. Abdominal CT showed a cystic tumor, 3 × 2 cm in diameter (arrow),adjacent to the cecum.

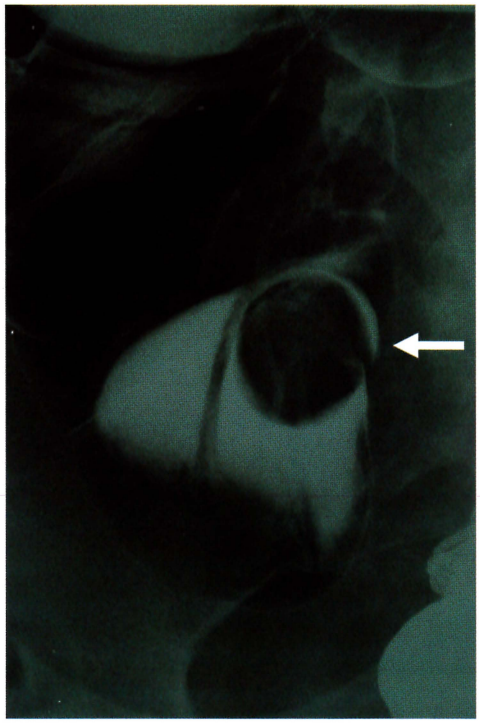

Fig.3. A barium enema showed a submucosal tumor-like lesion (arrow) in the cecum ,without demonstration of the appendix.

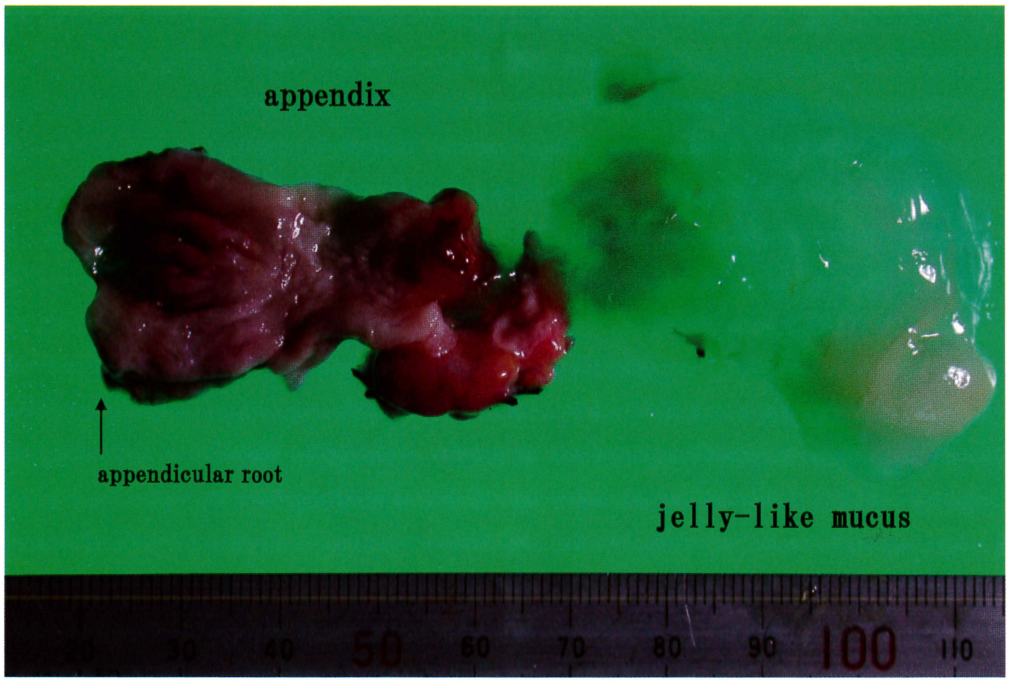

Fig.4. Macroscopic findings of the resected specimen. The appendix was swollen and filled with jelly-like mucus.

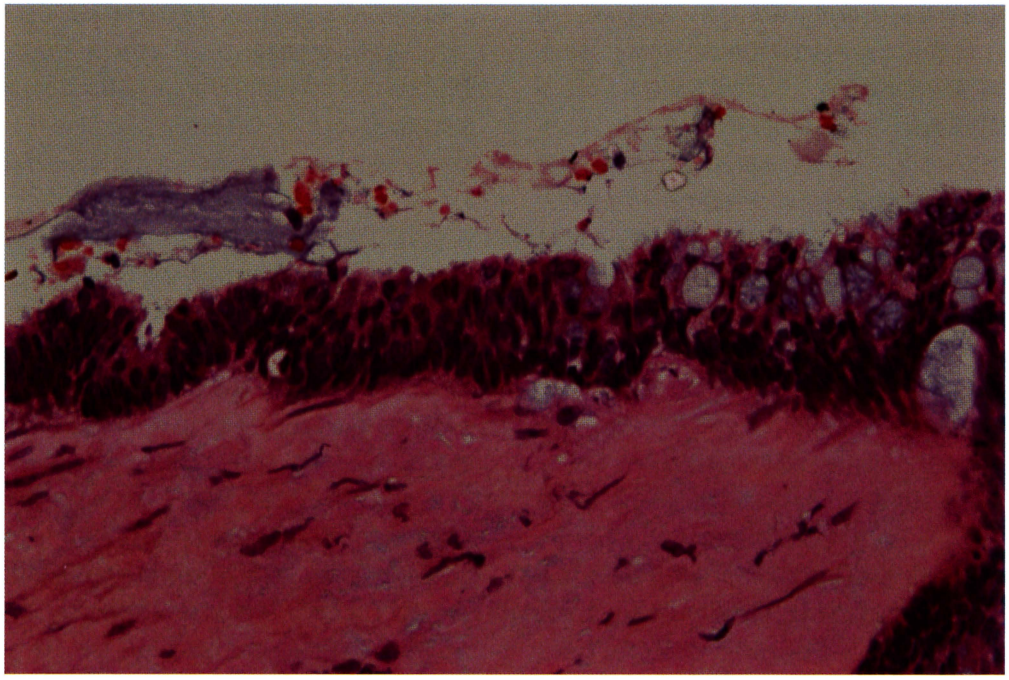

Fig.5. Histological findings showed mucinous cystadenocarcinoma (H.E. stain).

考　　察

原発性虫垂癌は全大腸癌手術件数の 0.83% で[1], 大腸癌取扱い規約[2] によると，腺癌と粘液嚢胞腺癌とに分類され，粘液嚢胞腺癌は虫垂癌の 38.7% と報告されている[3].

一方，虫垂内腔に粘液が貯留し嚢腫状に腫大した病態を虫垂粘液嚢腫 (mucocele) といい[4]，発生頻度は虫垂切除例の 0.2 ～ 0.3% で[5]，組織学的に，① focal or diffuse mucosal hyperplasia, ② mucinous cystadenoma, ③ mucinous cystadenocarcinoma に分類され[6], その割合は① 36.4%, ② 50.7%, ③ 12.9% と報告されている[7]. しかし，粘液嚢胞腺腫と粘液嚢胞腺癌との鑑別は，腫瘍細胞の異型度のみでは不可能で，これら一群の腫瘍を appendiceal mucinous neoplasm と総称する考えもある[8].

また，患者の予後の観点からは，①粘液が虫垂に限局しており，腫瘍細胞に高度異型や浸潤像をみない群（腺腫相当），②低異型度を示す粘液産生腫瘍で，腫瘍成分を伴わない粘液塊のみが腹膜に存在する群（低異型度粘液腫瘍で再発リスクが低い），③低異型度を示す粘液産生腫瘍で，腫瘍成分を含む粘液が虫垂以外に存在する群（低異型度粘液腫瘍で再発リスクが高い），④高度異型を示す粘液産生腫瘍で浸潤を示す群（粘液癌）の４群に分類する方法も提案されている[9].

虫垂粘液嚢胞腺癌の発生は mucocele が形成される過程で悪性化が起こると考えられており[10], 比較的稀な疾患であるだけでなく，虫垂内の病変であるために，診断技術の進歩した今日でも病変を直接観察することが出来ず，生検の困難さゆえに術前確定診断が極めて難しいのが現状である．今回われわれは，2006 ～ 2010 年の５年間に医学中央雑誌で検索し得た虫垂粘液嚢胞腺癌報告例に自験例を加えた 92 例を集計し検討した．

年齢は 34 ～ 89 歳 (平均 65 歳) で，男女比は 1：2 で女性に多かった．自覚症状は記載のある 84 例中，右下腹部痛が 48% で虫垂炎症状を主訴に受診することが多く，次いで腹部腫瘤が 11% であったが，自験例と同様に無症状な症例も 29% を占めていた．血液生化学検査では，白血球増多や CRP 上昇の炎症反応を認めた症例は 32 例中 53% であった．また，血中 CEA の上

昇を認めた症例は40例中70%であった．しかし，別府ら[11]はCEAは虫垂粘液嚢胞腺癌の80.0%に高値を示すが，粘液嚢胞腺腫の44.8%でも高値を示すことから，鑑別診断としての有用性は低いと述べている．画像検査所見では，CT所見の記載がある69例中，盲腸に接した嚢胞性腫瘤が75%，虫垂腫大が13%，腹腔内腫瘤が12%であった．注腸所見では，11例中55%は盲腸部に表面平滑な粘膜下腫瘍様の隆起性病変を認め，45%は管外からの圧排所見を認めた．大腸内視鏡所見では，粘膜下腫瘍様病変が26例中69%と最も多く．また，19%に虫垂開口部から粘液の流出を認め，そのうちの1例では開口部に腫瘍の突出を認めた[12]．Hamilton&Stormont[13]は，粘膜下腫瘍様の像を呈し，虫垂開口部が隆起上にみられるvolcano signが特徴と述べている．また，FDG-PET検査が行われたのは4例だけで，3例には集積を認めたが，1例は集積を認めなかった．FDG-PET検査は，粘液癌では細胞密度が低いなどの理由で集積が弱い場合が多く注意が必要とされている[14]．

術前診断では，虫垂粘液嚢腫と診断されたものが最も多く41%，次いで急性虫垂炎16%，虫垂癌11%，虫垂腫瘍7%であった．虫垂粘液嚢腫と術前診断される症例は多いものの，粘液嚢胞腺癌に特徴的な症状や検査所見がないことから，その鑑別診断は困難であり，東原ら[15]は術前正診率は7%と報告している．今回われわれの集計でも，術前に確定診断がなされたのは92例中わずかに2例に過ぎず，大腸内視鏡検査時に虫垂開口部に認められた腫瘍からの生検で診断された症例[12]と，上行結腸の粘膜側まで浸潤していたために生検が可能であった症例[16]のみであった．

摘出虫垂所見や手術所見の記載がある52例中65%で虫垂内腔に，29%で虫垂近傍にそれぞれゼリー状粘液を認めたのに対し，ゼリー状粘液を認めなかったのはわずかに6%のみであった．

術中迅速組織検査が行われたのは92例中7例で，診断結果は3例が虫垂癌，3例が良性の虫垂粘液嚢腫，1例が癌の疑いで，正診されたものはなかった．虫垂粘液嚢胞腺癌は，病理組織学的検査において，細胞異型や構造異型が軽度で良悪性の鑑別が容易でないとの報告[8,17]があるように，術中迅速組織診断はむずかしく，また，自験例では大部分の粘膜が脱落していたため診断がつかなかった．

術式をみると，一期的に手術が行われたのは81例で，内訳は回盲部切除術(D2～3郭清)が49%，右半結腸切除術(D3郭清)が18%，虫垂切除術のみが13%，盲腸切除術が6%と，多くは悪性も否定できないという理由で一期的にリンパ節郭清を含む根治術が行われていた．一方，二期的手術が行われたのは11例で，このうち術前に急性虫垂炎と診断された7例は虫垂切除術のみが行われ，術後の病理検査で癌と診断されたため，改めてリンパ節郭清を含む根治術が追加施行されていた．

壁深達度は52例で記載があり，Mが10%，SMが6%，MPが15%，SSが37%，SEが8%，SIが25%で進行癌が多かった．リンパ節転移を認めた症例は44例中7例で，壁深達度との関係をみると，M,SM,MPではリンパ節転移はなく，SSで2例，SEで1例，SIで4例にリンパ節転移を認めた．また，92例中遠隔転移が認められたのはわずかに3例でいずれも脾転移であった．また，92例中腹膜偽粘液腫を認めたのは16%であった．

虫垂粘液嚢胞腺癌はリンパ行性，血行性転移することは稀であるが[18]，深達度SM症例でも，リンパ節転移を認めたり，虫垂切除術のみで再発を認めた症例があるとから，SM以深と診断がつけば，リンパ節郭清を伴う回盲部切除あるいは結腸右半切除を行うのが現時点での一致した見解である[7,19]．

しかしながら術前診断や術中所見で，虫垂粘液嚢腫が疑われた場合，術中迅速検査ですら良悪性の鑑別が出来ない以上，一期的手術を行うか，二期的手術を選択するかは今後の課題である．

また，術前診断が急性虫垂炎の場合でも，術中に虫垂内腔や近傍にゼリー状粘液を認めた場合には，虫垂粘液嚢胞腺癌も考慮に入れて治療にあたる必要があると考える．

結　語

虫垂粘液嚢胞腺癌の1切除例を経験したので報告した．

謝　辞

稿を終えるにあたり，本症例の病理組織学的検討にご尽力いただいた堤先生に深謝いたします．

文　献

1) 鵜瀞　条，井上裕文，五藤倫敏，行方浩二，三上陽史，松本文夫：原発性虫垂癌の６例．日臨外会誌 .66:2485-2489,2005

2) 大腸癌研究会（編）：大腸癌取扱い規約，第７版補訂版，金原出版 ,2009

3) 里見大介，森嶋友一，豊田康義，山本海介，守　正浩，小林　純：原発性虫垂癌の10例．日臨外会誌 .70:435-439,2009

4) 長谷和生，望月英隆：虫垂粘液嚢胞腺腫．別冊日本臨床領域別症候群シリーズ．消化管症候群（下巻）．日本臨床社．大阪 .738-741,1994

5)Chang, P. and Attiyeh,F.F.: Adenocarcinoma of the appendix.Dis.Col.& Rect. 24:176-180 .1981

6)Higa, E., Rosai, J., Pizzimbono, C.A. and Wise, L.: Mucosal hyperplasia, mucinous cystadenoma, and mucinous cystadenocaricinoma of the appendix .Are-evaluation of appendiceal "Mucocele".Cancer.32:1525-1541, 1973

7) 栗山直久，世古口　務，山本敏雄，井戸政佳，三枝庄太郎，野口雅俊：虫垂粘液嚢腫11例の検討．日臨外会誌 .64:673-677,2003

8) Misdraji,J.:Appendiceal mucinous neoplasms:controversial issues. Arch Pathol Lab Med. 134:1163-1167,2010

9) Pai,R.K.,Beck,A.H., Norton,J.A.and Longacre, T.A.: Appendiceal mucinous neoplasms:clinicopathologic study of 116 cases with analysis of factors predicting recurrence. Am J Surg Pathol. 33:1425-1439, 2009

10)Hesketh, K.T.: The management of primary adenocarcinoma of the vermiform appendix. Gut.4:158-168, 1963

11) 別府理子，日浦昌道，野河孝充，川上洋介，横山隆，千葉　丈，横山伸二，万代光一：右付属器炎と鑑別困難であった虫垂粘液嚢胞腺腫の１例．産婦中四会誌 .46:232-235,1998

12) 原　知憲，松田大助，榎本正統，鈴木彰二，久田将之，森　康治，和田建彦，勝又健次，土田明彦，青木達哉．血清 CEA 値が高値を示した虫垂粘液嚢胞腺癌の１例．日本大腸肛門病会誌 .61:948,2008

13)Hamilton, D.L. and Stormont, J.M.: The volcano sign of appendiceal mucocele.Gastrointestinal Endoscopy. 35:453-456, 1989

14) 萩原信悟，村上康二，藤田昌紀，山崎英玲奈，伊藤友一，渡辺　理，椿　昌裕，砂川正勝：【大腸癌診療と放射線医療】FDG-PET. 臨床放射線 .51:1709-1717,2006

15) 東原宣之，味村俊樹，安達実樹，冲永功太，久山　泰，田中文彦：腹腔鏡補助下結腸右半切除術を施行した虫垂粘液嚢胞腺癌の１例．日臨外会誌 .66:1099-1104,2005

16)Miyakura, Y., Iwai, H., Togashi, K., Horie, H.,Nagai, H., Kishaba Y.,Sato,K.and Azuma, H.: Mucinous cystadenocarcinoma of the appendix invading the ascending colon with fistula formation:report a case. Surgery Today.37:806-810, 2007

17) 斎藤　建，清水英夫，石橋久夫：虫垂腫瘤の病理　虫垂粘液嚢腫 (mucocele) を中心に．胃と腸 .25:1177-1184,1990

18) 水沼和之，中塚博文，藤高嗣生，中島真太郎，谷山清己：術前診断に超音波検査が有用であった原発性虫垂癌の１例．日臨外会誌 .67:369-372,2006

19) 野口卓郎，鈴木康弘，高橋基夫，近藤　哲：硝子化した虫垂壁を表在性に進展した早期虫垂粘液嚢胞腺癌の１例 - 早期虫垂癌の治療方針の検討 -. 日外科連合会誌 .31:209-213,2006