



# DETEÇÃO MOLECULAR DE *MYCOBACTERIUM AVIUM* SUBSP. *PARATUBERCULOSIS* EM DUAS LONTRAS (*LUTRA LUTRA*, LINNAEUS, 1758)

Instituto Politécnico de Castelo Branco  
Escola Superior Agrária



Ana Cristina Matos <sup>1\*</sup>, Ana Cláudia Coelho,<sup>3</sup> Sofia Álvares <sup>3</sup>, Luís Figueira <sup>1</sup>, Manuel Martins<sup>1</sup>, Maria de Lurdes Pinto <sup>3</sup>, Manuela Matos<sup>2</sup>

<sup>1</sup>School of Agriculture, Polytechnic Institute of Castelo Branco, Portugal

<sup>2</sup>IBB-Institute for Biotechnology and Bioengineering, Centre of Genomic and Biotechnology, University of Trás-os-Montes and Alto-Douro, Department of Genetics and Biotechnology

<sup>3</sup>CECAV- Center for Animal Science and Veterinary, University of Trás-os-Montes and Alto-Douro, Department of Veterinary Sciences, Portugal

\*[acmatos@ipcb.pt](mailto:acmatos@ipcb.pt)

## Introdução

As lontras (*Lutra lutra*, Linnaeus, 1758) são mamíferos selvagens pertencentes à família *Mustelidae*. O estatuto de conservação a nível global é considerado de “quase ameaçado”, embora em Portugal mantenha o estatuto de “pouco preocupante”. Contudo, no nosso país é uma espécie sujeita a proteção legal.

## Material e Métodos

Colheram-se amostras de 2 animais encontrados mortos por atropelamento (Fig.1), no concelho de Idanha-a-Nova, distrito de Castelo Branco (Fig.2), durante o ano de 2010. Uma lontra era fêmea e a outra era macho. Em ambas, a idade estimada foi de 2 anos. As amostras colhidas foram fígado, pulmão, baço, intestino, rim, gânglio mesentérico, retrofaringeo, mediastínico, amígdalas e fezes (Fig.3). As amostras foram submetidas à técnica de PCR e à cultura em meios específicos.



Figura 1- Lontras analisadas

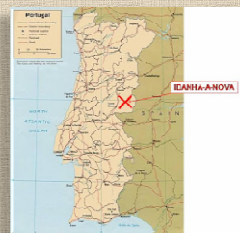

Figura 2- Concelho de Idanha-a-Nova



Figura 3- Amostras colhidas

## Resultados

Os dois animais estudados apresentaram bactérias álcool-ácido resistentes compatíveis com *Map* (Fig.5). A técnica de PCR detectou *Mycobacterium avium* subsp. *paratuberculosis* (*Map*) nas duas lontras. Na fêmea, *Map* foi detectado no fígado, baço e gânglio mesentérico. No macho detectou-se no rim, no gânglio mesentérico e retrofaringeo (Fig.6). A cultura microbiológica foi positiva nos dois animais (Fig. 7).




Figura 4- Esfregaços com BAAR compatíveis com *Mycobacterium* spp.

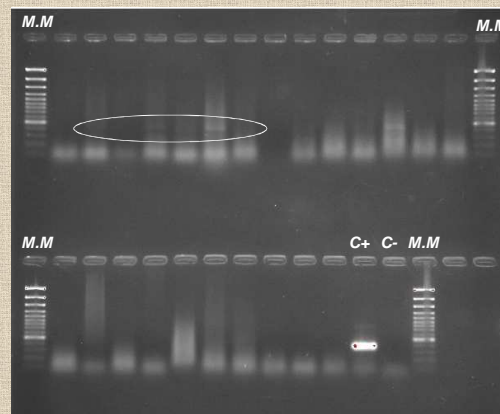


Figura 9 - Produtos de amplificação obtidos na PCR IS900. (M.M. - marcador molecular; Amostras; C+: controlo positivo; C-: controlo negativo).




Figura 7- Colónias em meio Lowenstein com micobactina J e Middlebrook® 7H11

## Considerações Finais

Estes resultados preliminares confirmam as lontras como reservatório de *Map* no nosso país. Do nosso conhecimento, esta é a primeira vez que se fez a detecção de *Mycobacterium avium* subsp. *paratuberculosis* em lontras em Portugal.

### REFERÊNCIAS BIBLIOGRÁFICAS:

- Beard P.M., Daniels M.J., Henderson D., Pirie A., Rudge K., Buxton D., Rhind S., Greig A., Hutchings M.R., McKendrick L., Stevenson K., Sharp J.M. (2001). Paratuberculosis infection of non-ruminant wildlife in Scotland. *Journal of Clinical Microbiology*, 39, 1517–1521.
- Beard P.M., Henderson D., Daniels M.J., Pirie A., Buxton D., Greig A., Hutchings M.R., McKendrick L., Rhind S., Stevenson K., Sharp J.M. (1999). Evidence of paratuberculosis in fox (*Vulpes vulpes*) and stoat (*Mustela erminea*). *Veterinary Record*, 145, 612–613.
- Greig A., Stevenson K., Henderson D., Perez V., Hughes V., Pavlik I., Hines M.E., McKendrick L., Sharp J.M. (1999). Epidemiological study of paratuberculosis in wild rabbits in Scotland. *Journal of Clinical Microbiology*, 37, 1746–1751.
- Koponen M., Trška L., Lämka J., Moravkova M., Koudisk P., M. Heroldova M., Minik V., Kralova A., I. Pavlik I. (2008). The wildlife hosts of *Mycobacterium avium* subsp. *paratuberculosis* in the Czech Republic during the years 2002–2007. *Veterinarni Medicina*, 53, 420–426.
- Nacy C., Buckley M. (2007). *Mycobacterium avium* paratuberculosis: Infrequent Human Pathogen or Public Health Threat? A Report From The American Academy Of Microbiology.
- Sivakumar, P., Tripathi, B.N., Singh, N. (2005). Detection of *Mycobacterium avium* subsp. *paratuberculosis* in intestinal and lymph node tissues of water buffaloes (*Bubalis bubalis*) by PCR and bacterial culture. *Veterinary Microbiology*, 108, 263–270.