

# CORRECÇÃO DE ECTRÓPIO CICATRICIAL

Inês Coutinho, Mário Ramalho, Catarina Pedrosa, Mafalda Mota, Ana Sofia Lopes, Diana Silva, Peter Pêgo, João Cabral

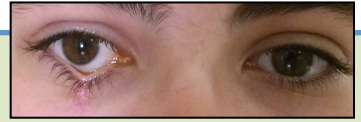## Introdução

O ectrópio cicatricial resulta do encurtamento vertical da lamela anterior da pálpebra, levando ao afastamento da margem palpebral da sua posição anatómica.

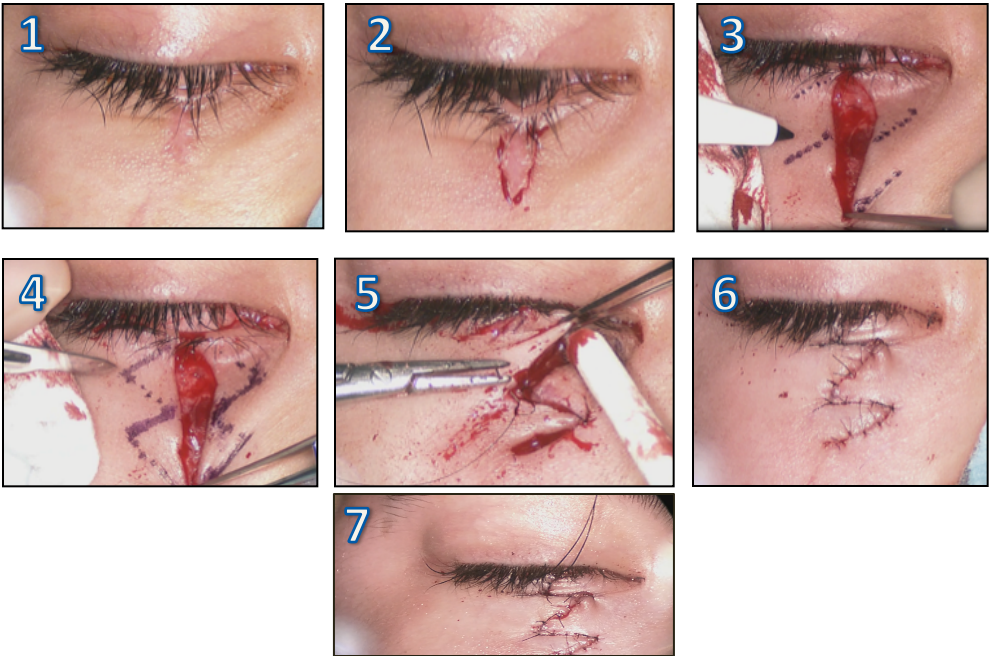
As principais complicações são a queratite de exposição, a epífora e a componente estética.

## Caso Clínico

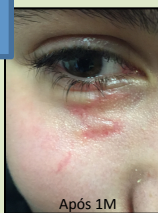♂, 14 anos, com história de ferida penetrante da pálpebra inferior do OD, resultando em ectrópio cicatricial, que além da questão estética, condicionava queratite inferior



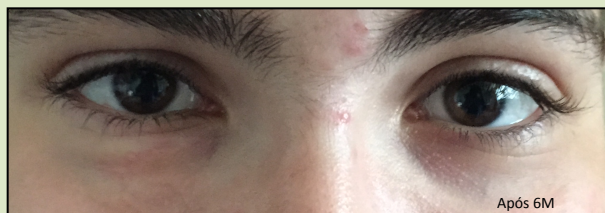## Técnica Cirúrgica (Z-plastia múltipla)



## Resultados



Após 1M



Após 6M

## Conclusões

A Z-plastia pode ser uma opção no tratamento do ectrópio cicatricial localizado, permitindo aliviar a retracção dos tecidos e conduzindo a bons resultados funcionais e estéticos.