




ELSEVIER

ACTA Urológica Portuguesa

www.elsevier.pt/acup

CASO CLÍNICO

Tentativa de orquidectomia parcial: a propósito de um caso clínico

João Almeida Dores^{a,*}, Bruno Graça^a, Rita Manso^b e Francisco Carrasquinho Gomes^a^a Serviço de Urologia, Hospital Prof. Doutor Fernando Fonseca, EPE, Amadora, Portugal^b Serviço de Anatomia Patológica, Hospital Prof. Doutor Fernando Fonseca, EPE, Amadora, Portugal

Recebido a 27 de novembro de 2014; aceite a 15 de setembro de 2015

Disponível na Internet a 8 de novembro de 2015

PALAVRAS-CHAVE

Orquidectomia radical;
Orquidectomia parcial;
Exame extemporâneo;
Tumor de células germinativas

Resumo

Introdução: Até ao fim dos anos 80 defendia-se que qualquer nódulo testicular suspeito devia ser excisado com orquidectomia radical. No entanto, com o aumento do diagnóstico incidental de massas testiculares, a maior acuidade dos exames extemporâneos e a evidência das vantagens potenciais da orquidectomia parcial, questionou-se se seria necessário sacrificar, sempre, todo o testículo, mesmo na presença de um testículo contralateral normal.

Caso clínico: Apresentamos o caso de um doente de 23 anos, com o diagnóstico de um nódulo testicular com 7,5 mm, não palpável, assintomático e marcadores tumorais negativos. Foi submetido a orquidectomia parcial guiada por ecografia e exame extemporâneo, no entanto, por suspeita anatomopatológica de provável tumor de células germinativas, optou-se pela totalização da orquidectomia. O resultado histológico final foi de tumor de células de Leydig. Tendo em conta a elevada probabilidade de lesões testiculares não palpáveis e de pequenas dimensões serem benignas (até 80%), os efeitos da orquidectomia radical na espermatogénese, função endócrina e estética e que não devem ser ignorados, a orquidectomia parcial é um procedimento que, embora não seja um procedimento padrão, pode ser equacionado como primeira abordagem em casos selecionados e em centros de referência especializados.

© 2015 Associação Portuguesa de Urologia. Publicado por Elsevier España, S.L.U. Este é um artigo Open Access sob a licença de CC BY-NC-ND (<http://creativecommons.org/licenses/by-nc-nd/4.0/>).

KEYWORDS

Radical orchiectomy;
Testis sparing surgery;
Frozen section;
Germ cell tumor

Testis-sparing surgery attempt: Case report

Abstract

Introduction: Until the late 1980s, it was considered that any testicular mass, if suspicious, should be removed totally by radical orchiectomy; however, a marked increase in incidental testicular mass diagnosis, the high accuracy of diagnosis obtained from frozen section examinations, and evidence showing the potential advantages of testis-sparing surgery, threw into

* Autor para correspondência.

Correio eletrónico: Joaoalmeidadores@gmail.com (J. Almeida Dores).

question the need to sacrifice the entire testis even when a normal contralateral testis was present.

Clinical Case: We present a 23-year-old patient who was asymptomatic at diagnosis of a non-palpable testicular mass with a size of approximately 7.5 mm and negative for tumor markers. He underwent a Testis-sparing surgery guided by ultrasound with frozen section examination, however, with the suspicious of *Germ cell* tumor, it was decided to complete the orchiectomy. The final histological results were *Leydig cell* tumor. Given the high likelihood of non-palpable and small testicular lesions being benign (80%), the negative impact of radical orchiectomy on spermatogenesis, cosmetic aspects, and endocrine function, impossible to ignore, Testis-sparing surgery is a procedure that although it is not a standard procedure must be employed as the first approach in selected cases and specialized reference centers.

© 2015 Associação Portuguesa de Urologia. Published by Elsevier España, S.L.U. This is an open access article under the CC BY-NC-ND license (<http://creativecommons.org/licenses/by-nc-nd/4.0/>).

Introdução

A orquidectomia parcial foi descrita pela primeira vez por Richie, em 1984, nos Estados Unidos da América¹. Até ao final da década de 80, defendia-se que qualquer nódulo testicular suspeito, dada a rara prevalência de lesões benignas, devia ser totalmente excisado por orquidectomia radical². Por este motivo e pela convicção de que a abordagem «poupadora» levaria, invariavelmente, à progressão e disseminação da doença, as indicações para orquidectomia parcial foram sempre limitadas e controversas³.

Atualmente, com o desenvolvimento da imagiologia, nomeadamente a ecografia, o diagnóstico incidental de nódulos testiculares de pequenas dimensões, não palpáveis e assintomáticos aumentou significativamente⁴ e, com isso, verificou-se que a prevalência de lesões benignas é, na realidade, superior ao anteriormente descrito. Estes factos, aliados à maior acuidade dos exames extemporâneos⁵ e à consciência das vantagens potenciais da orquidectomia parcial, como a preservação da fertilidade e da imagem corporal masculina, levaram a que se questionasse se seria necessário sacrificar, em todas as situações, todo o testículo na presença de um nódulo testicular, mesmo num doente com testículo contralateral normal.

A orquidectomia parcial acompanha a premissa atual da «cirurgia poupadora de órgão sólido» e tem vindo a ser cada vez mais utilizada, com resultados credíveis não só a nível oncológico, mas também a nível psicológico, estético e hormonal; no entanto, não deverá ser entendida como uma terapêutica padrão, mas como mais uma «arma» terapêutica, que poderá ser equacionada em casos selecionados e executada em centros de referência com uropatologistas especializados.

Caso clínico

Apresentamos o caso clínico de um doente de 23 anos, saudável, que vem ao serviço de urgência do Hospital Prof. Doutor Fernando Fonseca por um quadro clínico de dor testicular à esquerda, com 3 dias de evolução, sem febre

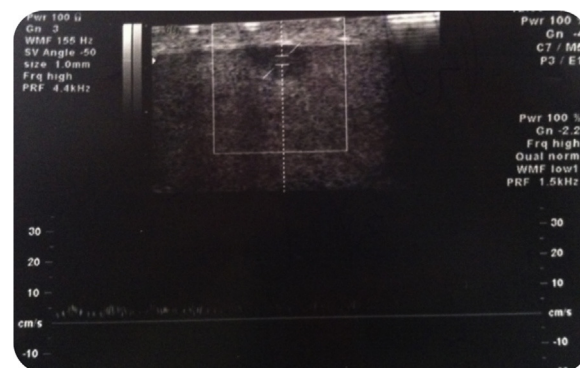


Figura 1 Nódulo hipocogénico de 7,5 mm com sinal Doppler presente.

ou sintomas geniturinários. Ao exame objetivo apresentava palpação dolorosa ao nível da cabeça do epidídimo, sem evidência de varicocele, hidrocele ou hérnia inguino-escrotal. Ambos os testículos eram normodimensionados, de consistência elástica e sem nódulos palpáveis. Na ecografia escrotal identificou-se um nódulo periférico do parênquima testicular de 7,5 mm, hipocogénico e sinal Doppler presente (fig. 1). Admitiu-se orquiepididimite, para a qual fez antibioticoterapia empírica. Após resolução dos sintomas, realizou ecografia escrotal de controlo 15 dias e 30 dias depois, com persistência da mesma lesão e com as mesmas características. Os marcadores tumorais, alfafetoproteína, beta-HCG e LDH revelaram-se negativos; o perfil hormonal com níveis séricos de testosterona, LDH e FSH encontravam-se dentro dos parâmetros normais e a TAC toracoabdominopélvica não demonstrou qualquer evidência de doença retroperitoneal ou à distância.

Tendo em conta as características suspeitas da lesão, propôs-se uma orquidectomia parcial, guiada por ecografia com exame extemporâneo. Por uma abordagem inguinal, o testículo foi libertado da bolsa escrotal e avaliado no campo operatório por ecografia (fig. 2). O nódulo foi marcado com uma agulha subcutânea, excisado e submetido a exame extemporâneo, em que se identificou macroscopicamente

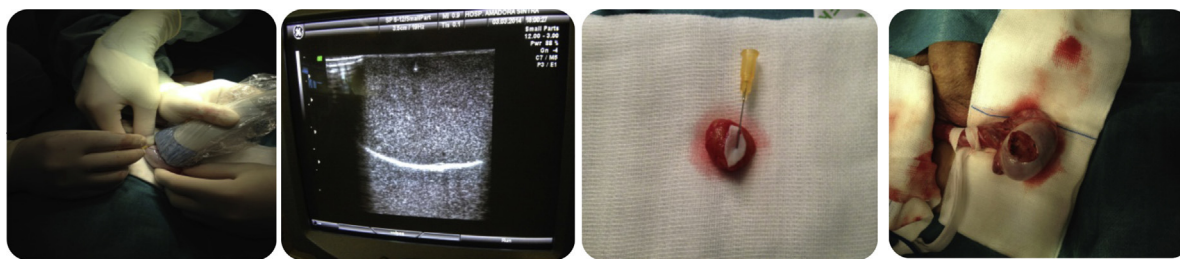


Figura 2 Orquidectomia parcial ecoguiada.

uma lesão sólida, amarela e elástica de 5 mm e cujo corte de congelação revelou uma proliferação neoplásica de padrão de crescimento nodular/sólido, constituída por células com anisocariose nuclear e citoplasma vasto e claro, por vezes eosinofílico – «neoplasia maligna do testículo, provável *seminoma*». Perante o resultado, optou-se pela totalização da orquidectomia e colocação de prótese testicular, com o resultado histológico final de «*tumor das células de Leydig*» (fig. 3) e sem *neoplasia intratubular germinativa* (NITG). Com a exceção de ligeira anisocariose, não se observavam outros critérios morfológicos preditivos de malignidade, como um índice mitótico elevado (no caso presente caso, o índice era de uma mitose/10 campos de grande ampliação), necrose e/ou invasões vasculares. O tumor de *células de Leydig* (benigno) admite alguma atipia citológica, podendo dificultar a sua avaliação em cortes de congelação durante o exame extemporâneo. Aos 9 meses de seguimento, a ecografia escrotal de controlo não revelou qualquer nódulo de novo e os marcadores tumorais mantiveram-se negativos. Pela ausência de critérios de malignidade, o seguimento consistirá numa consulta anual com exame objetivo, avaliação de marcadores tumorais e ecografia de controlo.

Discussão

A presença de uma lesão inferior a 10 mm, não palpável, identificada por ecografia, num doente assintomático com marcadores tumorais negativos constitui um verdadeiro dilema diagnóstico.

Está descrito que cerca de 90% das lesões testiculares palpáveis são malignas⁶; no entanto, nos doentes com nódulos não palpáveis, a prevalência de tumores de natureza benigna é elevada (até 80%) e deve ser equacionada⁷.

No caso apresentado, apesar da pequena dimensão da lesão, as suas características ecográficas suspeitas e com sinal doppler positivo deram-nos a indicação cirúrgica, nomeadamente a sua excisão. No entanto, independentemente da sua natureza histológica, a questão que colocamos é: até que ponto devemos sacrificar todo o testículo do doente?

Para a patologia maligna testicular, a orquidectomia radical constitui a terapêutica de primeira linha, com segurança e eficácia oncológica comprovada; no entanto, pode constituir um procedimento excessivo no caso de pequenas massas testiculares, frequentemente benignas. Por outro lado, não devemos ignorar o impacto na fertilidade. De acordo com a literatura, a orquidectomia radical está associada a distúrbios da espermatogénese⁸, da função endócrina⁹ e da imagem corporal masculina¹⁰.

Atualmente, para a patologia benigna testicular a orquidectomia parcial é considerada o procedimento de primeira linha. Para lesões malignas, a sua utilização não é consensual; no entanto, perante determinados critérios, nomeadamente, lesão única com dimensão inferior a 20 mm, em testículo único ou tumores bilaterais, que não invadam a rede testis, em doentes com valores pré-operatórios normais de LH/ β -HCG/ α -AFP e com um perfil psicológico que garantam um follow-up apertado, já existem alguns dados a favor da sua utilização. Heidenreich et al. demonstraram que a realização da orquidectomia parcial complementada com biopsias do leito cirúrgico e radioterapia adjuvante estava associada a uma sobrevida livre de doença de aproximadamente 100%, taxa de recorrência reduzida (< 4%) e preservação dos níveis de testosterona na quase totalidade dos doentes (aprox. 84%)¹¹. Apesar dos resultados promissores, salientamos que, não só a dosagem de radioterapia 20 Gy (10 frações) durante 2 semanas,

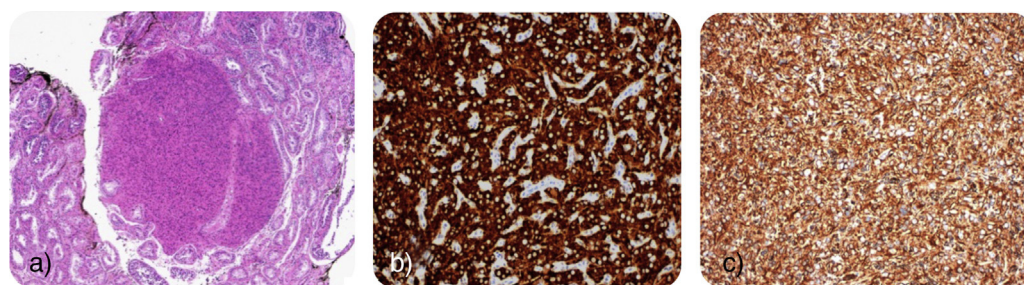


Figura 3 Histologia final – tumor de *células de Leydig*: unifocal; NITG ausente; sem aparente envolvimento das túnica e/ou epidídimo; sem invasão vascular ou invasão do cordão espermático. Ampliação – coloração: a) 4 x 10 – HE; b) 10 x 20 – inibina; c) 10 x 20 – vimentina.

bem como as potenciais consequências na fertilidade que advêm da irradiação das restantes células germinativas do testículo, continuam alvo de debate e controvérsia.

O sucesso da orquidectomia parcial está totalmente dependente do exame extemporâneo, e este da quantidade e qualidade de amostra enviada pelo cirurgião, da experiência da instituição e do anatomopatologista que o executa; ainda assim, este exame é considerado altamente fiável para caracterização de massas testiculares¹², estando demonstrado que, perante massas testiculares suspeitas, o valor preditivo positivo para o diagnóstico de lesões malignas é de aproximadamente 94,2% e o valor preditivo negativo de 96%¹³, sendo raras as situações em que o exame é inconclusivo.

Se os resultados do exame extemporâneo forem benignos, a túnica albugínea deverá ser encerrada com sutura contínua, absorvível. Se o resultado for maligno, e não se optar pela cirurgia radical, dever-se-ão realizar múltiplas biopsias do leito e periexcisionais para excluir tumor ou NITG¹⁴.

No caso apresentado, o resultado do exame extemporâneo foi de «provável tumor de células germinativas», tendo-se optado por totalizar a orquidectomia. Tratando-se de um provável tumor maligno, num doente com testículo contralateral normal, não conseguimos ignorar as características de multifocalidade dos tumores de células germinativas, nem a probabilidade elevada de NITG adjacente ao tumor, estimada em cerca de 80-90% e, nesses casos, com a probabilidade de degeneração num tumor das células germinativas em 5 anos e 7 anos de 50 e 70%, respetivamente. Mesmo após a radioterapia adjuvante, a recidiva e progressão é imprevisível e não é incomum¹⁵. Apesar da orquidectomia parcial poder ser realizada perante lesões malignas, em testículos únicos ou bilaterais e perante determinados critérios, neste caso em concreto, consideramos que a orquidectomia radical constitui a primeira linha, não só pelos dados referidos anteriormente, mas também por não existirem ainda estudos conclusivos de orquidectomias parciais eletivas, em doentes com tumores malignos histologicamente comprovados e testículos contralaterais normais¹⁶.

Queremos realçar que o exame anatomopatológico constitui a peça chave para o sucesso da orquidectomia parcial, e que, apesar de pouco frequentes, os falsos positivos ou falsos negativos existem, situação que poderá ser contornada com a criação de centros de referência e maior diferenciação da anatomia patológica nesta área.

A histologia final revelou um tumor das *células de Leydig*. São os tumores das células não germinativas mais frequentes, ainda que com uma prevalência entre 1-3%. São frequentemente assintomáticos e benignos (em mais de 90% dos casos)¹⁷. Aproximadamente 10% são malignos, definido pela presença de vários critérios, nomeadamente dimensão > 5 cm, idade avançada, índice mitótico aumentado, invasão vascular, expressão do gene MIB-1, necrose, margens infiltrativas e aneuploidia do DNA. Nos doentes sem evidência de metastização, mas com critérios histológicos de malignidade, o seguimento deverá consistir no exame físico, avaliação hormonal, TAC abdominal, pélvica e raio-x do torax¹⁸. Cerca de 80% dos doentes apresentam tumores hormonalmente ativos, com aumento dos níveis de estradiol e redução de testosterona, e alterações da libido¹⁸. A ginecomastia está descrita em cerca de 10% dos casos¹⁸.

Retrospectivamente, os tumores de *células de Leydig* constituem a entidade histológica mais frequente nestes tumores não palpáveis e diagnosticados incidentalmente⁷.

Na nossa opinião, todas as pequenas lesões testiculares não palpáveis, diagnosticadas incidentalmente, associadas a marcadores tumorais negativos e de localização preferencialmente periférica, deverão, sempre que possível, ser abordadas com uma atitude poupadora e procedendo-se ao exame extemporâneo intraoperatório. Caso tivéssemos obtido um resultado histológico benigno no exame extemporâneo, teríamos mantido a orquidectomia parcial como primeira linha.

Conclusão

Pela frequência e elevada probabilidade de benignidade dos pequenos nódulos testiculares não palpáveis e pelas vantagens inerentes à preservação da fertilidade e da imagem corporal masculina, a orquidectomia parcial com exame extemporâneo intraoperatório deve constituir uma abordagem de primeira linha, se realizada num centro de referência com uroanatomopatologistas especializados; no entanto, para lesões malignas a orquidectomia radical continua a ser o procedimento padrão, sendo necessários mais estudos que comprovem a eficácia oncológica de uma atitude poupadora.

Responsabilidades éticas

Proteção de pessoas e animais. Os autores declaram que para esta investigação não se realizaram experiências em seres humanos e/ou animais.

Confidencialidade dos dados. Os autores declaram ter seguido os protocolos do seu centro de trabalho acerca da publicação dos dados de pacientes.

Direito à privacidade e consentimento escrito. Os autores declaram ter recebido consentimento escrito dos pacientes e/ou sujeitos mencionados no artigo. O autor para correspondência deve estar na posse deste documento.

Conflito de interesses

Os autores declaram não haver conflito de interesses.

Bibliografia

1. Richie JP, Socinsky MA, Fung CY, Brodsky GL, Kalish LA, Garnick MB. Management of patients with clinical stage I or II nonseminomatous germ cell tumors of the testis. Evolving therapeutic options. *Arch Surg.* 1987;122(12):1443-5.
2. Goldstein M, Waterhouse K. When to use the Chevassu maneuver during exploration of intrascrotal masses. *J Urol.* 1983;130(6):1199-200.
3. Heidenreich A, Bonfig R, Derschum W, von Vietsch H, Wilbert DM. A conservative approach to bilateral testicular germ cell tumors. *J Urol.* 1995;153(1):10-3.
4. Carmignani L, Gadda F, Gazzano G, Nerva F, Mancini M, Ferruti M, et al. High incidence of benign testicular neoplasms diagnosed by ultrasound. *J Urol.* 2003;170(5):1783-6.

5. Tokuc R, Sakr W, Pontes JE, Haas GP. Accuracy of frozen section examination of testicular tumors. *Urology*. 1992;40(6):512–6.
6. Stoll S, Goldfinger M, Rothberg R, Buckspan MB, Fernandes BJ, Bain J. Incidental detection of impalpable testicular neoplasm by sonography. *AJR Am J Roentgenol*. 1986;146(2):349–50.
7. Giannarini G, Dieckmann KP, Albers P, Heidenreich A, Pizzocaro G. Organ-sparing surgery for adult testicular tumours: A systematic review of the literature. *Eur Urol*. 2010;57(5):780–90.
8. Ferreira U, Netto Júnior NR, Esteves SC, Rivero MA, Schirren C. Comparative study of the fertility potential of men with only one testis. *Scand J Urol Nephrol*. 1991;25(4):255–9.
9. Nord C, Bjørø T, Ellingsen D, Mykletun A, Dahl O, Klepp O, et al. Gonadal hormones in long-term survivors 10 years after treatment for unilateral testicular cancer. *Eur Urol*. 2003;44(3):322–8.
10. Incrocci L, Bosch JL, Slob AK. Testicular prostheses: Body image and sexual functioning. *BJU Int*. 1999;84(9):1043–5.
11. Heidenreich A, Albers P, Kroke S. Management of bilateral germ cell tumors—experience of the German testicular cancer study group (GTCSG). *Eur Urol Suppl*. 2006;5:97.
12. Elert A, Olbert P, Hegele A, Barth P, Hofmann R, Heidenreich A. Accuracy of frozen section examination of testicular tumors of uncertain origin. *Eur Urol*. 2002;41(3):290–3.
13. Connolly SS, D'Arcy FT, Bredin HC, Callaghan J, Corcoran MO. Value of frozen section analysis with suspected testicular malignancy. *Urology*. 2006;67(1):162–5.
14. Dieckmann KP, Skakkebaek NE. Carcinoma in situ of the testis: Review of biological and clinical features. *Int J Cancer*. 1999;83(6):815–22.
15. Yossepowitch O, Baniel J. Role of organ-sparing surgery in germ cell tumors of the testis. *Urology*. 2004;63(3):421–7.
16. Albers P. Management of stage I testis cancer. *Eur Urol*. 2007;51:34–44.
17. Chevillat JC. Classification and pathology of testicular germ cell and sex cord-stromal tumors. *Urol Clin North Am*. 1999;26:595–609.
18. Suardi N1, Strada E, Colombo R, Freschi M, Salonia A, Lania C, et al. Leydig cell tumour of the testis: Presentation, therapy, long-term follow-up and the role of organ-sparing surgery in a single-institution experience. *JU Int*. 2009;103(2):197–200.