

Case report/Caso clínico

Pelvic inflammatory disease – an unexpected outcome

Doença inflamatória pélvica – um desfecho inesperado

Ana Filipa Caeiro*, Irina Ramilo**, Carlos Veríssimo**, Teresa Diniz-Costa**, José Silva Pereira***

Serviço de Ginecologia do Hospital Prof. Dr. Fernando Fonseca

Abstract

Pelvic inflammatory disease is a polymicrobial infection of the upper genital tract, representing the most common complication of sexually transmitted diseases. Multiple agents are frequently involved, although some unusual agents have also been reported. The presentation is frequently sub-clinical, but may assume an acute form. We report a clinical case of a 39-year-old woman with recurrent pelvic inflammatory disease, resistant to systemic antibiotics, submitted to an exploratory surgery, with a histologic finding of tubal cysticercosis.

Keywords: Pelvic inflammatory disease; Cysticercosis.

INTRODUÇÃO

A doença inflamatória pélvica (DIP) é uma infecção polimicrobiana do tracto genital superior, habitualmente ascendente, com origem no canal endocervical, evoluindo para: endometrite, salpingite, parametrite, ooforite, abscesso tubo-ovárico ou pelvi-peritonite. Frequentemente os agentes envolvidos são a *Chlamydia trachomatis* e a *Neisseria gonorrhoeae*. Contudo, agentes como *Mycoplasma genitalium* e outros microorganismos (*Prevotella species*, *Peptostreptococci species*, *Gardnerella vaginalis*, *Escherichia coli*, *Haemophilus influenzae*, *streptococcus* aeróbios e bacilos gram negativos anaeróbios) têm vindo a ser identificados, atingindo, em algumas séries, prevalências de 94%¹.

A DIP tem uma incidência de 750000 casos/ano nos EUA, sendo maior na faixa etária entre os 15-29 anos². É a complicação mais frequente de infecções sexualmente transmissíveis (IST) nas mulheres, e 10 a 20% das mulheres com infecções por *Chlamydia Spp* e *Neisseria Spp* irão desenvolvê-la³. No final do século XX verificou-se uma progressiva descida da sua incidência, com estabilização na década de 90, pela aposta na educação sexual e mudanças de condutas de risco, bem como pela optimização do seu diagnóstico e esquemas terapêuticos. Porém ainda representa um custo eleva-

do aos serviços de saúde (cerca de 2000 dólares por paciente e 1500000 dólares por ano), e sobretudo implica um elevado risco de desenvolvimento de sequelas para estas mulheres, nomeadamente risco de infertilidade (20%), gravidez ectópica (12%), dor pélvica crónica (18%) e DIP recorrente³⁻⁹.

Os autores apresentam um caso clínico de DIP recorrente com um agente etiológico atípico.

CASO CLÍNICO

Mulher de 39 anos, caucasiana, portuguesa, doméstica, com os antecedentes de hidrossalpinge bilateral crónica, infertilidade secundária e com dois episódios prévios de DIP, um medicado em ambulatório, outro com necessidade de internamento e laparotomia exploradora por abscesso pélvico sem resposta adequada aos antibióticos. Na sua história clínica não havia utilização recente de qualquer método contraceptivo, nem da realização de viagens recentes ao estrangeiro.

Início de quadro clínico identificado no Serviço de Urgência caracterizado por dor pélvica com 6 dias de evolução associado a febre e leucorreia fétida, já sob o efeito de 2 dias de terapêutica com doxicilina por auto-iniciativa.

Ao exame objectivo identificou-se temperatura timpânica de 38°C, abdómen doloroso à palpação dos quadrantes inferiores, sem dor à descompressão, leucorreia purulenta fétida exteriorizada pelo orifício ex-

*Interna Ginecologia e Obstetrícia

**Assistente Hospitalar de Ginecologia e Obstetrícia

***Director de Serviço de Ginecologia e Obstetrícia

terno do colo, mobilização cervical dolorosa e palpação dos fundos-de-saco dolorosa, sem massas palpáveis por interposição.

Laboratorialmente documentou-se leucócitos - 5400/mm³; neutrófilos - 96%, proteína C-reativa - 12,4mg/dL. Foram ainda pedidos a pesquisa de *Chlamydia Spp* e *Neisseria Spp* no exsudado vaginal, bem como as serologias de agentes de transmissão sexual, cujos resultados obtidos posteriormente foram negativos. A ecografia evidenciou um útero normodimensionado, com endométrio não espessado, miométrio homogêneo e contornos regulares, lâmina de líquido não puro na cavidade endometrial, e hidrossalpinge bilateral, mais acentuada na área anaxial esquerda, identificando-se massa complexa e de ecoestrutura heterogênea, com dimensão máxima de 47mm, em localização anaxial direita. Ambos os ovários se visualizavam, apresentando o esquerdo um quisto puro de 37mm.

Foi proposto novo internamento com a hipótese de diagnóstico de DIP com hidrossalpinge bilateral. Durante o internamento, iniciou antibioticoterapia tripla (ampicilina, gentamicina e clindamicina). Ao 5º dia de internamento por manutenção do quadro clínico e agravamento analítico, com subida da PCR para 32mg/dL, decidiu-se intervenção cirúrgica. Na cirurgia identificou-se extenso processo aderencial e inflamatório na região pélvica, com abundante exsudado purulento, mais coletado à direita, com piossalpinge bilateral, procedendo-se a salpingectomia esquerda e

anexectomia direita com lise de aderências por laparotomia. O exame microbiológico do pús colhido intraoperatoriamente foi positivo para *Escherichia coli*. A doente evoluiu favoravelmente terminando a terapêutica antibiótica (doxicilina e metronidazol) em ambulatório.

O exame histológico da peça operatória revelou piossalpinge com necrose transmural e serosite associada, assim como a identificação junto à serosa da trompa direita, de uma formação quística, contendo estruturas de morfologia de parasita - cisticercose -, com fibrose concêntrica e calcificações distróficas associadas (Figuras 1, 2 e 3). A pesquisa histoquímica de outros microorganismos foi negativa (coloração PAS, Gro-

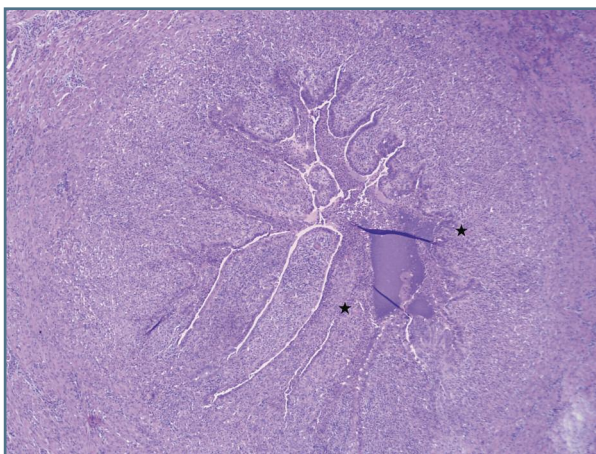


FIGURA 1. Secção transversal da trompa de Falópio, com oclusão parcial do lúmen e distorção da arquitetura à custa de fibrose da parede e intenso infiltrado inflamatório do tipo misto, com áreas de microabcedação*, compatível com o diagnóstico de salpingite crónica agudizada. (Hematoxilina-eosina (HE) x4)

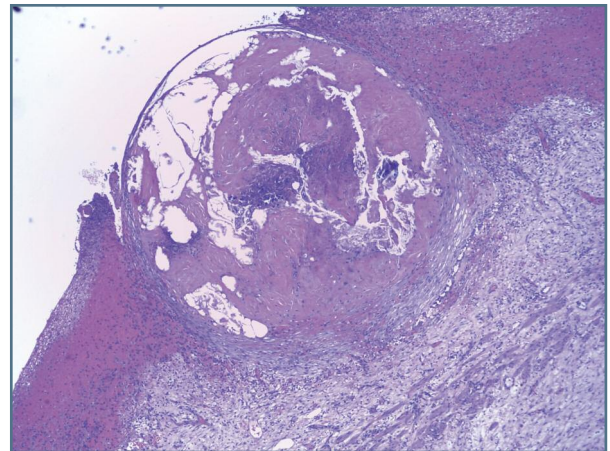


FIGURA 2. Na Trompa direita, identifica-se estrutura quística na parede, junto à serosa, delimitada por cápsula fibrosa espessa e com processo inflamatório circundante associado. (HE x4)

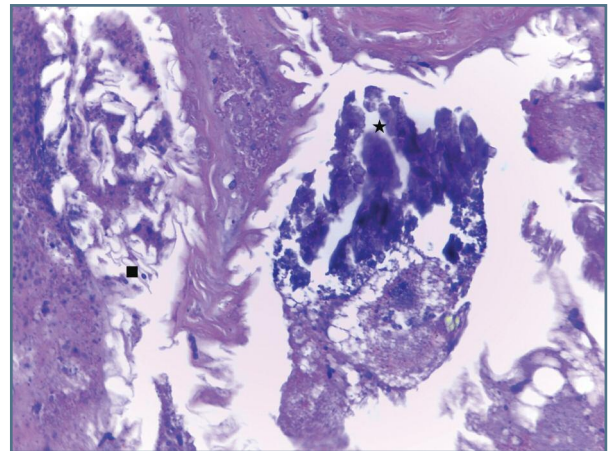


FIGURA 3. Conteúdo do quisto heterogêneo, com calcificações * associadas e aspectos que levantam a hipótese de infestação parasitária ■ – larva/ scolex de cisticercose (HE x40)

cott, Ziehl-Neelson, Gram).

Na sequência deste achado, foi solicitada a serologia para *Taenia Solium* e pesquisa de ovos, quistos e parasitas nas fezes que se mostraram negativas. Foi ainda realizada terapêutica antiparasitária empírica com albendazol, apesar da utente se encontrar assintomática.

Presentemente, passados 2 anos, a paciente mantém-se clinicamente bem, sem intercorrências ginecológicas.

DISCUSSÃO

A cisticercose é uma doença muito prevalente nos países em vias de desenvolvimento, onde as infraestruturas sanitárias são inadequadas e a educação para a saúde é deficitária, como no México, América do Sul/Central, África, Sudoeste Asiático, Índia e China.

Esta patologia consiste na presença de quistos do parasita *Taenia solium/saginata*, em tecidos humanos vitais (sistema nervoso central) ou não vitais (olho, músculo, tecido celular subcutâneo), provocando inflamação das estruturas envolventes. Esta forma parasitária, que habitualmente se aloja no hospedeiro intermediário, porco ou vaca, entra em circulação por contaminação fecal-oral, após ingestão de ovos libertados do intestino humano.

O diagnóstico é feito habitualmente por achados radiográficos (cisticercos calcificados), em tomografia computadorizada no estudo de manifestações neurológicas, em peças cirúrgicas, na visualização de quistos nos olhos ou por pesquisa de anticorpos.

O seu tratamento é feito com antiparasitários como o praziquantel ou o albendazol, acrescentando-se na doença neurológica, corticoterapia para diminuir a reacção inflamatória local.

Na literatura estão descritos inúmeros casos de cisticercose, nomeadamente de neurocisticercose, sendo a infecção helmíntica mais frequente do sistema nervoso central e a primeira causa de epilepsia adquirida no mundo¹⁰. Porém a presença de cisticercose no tracto ginecológico é muito rara, tendo sido descrita pontualmente em alguns artigos provenientes de áreas populacionais onde este agente é frequentemente causador de cisticercose¹²⁻¹⁵. Em 1982, Abraham descreveu um achado histológico em peça operatória, de cisticercos calcificados na trompa de Falópio de uma mulher de 50 anos com endometriose¹². Em 1993, Pairwutti reportou um caso de DIP complicado por absces-

so tubo-ovárico contendo proglótides e ovos de *Taenia spp* que tinham migrado através de uma fistula do cólon sigmoideu¹³. Em 2006, Ahsan relatou um caso de hemorragia uterina anómala causada por uma infestação a *Taenia spp* mimetizando a retenção de produtos de concepção numa mulher múltipara, de 35 anos, paquistanesa¹⁴.

Nos poucos casos descritos na literatura, encontra-se um contexto epidemiológico ou clínico que justifica a presença deste achado no tracto ginecológico. Não obstante, no presente caso, a ausência de aparente contexto epidemiológico (pela naturalidade portuguesa, hábitos laborais e ausência de viagens fora do país) torna mais difícil a explicação do quadro. É também discutível se o achado deste cisticercos na peça operatória apenas representava um achado histológico casual, sendo a DIP da total responsabilidade de agentes anaeróbios, associados a *Escherichia coli* isolada, ou se este cisticercos teve também um papel na manutenção da resposta inflamatória latente e consequente recorrência do quadro apresentado.

Um último aspecto controverso é a via de disseminação: por um lado, poder-se-á considerar a via sanguínea (após passagem no tracto gastro-intestinal das oncosferas que eclodiram dos ovos ingeridos) como a mais provável, relacionada com a disseminação deste agente no seu ciclo patogénico; por outro, como a maioria dos agentes de DIP, e uma vez que os ovos capazes de desenvolver cisticercose são libertados do intestino humano, há a remota possibilidade de via ascendente, embora fique por explicar a eclosão dos ovos para forma larvar.

A escolha antibiótica inicial praticada prendeu-se com o protocolado no serviço à data, sendo um esquema abrangente, importante num contexto de recorrência. A terapêutica posteriormente realizada com o antiparasitário, foi instituída com o objectivo de tratar outros focos eventuais não diagnosticados, apesar da ausência de evidência serológica ou da presença de outros sintomas.

AGRADECIMENTO

Ao serviço de Anatomia Patológica do Hospital Prof. Dr. Fernando Fonseca, em particular à Dra. Rita Manso, pela cedência das imagens do exame histológico e a colaboração na descrição das mesmas.

REFERÊNCIAS BIBLIOGRÁFICAS

1. Sweet RL. Treatment of acute pelvic inflammatory disease. *Infect Dis Obstet Gynecol* 2011;561909.
2. Sutton MY, Sternberg M, Zaidi A, St Louis ME, Markowitz

LE. Trends in inflammatory disease hospital discharges and ambulatory visits. *Sex Transm Dis* 2005; 32:778-784.

3. Gradison, M. Pelvic Inflammatory Disease. *Am Fam Physician*. 2012; 85:791-796.

4. Tepper NK, Steenland MW, Gaffield ME, Marchbanks PA, Curtis KM. Retention of intrauterine devices in women who acquire pelvic inflammatory disease: a systematic review. *Contraception* 2013; 87:655-660.

5. CDC Sexually Transmitted Disease guidelines 2010, *MMWR* 2010; 59.

6. Workowski KA, Berman S. Sexually transmitted diseases treatment guidelines, Morbidity and Mortality. *Weekly Report* 2010; 59:63-67.

7. RCOG Green-top Guideline No. 32, Management of acute pelvic inflammatory disease, November 2008.

8. David ES. Pelvic Inflammatory Disease. In: Berek and Novak's *Gynecology* (15th Edition), Jonathan S. Berek, Lippincott Williams et Wilkins, 2012, p. 565-568.

9. Hillis SD, Joesoef R, Marchbanks PA, Wasserheit JN, Cates W, and Westrom L. Delayed care of pelvic inflammatory disease as a risk factor for impaired fertility. *AJOG* 1993; 168:1503-1509.

10. Garcia HH, Del Brutto OH. Cysticercosis Working Group in Peru. Update concepts about an old disease. *Lancet Neurol* 2005; 4:653-661.

11. Murray et al. *Cestódeos* In: *Microbiología Médica*, Murray. (4th Ed.) Guanabara Koogan. 2004. 711-15.

12. Abraham JL, Spore WW, Benirschke K. Cysticercosis of the fallopian tube: histology and microanalysis. *Human Pathol* 1982; 13:665-670.

13. Pairwuti S, Ratanawichitrasin A, Koetsawang A, Robertson DI. Tubo-ovarian abscess containing taeworm proglottids and ova: a case report. *Asia Oceania J Obstet Gynaecol* 1993; 19:285-290.

14. Ahsan S, Zia SA, Ahmed J. A case of *Taenia saginata* (tape worm) infestation of the uterus presenting with abnormal vaginal bleeding. *J Pak Med Assoc* 2006; 56:377-378.

15. Schacher JF, Haji SN. *Taenia proglottid* in the human uterus. *Am J Trop Med Hyg* 1970; 19:626-628.