

Transformação Cavernosa da Veia Porta

Cavernous Transformation of Portal Vein



Maria Inês MASCARENHAS, Marta CARNEIRO DE MOURA, Piedade SANDE LEMOS
Acta Med Port 2012 Sep-Oct;25(5):340-342

RESUMO

Introdução: Na transformação cavernosa da veia portal (TCVP) as opções terapêuticas são escassas mas em casos seleccionados a construção de shunt fisiológico meso-Rex (SMR) é uma opção.

Caso Clínico 1: Rapariga de 13 anos de idade, com síndrome polimalformativa. Internamento aos 4 meses de idade na Unidade de Cuidados Intensivos por pneumonia com repercussão hemodinâmica. Aos sete anos por trombocitopenia e esplenomegália realiza eco-doppler abdominal que revela TCVP. Aos 13 anos realiza SMR.

Caso Clínico 2: Rapaz de nove anos; isoimunização Rh grave neonatal com necessidade de exsanguinotransfusões. Desde os seis meses com esplenomegália e trombocitopenia com diagnóstico de TCVP aos três anos. Dada progressão clínica, aos nove anos é proposto realização de SMR, que não realiza por trombose vascular.

Discussão: Para além do SMP, existem poucas opções terapêuticas para TCVP em crianças. No entanto dada a especificidade do procedimento é essencial o diagnóstico precoce.

ABSTRACT

Introduction: In Cavernous transformation of portal vein (CTPV), therapeutic options are limited; however the restoration of circulation by mesenteric-portal bypass (MPB) is an option in selected cases.

Case Report 1: 13-year-old female with polymalformative syndrome. Admission at 4 months of age to Intensive Care Unit due to severe pneumonia with hemodynamic instability. Follow up due to thrombocytopenia and splenomegalia she was diagnosed CTPV at 7-years old. At 13y-old she was submitted to MPB.

Case Report 2: 9-years-old male; severe neonatal Rh isoimmunization treated with exsanguinations. Followed-up since 6-months of age due to thrombocytopenia and splenomegalia, and at 3 years of age he was diagnosed CTPV. Due to disease progression he was proposed as candidate to MBP which was contraindicated due to vascular thrombosis of the Rex recess.

Comments: MBP presents as one of the few therapeutic options to CTPV in children; due to its specificity and rigid requirements it is vital the close follow up and early diagnosis.

INTRODUÇÃO

A transformação cavernosa da veia porta (TCVP) foi inicialmente descrita em 1869 como trombose e dilatação varicosa da veia porta com desenvolvimento de esplenomegália e ascite, em presença de um fígado sem patologia.^{1,2} A etiologia desta patologia é diversa e os factores de risco são detectados em menos de metade dos casos.³

Clinicamente a TCVP manifesta-se por hipertensão portal com conseqüente esplenomegália e conseqüente trombocitopenia e hemorragia digestiva alta, por presença de varizes gastroesofágicas. Apesar de mais raro, têm sido descritos igualmente casos de encefalopatia hepática na doença avançada.

Geralmente estes doentes são submetidos a terapêutica conservadora e intervenção endoscópica quando necessário, sendo o tratamento cirúrgico reservado para crianças com doença avançada ou que não responderam ao tratamento prévio.

Recentemente uma nova técnica cirúrgica tem sido usada nestas crianças: o bypass meso-portal ou shunt Meso-Rex (SMR) que permite restaurar a circulação mesentérica para o fígado usando o recesso venoso Rex (segmento de conexão entre sistema portal esquerdo e a veia umbilical)

(Fig.1).⁴

Apresentamos dois casos clínicos de TCVP, diagnosticados no Departamento de Pediatria, com desfechos diferentes.

Caso Clínico 1:

Adolescente de 11 anos, sexo feminino; antecedentes neonatais e familiares irrelevantes, sem registo de colocação de cateteres umbilical no período neonatal; seguida em consulta por síndrome malformativa (CIV, ânus anterior, duplicidade ureteral, malformação timpânica). Aos 4 meses de idade é internada na Unidade de Cuidados Intensivos Pediátricos por Pneumonia direita a *S. pneumoniae* com necessidade de ventilação invasiva complicado com hidrotórax iatrogénico, trombocitopenia e hipofibrinogénemia; necessitou de cateter venoso central (femural direita). Seguida posteriormente em consultas por persistência de trombocitopenia ligeira (100000-140000/ μ L) com investigação etiológica negativa. Aos sete anos realiza ecografia abdominal que revela aspectos hepáticos compatíveis com TCVP, calibre portal 6 mm, hipertensão portal e fluxo hepatoportal e volumosa esplenomegália (180 x 170 x 62 mm).

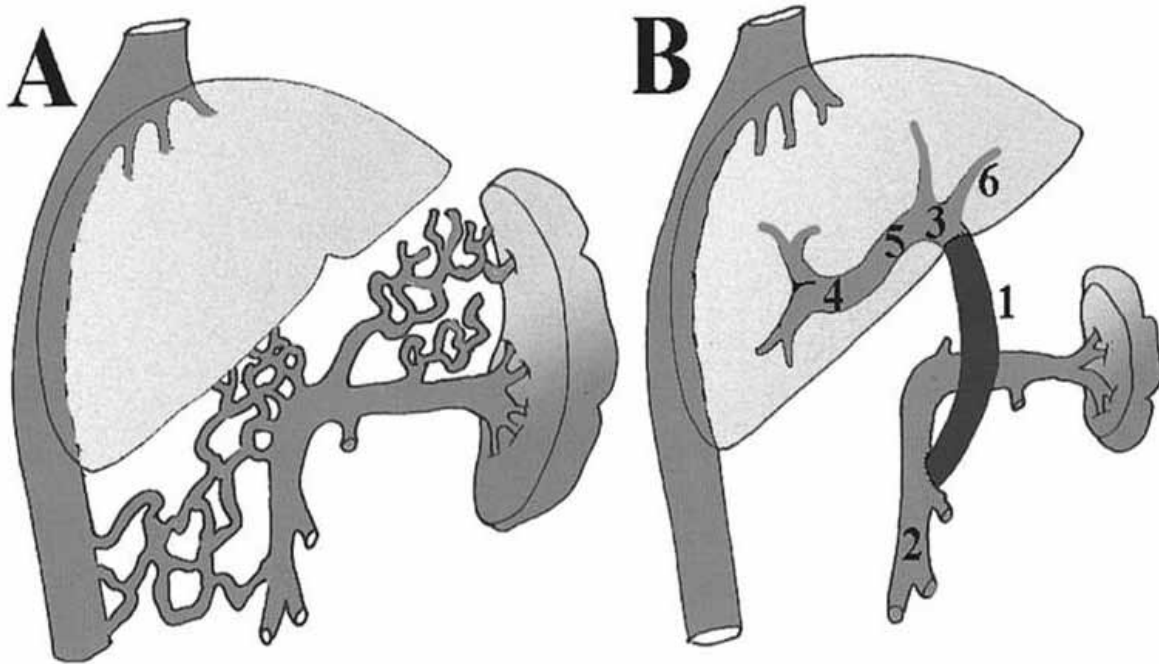


Fig. 1 – Esquema das alterações de TCVP (A) e do shunt meso-portal ou meso-Rex (B): (1) shunt meso-portal; (2)veia intrapehática esquerda; (3) porção umbilical do ramo esquerdo intahepatico da veia porta; (4)segmento 3 do ramo esquerdo intrahepatico da veia porta; (5) ramo direito intrahepático da veia porta.

Manteve-se assintomática, com seguimento anual mantendo trombocitopenia (mínimo 22000/ μ L) e aumento progressivo de calibre da veia portal e persistência de hipertensão portal. Aos 10 anos realiza EDA que identifica varizes esofágicas grau II.

É proposta para realização de SMP: realiza angio-RM que não apresenta trombose venosa no segmento Rex e o estudo de coagulopatias foi negativo e aos 12 anos realiza SMP no Centro de Cirurgia Hepato-Bilio-Pancreático do Hospital Pediátrico Bambino Gesù sem intercorrências. Na reavaliação pós-cirurgia constatou-se diminuição progressiva das dimensões esplénicas e da veia porta; sem hipertensão portal e sem trombocitopenia.

Caso Clínico 2:

Criança de sete anos de idade, sexo masculino; internamento no período neonatal por isoimunização Rh grave com necessidade de exsanguinotransusão e várias terapêuticas transfusionais. Durante o internamento foi colocado cateter umbilical (por oito dias) e posteriormente cateter central epicutâneo; intercorrência infecciosa com sépsis tardia a *S. aureus* medicado com Flucloxacilina e gentamicina (10 dias).

Aos seis meses de idade, em contexto de síndrome febril, foi detectada trombocitopenia (plaquetas 57000/ μ L) e esplenomegália (avaliação ecográfica: 91x36x81mm); restante investigação etiológica negativa.

Seguimento em consulta por persistência de trombocitopenia e esplenomegália. Aos três anos avaliação ecográfica descreve aspectos compatíveis com transformação

veia porta no terço distal do ramo portal direito e calibre veia porta 7 mm.

Avaliações sucessivas revelam diminuição progressiva de valor plaquetário, aumento de calibre portal e hipertensão portal. Aos 6 anos verifica-se presença de varizes esofágicas grau I na EDA e no ecodoppler abdominal com aumento acentuado de hipertensão portal e inversão de fluxo em alguns ramos venosos.

É proposto para realização de SMP: estudo de coagulopatias negativo; realiza angio-RM com presença de segmento Rex trombosado impossibilitando realização de SMP.

Actualmente mantém-se clinicamente assintomático, em vigilância. Última avaliação analítica com 55000/ μ L plaquetas e ecografia com volumosa esplenomegália (173 x 69 x 172 mm).

DISCUSSÃO

A TCVP é uma causa frequente de hipertensão portal nas crianças. As causas podem ser divididas em quatro grupos: (a) lesão directa à veia porta com formação de trombo (onfalite, cateterização umbilical); (b) malformações congénitas do sistema porta (associado a outras alterações cardiovasculares); (c) factores indirectos pró-trombose (sépsis, hipercoagulabilidade, desidratação); (d) idiopático.³

A técnica de SMR foi inicialmente executada em 1992 num caso de TCVP pós-transplante hepático, tendo depois sido realizada em crianças com TCVP com sucesso.⁴ Vários estudos confirmam a eficácia de SMR em corrigir a

hipertensão portal e em diminuir as manifestações sistémicas de TCVP tais como: normalização da coagulação, diminuição das dimensões esplénicas, normalização do crescimento hepático e alguns casos relatam reversão de encefalopatia associada ao shunt porto-sistémico.⁴

No entanto a referenciação de crianças com TCVP para SMR deve ser precoce e antes da ocorrência de complicações de hipertensão portal que possam contra-indicar realização de SMR, tal como ocorreu no Caso Clínico 2.

Dada a variabilidade de evolução de doença é difícil avaliar qual o momento certo de referenciação das crianças para o SMR, não existindo na literatura *guidelines* indicadores de progressão rápida da doença e portanto de risco de saída da janela de oportunidade para realização do SMR. No nosso caso a avaliação foi essencialmente clínica e imagiológica monitorizando de forma indirecta a hipertensão portal através de contagem plaquetária, dimensões esplénicas, dilatação da veia portal e fluxo sanguíneo no cavernoma.

Recentemente muitos autores têm defendido a proposta de considerar a realização do SMR como terapêutica de primeira linha em vez de se aguardar pelas alterações sintomáticas, e de ser realizado na doença progressiva e em idade possível de execução. Vários estudos têm demonstrado que a correcção do fluxo hemodinâmico hepático tem melhores resultados que as terapêuticas paliativas comumente usadas (esplenectomia, esclerose varizes esofágicas), quer em relação à resolução das consequên-

cias de hipertensão portal quer em termos de durabilidade do *shunt*.^{4,5}

A realização prévia de shunto porto-sistémicos ou as variantes na anatomia hepática não são contra-indicações à realização do SMR.⁵

COMENTÁRIOS

Para além do SMP, existem poucas opções terapêuticas para TCVP em crianças. No entanto dada a especificidade do procedimento é essencial o diagnóstico precoce, identificando atempadamente as crianças com factores de risco para TCVP, de modo a que reúnam as condições para a execução do procedimento.

AGRADECIMENTOS

A Jean DeVille de Goyet (USC di Chirurgia Epato-Bilio-Pancreatica e Trapianto Fegato, Hospital Pediátrico Bambino Gesù, Roma, Itália) pela indispensável colaboração.

CONFLITO DE INTERESSES

Os autores declaram não existir qualquer conflito de interesses relativamente ao presente artigo.

FONTES DE FINANCIAMENTO

Não existiram fontes externas de financiamento para a realização deste artigo.

REFERÊNCIAS

- Mack CL, Zelko FA, Lokar J, Superina R, Alonso EM, Blei AT, et al. Surgically restoring Portal Blood Flow to the Liver in Children with Primary extrahepatic Portal vein Thrombosis Improves Fluid Neurocognitive Ability. *Pediatrics*. 2006;117:404-13.
- Weiss B, Shteyer E, Vivante A, Berkowitz D, Reif S, Weizman Z, et al. Etiology and long-term outcome of extrahepatic portal vein obstruction in children. *World Gastroenterol*. 2010;16:4968-72.
- Sharif K, McKiernan P, de Ville de Goyet J. Mesoportal bypass for extrahepatic portal vein obstruction in children: close to a cure for most! *J Pediatric Surg*. 2010;45:272-6.
- Bambini D, Superina R, Almond PS, Whittington PF, Alonso E. Experience with the Rex Shunt (Mesenterico-left Portal Bypass) in Children with extrahepatic portal hypertension. *J Pediatric Surg*. 2000;35:13-9.
- Gehrke I, John P, Blundell J, Pearson L, Williams A, de Ville de Goyet J. Meso-Portal Bypass in Children with Portal Vein Thrombosis: rapid increase of the Intrahepatic Portal Venous Flow after direct Portal Hepatic Reperfusion. *J Pediatric Surg*. 2003;38:1137-40.

Toxicidade Pulmonar Aguda Precoce Associada à Amiodarona

Acute Onset Pulmonary Toxicity Associated to Amiodarone

Pedro Gonçalo FERREIRA, Fátima SARAIVA, Cláudia CARREIRA
Acta Med Port 2012 Sep-Oct;25(5):342-345

RESUMO

A amiodarona é um anti-arritmico potente, cuja toxicidade pulmonar é conhecida sobretudo em toma crónica. Os autores descrevem um caso de toxicidade pulmonar aguda (TPA) à amiodarona num doente submetido a perfusão de 900 mg de amiodarona em apenas

P.G.F.: Serviço de Pneumologia, Centro Hospitalar e Universitário de Coimbra, Coimbra, Portugal.

F.S.: Serviço de Cardiologia, Centro Hospitalar e Universitário de Coimbra, Coimbra, Portugal.

C.C.: Serviço de Anestesiologia, Centro Hospitalar e Universitário de Coimbra, Coimbra, Portugal.

Recebido: 17 de Maio de 2012 - Aceite: 16 de Setembro de 2012 | Copyright © Ordem dos Médicos 2012

