

Comunicações Curtas e Casos Clínicos

Nevus Atípico ou Melanoma da Íris?

S. Alves¹, S. Pina¹, R. Azevedo¹, M. Bernardo², J. Cabral², I. Prieto³¹Médico Interno do Serviço de Oftalmologia – Hospital Prof. Dr. Fernando Fonseca EPE²Assistente Graduado do Serviço de Oftalmologia – Hospital Prof. Dr. Fernando Fonseca EPE³Chefe de serviço do Serviço de Oftalmologia – Hospital Prof. Dr. Fernando Fonseca EPE

samuel.oft@gmail.com

RESUMO

Objectivo: Relato das dificuldades diagnósticas e de decisão terapêutica, bem como da abordagem cirúrgica de um caso clínico de um tumor atípico da íris.

Material e Métodos: Caso clínico de indivíduo do sexo masculino, 35 anos, apresenta no olho direito tumor pigmentado da íris inferior, sem sintomas ou sinais, e melhor acuidade visual corrigida (MAVC) de 20/20. A situação clínica foi documentada cronologicamente com reavaliações seriadas, fotografias de segmento anterior e biomicroscopia ultra-sónica (UBM). Após confirmação do crescimento tumoral a excisão cirúrgica foi proposta, mas recusada pelo paciente. Durante dois anos abandonou a consulta. Após dois anos observou-se expansão progressiva tumoral até ao ângulo e corectopia; mantendo MAVC 20/20 e uma pressão intra-ocular (PIO) normal. Após decisão conjunta realiza-se excisão cirúrgica. O tumor foi totalmente removido por iridociclectomia sectorial.

Resultados: O tumor foi removido totalmente com preservação do cristalino transparente e realização de iridoplastia. No período pós-operatório não foram observadas complicações. O diagnóstico histopatológico revelou “Nevus pigmentado com atipia celular”. Apresenta follow-up de pós-operatório de 10 meses. Observou-se atrofia progressiva da íris na região da sutura, sem outras alterações. Apesar dos resultados histológicos, a malignização para melanoma não pode ser excluída. Mantém-se o paciente em reavaliações periódicas.

Discussão: O nevus da íris é o tumor sólido mais comum da íris, mas neste caso, um crescimento atípico é sugestivo de malignidade. O risco cirúrgico é difícil de aceitar pelo paciente sem sintomas e com uma MAVC excelente. O diagnóstico bem como a melhor abordagem cirúrgica continua a ser um desafio.

Palavras-chave

Nevus da Íris, Melanoma da Íris, Melanocitoma, Malignização.

The Challenge: Atypical Iris Nevus or Melanoma

ABSTRACT

Introduction: The objective is to report the diagnostic and therapy decision difficulties, and surgical approach of a case of atypical pigmented iris tumor.

Methods: A 35-years-old man presented in the right eye a large iris pigmented tumor without symptoms and best correct visual acuity (BCVA) of 20/20. Data regarding patient and tumor features were analyzed with serial reevaluations, anterior segment photography and serial Ultrasound biomicroscopy. After tumor's growth confirmation a surgical excision was proposed, which the

patient refused. After two years, the tumor extended progressively to the angle with ectropion uveae, without elevated intra-ocular pressure (IOP) and maintaining 20/20 BCVA. The patient finally agreed with the surgical excision. The tumor was removed by sector iridocyclectomy.

Results: The tumor was successfully removed without the need of a clear lens extraction. An iris suture was performed to close the surgical coloboma. In the pos-operative period no complications were observed. The histopathologic diagnosis was “pigmented nevus with cellular atipia”. During the pos-op follow-up (10 months) progressive iris atrophy was documented without other abnormalities. Despite the histological result, the malignization to melanoma can't be excluded, and a longer follow-up is needed.

Discussion: Iris nevus is the most common solid iris tumor but in this case an atypical growth suggested malignancy. The diagnosis as well as the best surgical approach remains a challenge, because the surgical risk sometimes is difficult to accept by the patient without symptoms and an excellent visual acuity.

Key-words

Iris Nevus, Iris Melanoma, Melanocitoma, Malignization.

INTRODUÇÃO

O nevus da íris consiste num tumor benigno do tracto uveal que resulta da proliferação de células melanocíticas oriundas da crista neural. Apesar dos nevus uveais serem mais frequentemente coróides podem localizar-se na íris, corpo ciliar e até nervo óptico.

Os nevus são os tumores primários mais comuns da íris (50 a 70% do total dos tumores da íris). Destes 10-24% são melanomas. A maioria dos melanomas da íris parecem ter origem em nevus pré-existentes que malignizaram. A verdadeira incidência permanece desconhecida porque muitas destas lesões são assintomáticas toda a vida e apenas são diagnosticadas durante um exame oftalmológico de rotina. Apesar disso a sua frequência aumenta com a idade, uma vez que a maioria destes nevus são congénitos mas só na infância ou adolescência se tornam pigmentados.

O nevus da íris apresenta-se geralmente como uma lesão pigmentada com distorção mínima da arquitectura da íris. Podem ser lesões difusas ou bem delimitadas. São mais frequentes em íris claras, raça caucasiana mas sem predomínio de género.

Apesar do risco de malignização para melanoma ser reduzido, estas lesões devem ser vigiadas periodicamente. Existem factores de risco que predis põem para melanoma nomeadamente pele clara, íris clara, múltiplos nevus cutâneos, melanocitose ocular congénita, nevus de Ota, melanocitoma uveal, nevus cutâneo displásico, melanoma cutâneo familiar e neurofibromatose tipo 1.

Deve-se avaliar cuidadosamente as estruturas do ângulo para excluir tumor do corpo ciliar.

A avaliação dos nevus deve incluir fotografias de segmento anterior e biomicroscopias ultra-sónicas (UBM) seriadas para documentar eventual crescimento ou extensão a estruturas vizinhas.

Os nevus da íris não requerem tratamento a não ser observação regular. Em caso de suspeição de malignização deve-se realizar excisão tumoral, uma vez que o diagnóstico definitivo é histológico.

Os autores relatam as dificuldades diagnósticas e de decisão terapêutica, bem como da abordagem cirúrgica de um caso clínico de um tumor atípico da íris.

CASO CLÍNICO

Indivíduo de sexo masculino, 35 anos, apresenta no olho (OD) tumor da íris inferior pigmentado, sem sintomas ou sinais, e melhor acuidade visual corrigida (MAVC) de 20/20. A situação clínica do paciente e as características do tumor foram documentadas cronologicamente com reavaliações seriadas, fotografias de segmento anterior e UBM.

Após confirmação do crescimento tumoral a excisão cirúrgica foi proposta, mas recusada pelo paciente.

Durante dois anos abandonou a consulta. Após dois anos recorre ao nosso serviço por crescimento da lesão. Observou-se à biomicroscopia expansão progressiva tumoral até ao ângulo, corectopia e distorção da arquitectura da íris com atrofia do epitélio, visualizando-se o estroma subjacente (Fig. 3). Mantinha nesta altura MAVC 20/20 e uma pressão intra-ocular (PIO) de 16 mmHg.

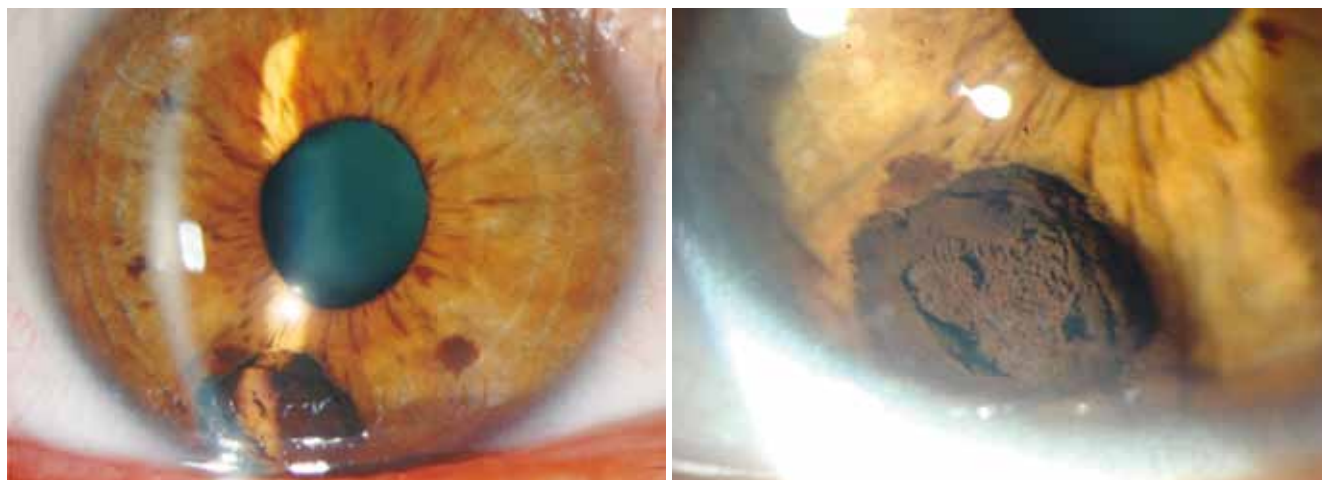


Fig. 1 | Tumor da íris inferior exofítico pigmentado.

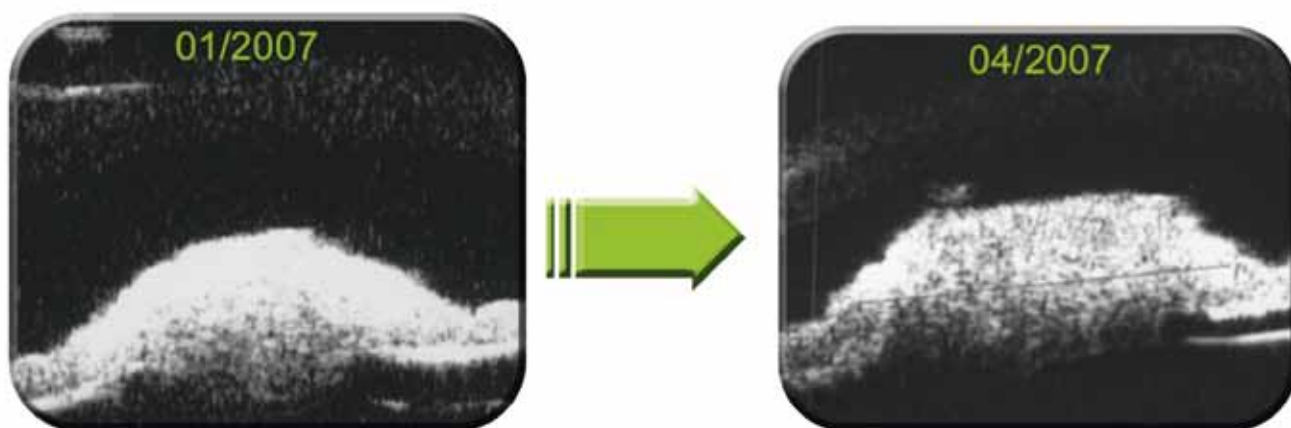


Fig. 2 | UBM: confirmação do crescimento tumoral.

Após decisão conjunta com o paciente decide-se realizar excisão cirúrgica.

Apesar da difícil abordagem, o tumor foi totalmente removido por iridociclectomia sectorial, conseguindo-se preservar o cristalino transparente. Realizou-se iridoplastia com pontos simples de aproximação dos bordos do coloboma cirúrgico.

No período pós operatório não foram observadas complicações tais como PIO elevada, diplopia, fotofobia, opacidade do cristalino e diminuição da MAVC.

O diagnóstico histopatológico revelou “nevus pigmentado com atipia celular”.

Apresenta nesta altura um follow-up de pós-operatório de 10 meses. Observou-se atrofia progressiva da íris na região da sutura, sem outras alterações. Apesar dos resultados histológicos, a evolução para melanoma não pode ser excluída. Mantém-se o paciente em reavaliações periódicas.

DISCUSSÃO

O nevus da íris é o tumor sólido mais comum da íris, mas neste caso, um crescimento atípico com invasão do ângulo, o seu tamanho superior a 3 mm, a corectopia e distorção da íris, são sugestivos de evolução para melanoma. A atipia celular observada histologicamente na peça operatória é também sugestiva de progressão para melanoma. Perante estes dados a decisão terapêutica passa por remover a totalidade da lesão. Laserterapia directa na lesão ou biopsia não são opções pelo risco de disseminação do tumor.

O risco cirúrgico é difícil de aceitar pelo paciente uma vez que não apresenta sintomas, excepto de ordem estética, e tem uma MAVC 20/20 mantida ao longo do tempo.

O diagnóstico clínico é um diagnóstico de suspeição, mas o definitivo é sempre histológico.

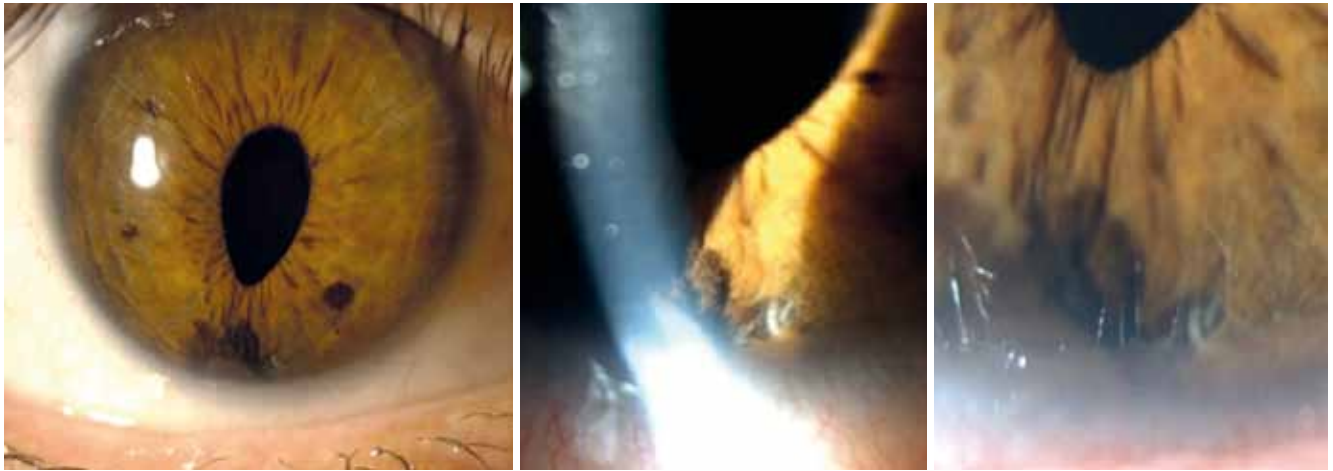


Fig. 3 | Crescimento tumoral com corectopia, invasão do ângulo e distorção da íris (atrofia do epitélio e visualização estroma subjacente).

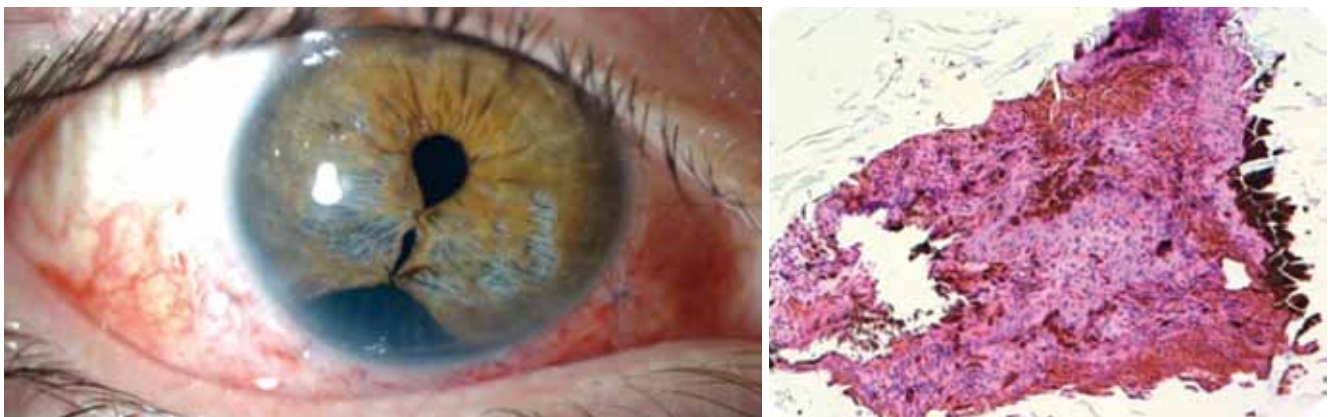

Fig. 4 | Status pós cirúrgico com 3 meses de evolução; peça histológica.

A melhor abordagem cirúrgica dependerá do caso, sendo sempre um desafio até para um cirurgião experiente.

Mais tempo de follow-up é necessário neste caso e após estabilização do quadro clínico ponderar nova cirurgia para correção da policoria com íris artificial.

BIBLIOGRAFIA

1. Demirci H, Mashayekhi A, Shields CL, Eagle RC Jr, Shields JA. Iris melanocytoma: clinical features and natural course in 47 cases. *Am J Ophthalmol.* 2005 Mar;139(3):468-75.
2. Shields JA, Sanborn GE, Augsburger JJ. The differential diagnosis of malignant melanoma of the iris. A clinical study of 200 patients. *Ophthalmology.* 1983 Jun;90(6):716-20.
3. Jakobiec FA, Yanoff M, Mottow L, Anker P, Jones IS. Solitary iris nevus associated with peripheral anterior synechiae and iris endothelialization. *Am J Ophthalmol.* 1977 Jun;83(6):884-91.
4. R M Conway, T Chew, P Golchet, K Desai, S Lin, J O'Brien. Ultrasound biomicroscopy: role in diagnosis and management in 130 consecutive patients evaluated for anterior segment tumours. *Br J Ophthalmol* 2005;89:950-955.
5. Cialdini AP, Sahel JA, Jalkh AE, Weiter JJ, Zakka K, Albert DM. Malignant transformation of an iris melanocytoma. A case report. *Graefes Arch Clin Exp Ophthalmol.* 1989;27(4):348-54.
6. Shields JA, Shields CL, Mercado G, Eagle RC Jr. Adenoma of the iris pigment epithelium: a report of 20 cases. *Arch Ophthalmol.* 1999 Jun;117(6):736-41.