View metadata, citation and similar papers at core.ac.uk
brought to you by CORE
provided by Repositório do Hospital Prof. Doutor Fernando Fonseca

PROF. DOUTOR FERNANDO FONSECA EPE
HOSPITAL

ANATOMIA PATOLÓGICA
HOSPITAL FERNANDO FONSECA EPE

Double Hit Lymphoma – a propósito de dois casos

Autores: Rita Theias Manso, Sofia Loureiro dos Santos
Serviço de Anatomia Patológica do Hospital Fernando Fonseca – Amadora

INTRODUÇÃO

O Double Hit Lymphoma (DHL) é um linfoma raro, com perto de 200 casos descritos na literatura e contabilizando cerca de 3 a 5% de todos os linfomas de alto grau. Incluído no grupo dos Linfomas B inclassificáveis, com características intermédias entre o linfoma B difuso de grandes células (DLBCL) e o linfoma de Burkitt (BL) (OMS 2008), o DHL partilha aspectos morfológicos e genéticos destas duas entidades, definindo-se pela presença da translocação dupla *MYC* e *BCL2*. Os autores apresentam dois casos.

Caso 1

Homem de 66 anos, imunocompetente, com volumoso conglomerado adenopático cervical, de crescimento rápido, cuja biopsia revelou uma proliferação de células grandes, pleomórficas, com núcleo vesicular e um a dois nucléolos, por vezes proeminentes e citoplasma pouco abundante. O índice mitótico era superior a 50 mitoses por 10 campos de grande ampliação, documentando-se numerosos corpos apoptóticos e extensa necrose; as células neoplásicas expressavam de forma intensa e difusa CD20, CD10, Bcl-2, Bcl-6 e Ki67 (100%) (Fig. 1 a 5). O estudo por FISH demonstrou a presença da translocação dupla *MYC* e *BCL*2.
Não havia envolvimento da medula óssea (MO), do Sistema Nervoso Central (SNC) ou do sangue periférico (SP); valor sérico da desidrogenase láctica (LDH) desconhecido.
Durante o internamento, houve um marcado crescimento da neoplasia, com surgimento de efeito de massa, traduzida por disfonia, dor e edema com extensão ao membro superior esquerdo. O doente iniciou tratamento com corticóides, com resposta favorável inicial, tendo falecido cerca de 3 meses depois do diagnóstico.

Caso 2

Mulher de 50 anos, com poliadenopatias cervicais e inguinais. A biopsia revelou uma proliferação de células intermédias a grandes, com núcleos ligeiramente irregulares e nucléolos visíveis, com índice mitótico de 39 mitoses por 10 campos de grande ampliação e necrose isolada de células; estas expressavam de forma intensa e difusa CD20, CD10 e Bcl-6 e, tenuemente, Bcl-2; o Ki67 rondava os 95% (Fig. 6 a 10). O estudo por FISH detectou rearranjo do gene *MYC*; *BCL2* sem quebra. Não havia envolvimento da MO, do SNC ou do SP. O doseamento sérico do LDH era de 175 U/L (valor de referência 110 – 210U/L). Só cerca de 1 mês após o diagnóstico inicial a serologia para HIV1 se tornou positiva.
A doente iniciou quimioterapia citostática, nomeadamente dirigida ao SNC. Está actualmente a terminar o 8º ciclo e encontra-se em remissão completa.

DISCUSSÃO

O DHL atinge essencialmente adultos na 6ª e 7ª décadas de vida, havendo raros casos descritos em crianças. Habitualmente a doença surge *de novo*. É de referir no entanto, casos com história prévia de linfoma folicular de grau 1 a 2, morfologicamente e citogeneticamente confirmados, que evoluíram para DHL, por aquisição da translocação do gene *MYC*.

Sem localização definida, a apresentação clínica inicial do DHL é frequentemente extra-nodal. O seu estádio inicial é geralmente avançado, com envolvimento precoce da medula óssea, do sistema nervoso central e/ou do sangue periférico. Laboratorialmente estão frequentemente presentes, numa fase precoce da doença, sinais de lise tumoral; um estudo publicado recentemente por Snuderl *et al.*, propõe que um valor sérico de LDH de, pelo menos, 3 a 4 vezes superior ao limite superior do normal, sugere o diagnóstico de DHL.

Como a classificação da OMS de 2008 indica, um dos aspectos morfológicos do DHL é o intermediário entre o DLBCL e BL, caracterizando-se por um padrão difuso, em "céu estrelado", de uma proliferação de células linfóides de tamanho variável, com núcleos de contornos irregulares e com nucléolos proeminentes, centrais e/ou marginais, com índice mitótico elevado e frequentes corpos apoptóticos.
O DHL mostra um cariótipo complexo, com três ou mais anomalias, sendo portador de duas translocações concomitantes características: a do gene *MYC* e a do gene *BCL-2*, sendo os casos com quebras *MYC/8q24* e *BCL-2/18q21*, as mais comuns**.**

No primeiro caso, a suspeita de DHL é levantada pela apresentação clínica (adulto de idade média, imunocompetente), pela morfologia intermediária entre o DLBCL e o BL (padrão em "céu estrelado", grande pleomorfismo, presença de células tipo imunoblasto), pela coexpressão de CD10, Bcl-6 e de Bcl-2 e pelo Ki67 de cerca de 100%.
No segundo caso, apesar de um padrão morfológico dominante "Burkitt like", as áreas contendo células grandes e pleomórficas, a ténue imunoexpressão de Bcl-2 e o Ki67 perto dos 95%, sugeriram um linfoma B de alto grau intermédio.

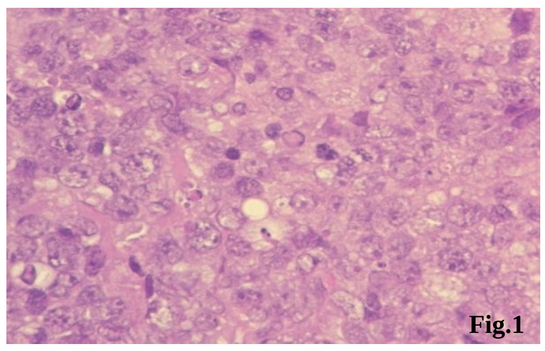
Fig.1

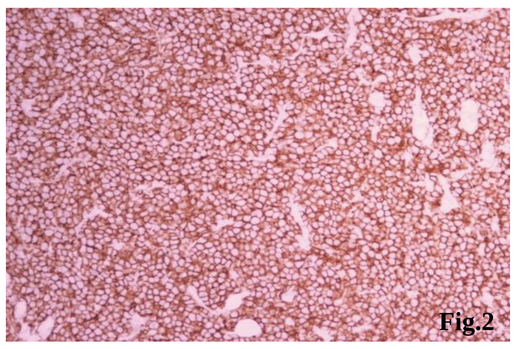
Fig.2

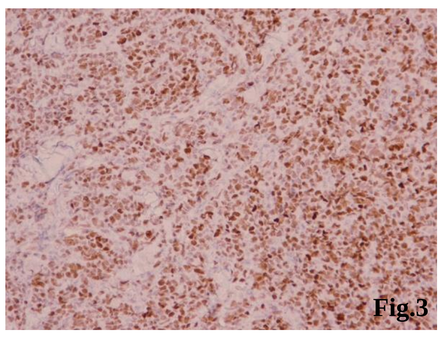
Fig.3

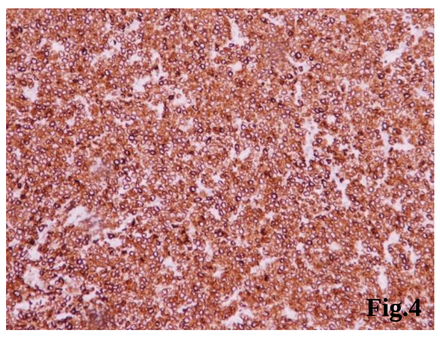
Fig.4

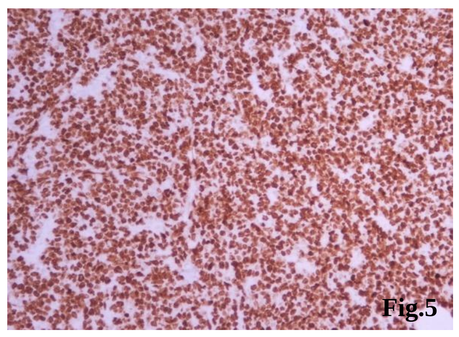
Fig.5

Fig. 1 (HE, 400x): Proliferação extensa de células neoplásicas soltas, pleomórficas, mononucleadas, com núcleo central, grande, vesicular, com um a dois nucleólos centrais e/ou marginais, por vezes proeminentes e citoplasma pouco abundante. Eram visíveis mitoses e numerosos corpos apoptóticos em maior ampliação.

Fig. 2 (CD20, 100x), Fig. 3 (Bcl-6, 100x), Fig. 4 (Bcl-2, 100x) e Fig. 5 (Ki67, 100x): As células neoplásicas expressavam de forma intensa e difusa os imuno-marcadores CD20, Bcl-6, Bcl-2; o Ki67 rondava os 100%.

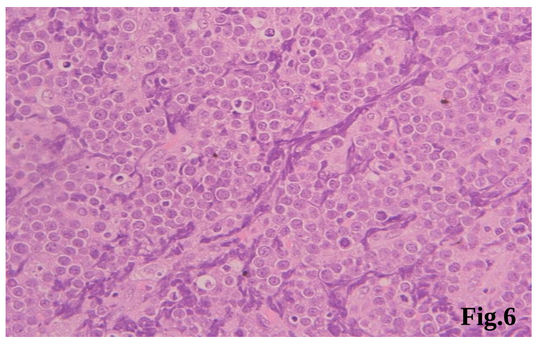
Fig.6

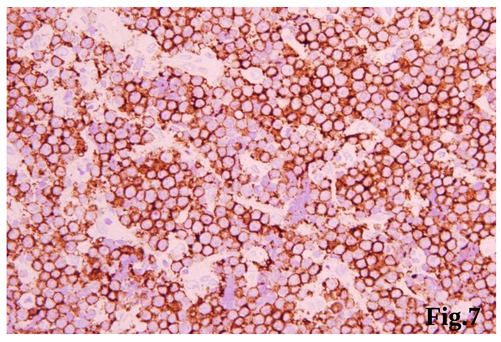
Fig.7

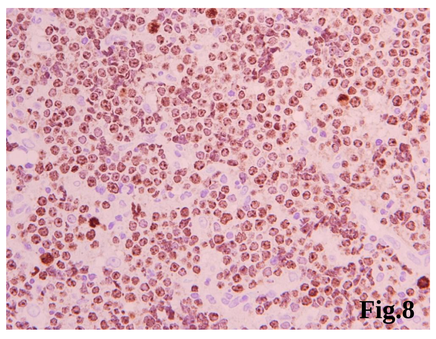
Fig.8

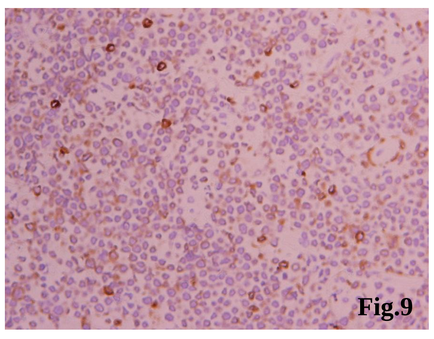
Fig.9

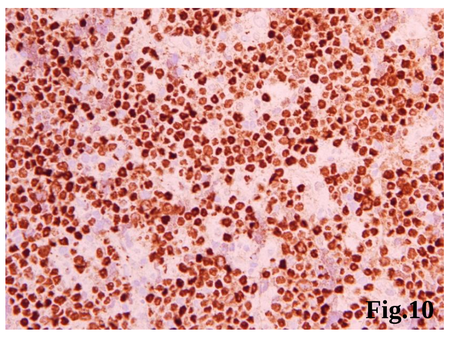
Fig.10

Fig. 6 (HE, 200x): Proliferação de células intermédias com padrão em céu estrelado, com núcleo ligeiramente irregular e nucléolos visíveis. Observavam-se abundantes mitoses e numerosos corpos apoptóticos.
Fig. 7 (CD20, 100x), Fig. 8 (Bcl-6, 100x), Fig. 9 (Bcl-2, 100x) e Fig. 10 (Ki67, 100x): As células neoplásicas expressavam de forma intensa e difusa CD20 e Bcl-6, tenuemente Bcl-2; o Ki67 rondava os 95%.

CONCLUSÃO

Em doentes acima dos 50 anos, com linfomas cuja morfologia e/ou expressão imunohistoquímica atípica/intermediária DLBCL e BL, devem ser sempre pesquisadas as translocações envolvendo o gene *MYC*, o gene *BCL*2 e também o gene *BCL6* (Triple Hit Lymphoma).

O Double Hit Lymphoma tem um comportamento muito agressivo, envolvendo frequentemente e numa fase inicial a MO, o SP e/ou o SNC. Perante o grande risco de envolvimento do SNC, deve ser considerada a introdução de quimioterapia intratecal. O uso de Rituximab poderá diminuir ligeiramente a mortalidade nestes doentes.

A resposta aos regimes quimioterápicos moderados e intensivos actualmente existentes é má, sendo a sobrevida média de 4,5 meses, raramente ultrapassando os 8 meses. Devido à sua agressividade biológica, reflexo da expressão simultânea de duas onco-proteínas, uma pro-proliferativa (*MYC*) e a outra anti-apoptótica (*BCL2*), vários estudos sugerem que o DHL seja reconhecido como uma entidade distinta, o que não acontece actualmente na classificação dos linfomas da OMS de 2008.

BIBLIOGRAFIA

1. Snuderl M et al. B-cell Lymphomas with concurrent IGH-BCL2 and MYC rearrangements are agressive neoplasms with clinical and pathologic features distinct from Burkitt lymphoma and diffuse large B-cell lymphoma. *Am J Surg Pathol* 2010 March 34(3):327-340
2. Bellan C. et al. Burkitt lymphoma versus diffuse large B-cell lymphoma: a practical approach. *Hematol Oncol* 2009;27:182-185.
3. Hasserjian R.P. et al. Commentary on the WHO classification of tumors of lymphoid (2008): "Gray zone" lymphomas overlapping with Burkitt lymphoma or classical Hodgkin lymphoma. J *Hematop*. 2009 July;2(2):89-95
4. Aukema S.M. et al. Double-hit B-cell lymphomas. *Blood*, 2011 Feb 24;117(8):2319-31

AGRADECIMENTOS

Agradece-se a colaboração do Dr. Ricardo Fonseca do Serviço de Anatomia Patológica do Instituto Português de Oncologia de Lisboa, Francisco Gentil, na resolução do primeiro caso.
Agradece-se a colaboração do Dr. Pedro Farinha do Serviço de Anatomia Patológica do Centro Hospitalar de Lisboa Central (Hospital de São José) na resolução do segundo caso.
Agradece-se a colaboração da Dra. Patrícia Ribeiro e do Dr. Rodrigo Lopes da Silva do Serviço de Hemato-oncologia do Centro Hospitalar de Lisboa Central (Hospital dos Capuchos) no fornecimento de dados para a elaboração do presente Poster.

XIV Congresso Nacional de Anatomia Patológica
7-9 Abril 2011